

Caso Clínico

Case Report

Alexandra Bento¹
Ana Maria Arrobas²

A asma e os seus diagnósticos diferenciais

Asthma and its differential diagnoses

Recebido para publicação/received for publication: 09.04.13

Aceite para publicação/accepted for publication: 09.05.14

Resumo

A aspergilose broncopulmonar alérgica (ABPA) ocorre em doentes não imunocomprometidos e é uma patologia de hipersensibilidade induzida pelo *Aspergillus*⁵.

Estima-se que esteja presente em cerca de 7-14% dos casos de asma crónica corticodependente e o mesmo número de casos de fibrose quística. A maioria das ABPA são identificadas pela 30-50.^a décadas de vida, mas podem surgir na infância¹.

O diagnóstico baseia-se na presença de uma combinação de critérios clínicos, biológicos e radiológicos⁵. A doença apresenta-se com largo espectro de gravidade, pode ser reconhecida precocemente e tratada

Abstract

Allergic bronchopulmonary aspergillosis (ABPA) occurs in immunocompetent patients and belongs to the *Aspergillus*⁵ induced hypersensitivity disorders.

It is estimated that ABPA complicates approximately 7-14% of cases of chronic steroid-dependent asthma and the same amount of cases of cystic fibrosis.

A diagnosis of ABPA is based on a combination of clinical, biological and radiology criteria⁴.

There is a broad spectrum of disease severity. Early detection and aggressive management will impede progressive lung damage to a severe and debilitating disease requiring lung transplantation.

¹ Interna do Internato Complementar de Pneumologia da Unidade de Saúde Local EPE Guarda

² Assistente Hospitalar Graduada de Pneumologia do Centro Hospitalar de Coimbra, EPE

Centro Hospitalar de Coimbra EPE
Serviço de Pneumologia
São Martinho do Bispo
3000 Coimbra
e-mail: alexitbento@gmail.com

agressivamente, impedindo a sua progressão para um estágio de doença grave e debilitante requerendo transplante pulmonar¹.

Os autores relatam o caso de uma doente de 41 anos, com antecedentes de asma alérgica desde a infância. Uma asma grave, de difícil controlo e com recurso a corticoterapia sistémica por longos períodos.

Rev Port Pneumol 2009; XV (6): 1185-1191

Palavras-chave: Asma, aspergilose broncopulmonar alérgica, critérios de diagnóstico.

The authors describe the case of a 41 year-old female with a history of allergic asthma from childhood. It was a severe, difficult to control asthma treated with systemic corticosteroids for long periods.

Rev Port Pneumol 2009; XV (6): 1185-1191

Key-words: Asthma, allergic bronchopulmonary aspergillosis, diagnostic guidelines.

Introdução

A aspergilose broncopulmonar alérgica é uma reacção inflamatória pulmonar idiopática que se caracteriza por uma resposta inflamatória à colonização fúngica do pulmão¹. A doença é causada por uma reacção alérgica exagerada a diversas espécies de fungos, particularmente ao *Aspergillus fumigatus* (90% dos casos), mas a *Candida albicans*, *Helminthosporidium* spp, *Curvularia lunata*, *Drechslera* spp e *Stemphylium* spp também podem estar implicados^{1,6}.

A magnitude da reacção à colonização crónica da via aérea pelo *Aspergillus* depende de factores genéticos do hospedeiro que irão contribuir para uma reacção de hipersensibilidade tipo I, mediada por IgE; tipo III, mediada por IgG; e tipo IV, mediada por células⁶. A reacção inflamatória crónica é responsável por uma progressiva destruição brônquica, que irá permitir maior penetração do *Aspergillus* na parede brônquica, am-

plificando essa reacção. Se o ciclo se manter por um intervalo de tempo longo, culmina na formação de bronquiectasias¹.

A asma é o factor contributivo mais comum, mas a ABPA também pode estar presente em doentes que apresentam fibrose quística ou outras patologias que cursam com bronquiectasias⁶.

Podemos encontrar condições associadas, como a rinite alérgica, a sinusite alérgica fúngica, a granulomatose broncocêntrica, a dermatite atópica e a dermatite de contacto⁶.

Tipicamente, os doentes apresentam história de asma de difícil controlo, relatando sintomas frequentes de dispneia, tosse, pieira e intolerância ao exercício^{1,6}. Quando estão presentes bronquiectasias, há produção crónica de expectoração, com rolhões de muco espesso e acastanhado e maior risco de infecções respiratórias bacterianas^{1,4,6}.

Os critérios de diagnóstico apresentados (Quadro I) não são absolutos e têm vindo a

Quadro I⁶

Critérios de diagnóstico
Critérios major
• História de asma (independentemente da gravidade)
• Bronquiectasias centrais (próximas)
• Hipersensibilidade imediata cutânea para <i>Aspergillus</i>
• IgE total elevada no soro (>1000 ng/mL)
• IgE ou IgG elevadas para <i>Aspergillus</i>
Critérios minor
• Eosinofilia periférica (> 500/mm ³)
• Anticorpos precipitantes para <i>Aspergillus fumigatus</i>
• Opacidades/infiltrados pulmonares
• Impactação mucóide
• Cultura da expectoração positiva para <i>Aspergillus</i>

evoluir ao longo do tempo; no entanto, são uma ajuda preciosa para um diagnóstico precoce da doença¹. Os doentes com os 5 critérios *major* apresentam ABPA com bronquiectasias centrais (ABPA-CB); a ausência de bronquiectasias sugere o diagnóstico de ABPA seropositiva (ABPA-S). Os critérios *minor* suportam o diagnóstico, não são obrigatórios e podem estar presentes nas agudizações da doença⁶.

Os diagnósticos diferenciais da ABPA incluem: asma corticodependente sem ABPA, fibrose quística, tuberculose, infecções parasitárias, pneumonia de hipersensibilidade,

síndrome de Churg Strauss, pneumonia eosinofílica, linfoma, síndrome eosinofílica idiopática, patologia autoimune, drogas inaladas (cocaína/*crack*) e fibrose Q¹.

As alterações radiológicas típicas possíveis de encontrar são variadas: (a) infiltrados irregulares, transitórios e com localização preferencial nos lobos superiores; (b) bronquiectasias cilíndricas e saculares centrais; (c) imagens de impactação mucóide dos brônquios dilatados, como por exemplo opacidades em “dedo de luva”^{1,6,8}.

No estudo funcional respiratório dos estádios I a IV da ABPA encontramos uma síndrome obstrutiva e no estágio V, para além da obstrução, há também restrição e diminuição da difusão alveoloarterial do CO¹.

O tratamento é estabelecido de acordo com o estágio (Quadro II) em que se encontra a doença. As exacerbações agudas, estágio I ou III, devem ser tratadas com corticosteróides orais, 0,5 a 1 mg/kg/dia de prednisona. Estes serão mantidos até resolução dos sintomas, dos infiltrados e da descida da IgE total pelo menos 35%, sendo reduzidos num período entre 3 a 6 meses. A remissão é definida como estabilização de sintomas e IgE total por um período de 6 meses sem corticoterapia⁶. Devem monitorizar-se os

Quadro II¹ – Estadiamento da ABPA

Estádio	Infiltrados radiográficos	IgE total	Sintomas de asma IgE, IgG e testes cutâneos positivos
I Agudo	Transitórios	>1000 IU/ml	Resolução sintomas e analítica
II Remissão	Resolução	Descida ou normalização	Recorrência sintomas
III Agudização	Recorrentes	Elevação até 2x o normal	Asma corticodependente Alterações analíticas
IV Corticodependente	Habitualmente não presentes	Persistentemente elevada	Asma refractária a corticoterapia Sintomas graves
V Fibrose	Fibrose Bronquiectasias	Persistentemente elevada	

doentes com IgE total mensalmente ou bimensalmente, radiografia torácica cada três meses no primeiro ano e estudo funcional respiratório anual. Nos casos em que haja duplicação da IgE total, deve considerar-se aumentar a dose de corticosteróides¹.

O estágio IV é definido pela incapacidade de parar o tratamento com corticosteróides. Com o objectivo de minimizar a toxicidade, deve ser mantida a menor dose possível com controlo dos sintomas⁶. No estágio V recomenda-se o uso de corticosteróides apesar da sua fraca eficácia nesta fase da doença. Nestes doentes, o prognóstico é reservado e muitos deles desenvolvem infecções bacterianas recorrentes. Uma possível opção de tratamento é o transplante pulmonar^{1,6}.

Os corticosteróides inalados devem ser usados, pois ajudam no controlo do broncospasma e funcionam como poupadores da corticoterapia sistémica. O tratamento adjuvante com broncodilatadores auxilia no controlo do broncospasma¹.

Os agentes antifúngicos mostraram ser terapia adjuvante eficaz e devem ser considerados nos doentes corticodependentes, naqueles em que há agudizações frequentes, nos estádios tardios da doença e se os corticosteróides não se mostrarem eficazes ou apresentem elevada toxicidade^{1,6,7}.

O agente antifúngico que se mostrou mais eficaz, em estudos realizados, foi o itraconazol 400 mg/dia por 16 semanas^{1,6,7}. Outros agentes, como o voriconazol, estão a ser estudados, ainda sem resultados definitivos⁶.

Os doentes com ABPA desenvolvem uma hipersensibilidade mediada por IgE contra esporos do fungo *Aspergillus fumigatus*, originando elevação dos níveis de IgE. Perante a farmacologia do anticorpo omalizumab, ele pode mostrar-se útil em doentes

com ABPA¹. Na literatura encontramos algumas publicações que descrevem o uso do omalizumab após a falência de terapêutica convencional com corticosteróides. Nesses casos, os doentes melhoraram sintomaticamente após o início da terapêutica e a corticoterapia sistémica foi suspensa ou reduzida significativamente^{9,10}.

Caso clínico

Doente do sexo feminino com 41 anos, antecedentes de asma extrínseca desde a infância e pneumonia aos 18 anos. Trabalhava numa cerâmica, realizando a cromagem de louça. Nos antecedentes familiares relatava tios com rinite alérgica, o pai com bronquite, irmão com história de asma até aos 7 anos de idade.

Nos últimos anos a doente foi observada e medicada por diversos especialistas em vários centros, manteve sempre um controlo parcial da asma e múltiplos episódios de supuração brônquica durante o ano. Realizou corticoterapia sistémica por períodos prolongados, com benefício. As queixas brônquicas motivaram dois internamentos e 7-8 cursos de antibioterapia no último ano. Nega queixas nasais.

Ao observar a doente em consulta de alergologia, havia queixas de tosse com expectoração mucopurulenta e pieira diárias, bem como dispneia ao exercício físico.

Ao exame físico apresentava-se eupneica, sem cianose central, facies cuxingóide, hipocratismo digital, unhas em vidro de relógio, e na auscultação pulmonar havia roncocal e crepitações bilaterais.

Verificou-se teste de hipersensibilidade imediata cutânea positivo para *Aspergillus fumigatus*. Nos exames laboratoriais (Quadro III) destaca-

Quadro III – Estudo analítico

HGB	13.8	g/dl
LEUCÓCITOS	9.89	x 10 ³ uL
EOSINÓFILOS	1.74 / 0.17	% / x 10 ³ uL
PLAQUETAS	520	x 10 ³ uL
Teste suor condutividade [NaCl]	68	mmol/L (<70)
Imunoglobulina G	21.8	g/L (7.0 – 15.0)
Imunoglobulina A	4.32	g/L (0.6 – 4.0)
Complemento CH50	83.9	U/mL (23.0 – 46.0)
IgE total	1938	kUI/L (<120.0)
Phadiatop	21.30	kUA/L (Classe 4)
d1 – <i>Dermatophagoides pteronyssinus</i>	31.10	kUA/L (Classe 4)
mx1 – <i>Multirast</i> fungos (m2,m3,m5,m6)	35.80	kUA/L (Classe 4)
m3 – <i>Aspergillus fumigatus</i>	72.40	kUA/L (Classe 5)
m5 – <i>Candida albicans</i>	8.28	kUA/L (Classe 3)
m6 – <i>Alternaria alternata</i>	4.74	kUA/L (Classe 3)
Cultura da expectoração para pesquisa de aeróbios: <i>Klebsiella ozaenae</i>		
Expectoração: pesquisa de micobactérias (coloração de Ziehl-Neelsen e cultura) e pesquisa de fungos		Negativos
ANA, ANCA, factor reumatóide, β 2 microglobulina, HIV, HCV, Ag HBs		Negativos

vam-se uma marcada elevação de IgE total e da IgE específica a *Aspergillus fumigatus*.

A telerradiografia torácica (Fig. 1) apresentava marcado reforço broncovascular bilateral, múltiplas imagens arredondadas, saculares, de parede espessada para-hilares bilaterais.

Na tomografia computadorizada torácica (Fig. 2) observaram-se inúmeras imagens sugestivas de bronquiectasias, do tipo varicoso e quístico, de parede brônquica espessada, envolvendo ambos os pulmões, de distribuição mais abundante nos 2/4 intermédios dos campos pulmonares e nos brônquios segmentares. São de referir algumas imagens sugestivas de impactação mucosa nos lobos inferiores.

A tomografia computadorizada dos seios perinasais revelou hipertrofia da mucosa de revestimento dos seios esfenoidais.

No estudo funcional respiratório apresentava um padrão obstrutivo grave, com hiperinsu-

flação pulmonar e prova da broncodilatação com salbutamol positiva (FVC 1,53 l (52%); FEV₁ 0,74 l (29%); FEV₁/FVC 48%; CV 1,6 l; TLC 3,8 l (84%); VR 2,2 l (147%); CV/TLC 58%). Havia insuficiência respiratória global na gasometria com FiO₂ 21% (PCO₂ 48,2 mmHg, PO₂ 56,3 mmHg).

Iniciou tratamento com prednisolona 30 mg/dia, incrementou-se a terapêutica com corticosteróides e broncodilatadores inalados (budesonida, formoterol e tiotrópio), prescreveu-se um curso de antibioterapia com espectro para *Klebsiella azaenae*.

Discussão

No caso clínico descrito, a doente apresentava história de asma de difícil controlo e episódios de supuração brônquica frequentes. Verificou-se a existência do teste de hiper-sensibilidade cutânea positiva a *Aspergillus*.

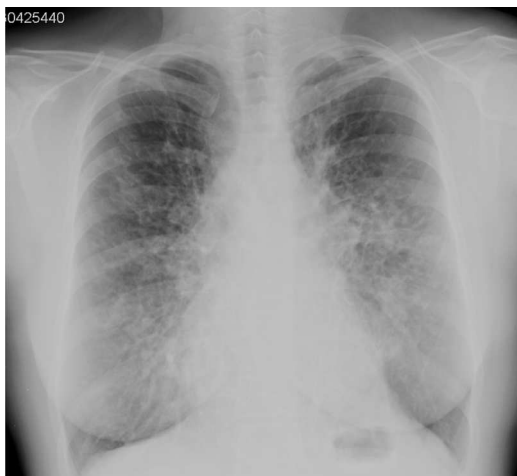

Fig. 1 – Telerradiografia do tórax PA – Marcado reforço broncovascular bilateral, múltiplas imagens arredondadas, saculares, de parede espessada para-hilares bilaterais

Perante uma asma moderada a grave e hipersensibilidade positiva a *Aspergillus fumigatus*, a hipótese de ABPA deve ser ponderada¹.

Na continuação da investigação observou-se elevação da IgE total superior a 1000 UI/ml, IgE específica para *Aspergillus fumigatus* e a tomografia computadorizada torácica revelou bronquiectasias centrais. Nesta altura estavam presentes os cinco critérios *major* para ABPA. São de referir critérios *minor* presentes, impactação mucóide na tomografia computadorizada torácica já citada e anticorpos precipitantes para *Aspergillus fumigatus* positivos.

O teste da condutividade [NaCl] (teste do suor), negativo numa doente adulta, permi-

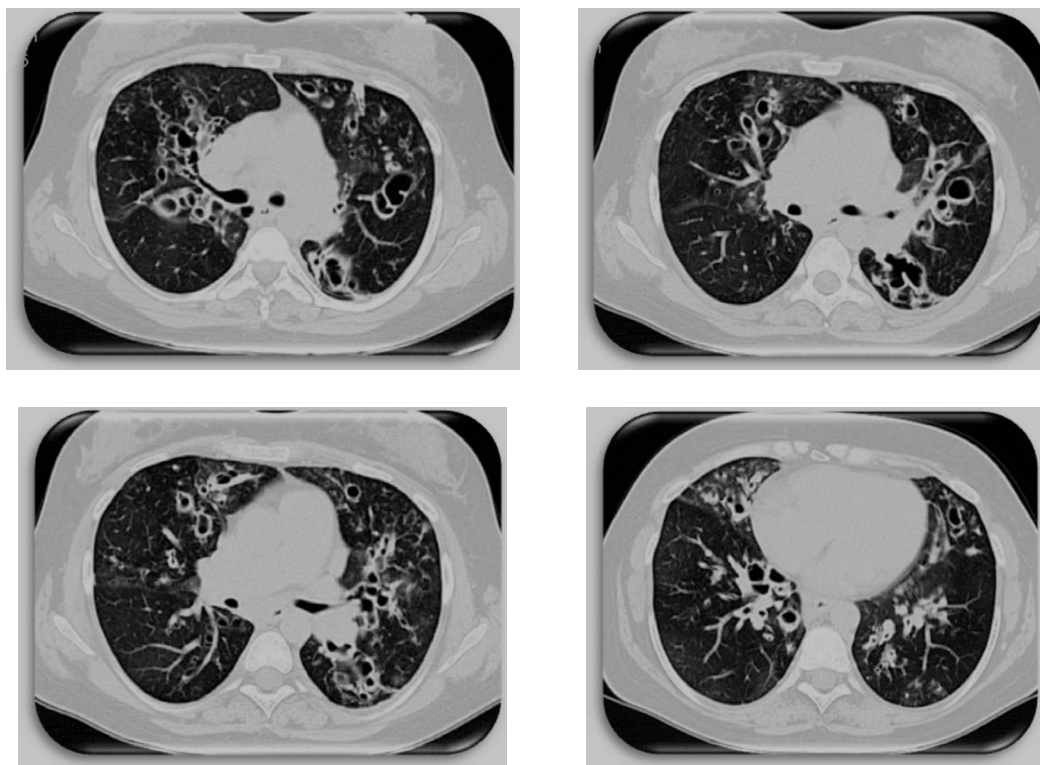


Fig. 2 – Tomografia computadorizada – Observaram-se inúmeras imagens sugestivas de bronquiectasias, do tipo varicoso quístico, de parede brônquica espessada, envolvendo ambos os pulmões, de distribuição mais abundante nos 2/4 intermédios dos campos pulmonares e nos brônquios segmentares. São de referir algumas imagens sugestivas de impactação mucosa nos lobos inferiores

tiu excluir o diagnóstico de fibrose quística. A cultura da expectoração foi negativa para *Mycobacterium tuberculosis*, parasitas e fungos, e excluiu a existência de outra etiologia infecciosa. A cultura da expectoração positiva para um agente bacteriano (*Klebsiella ozaenae*) está de acordo com a presença de bronquiectasias.

Consideramos que a doente apresenta uma aspergilose broncopulmonar alérgica com bronquiectasias centrais em contexto de asma alérgica.

A doença encontra-se em estágio de agudização (I ou III), não permitindo fazer afirmação do estágio definitivo.

Iniciou-se medicação com corticoterapia sistémica, e, de acordo com a evolução clínica, analítica, funcional e radiológica, poderá proceder-se ao ajuste terapêutico necessário. Consideraremos a introdução de antifúngico nas condições já referidas. Há também a possibilidade de tratamento com o anticorpo anti-IgE omalizumab. Nos casos encontrados descritos na literatura foi administrado cada 2-4 semanas em doses calculadas a partir da tabela específica, de acordo com os níveis de IgE séricos⁹.

Bibliografia

1. Alfred P. Fishman, Fishman's pulmonary diseases and disorders, fourth edition, McGraw-Hill Medical Companies, 2008: 1532-1534.
2. Fauci B, Kasper H, Longo J, Loscalzo H. Principles of internal medicine, Seventeenth Edition, McGraw-Hill Companies 2008, chapter 374.
3. Gomes MJM, Sotto-Mayor R. Tratado de Pneumologia da Sociedade Portuguesa de Pneumologia, 2003, capítulo 117.
4. Spiro S, Albert R, Jett J. Tratado de Neumología, 1.ª edição, Hardcourt, 2001, capítulo 74, secção 18.
5. Tillie-Leblond, *et al.* Allergic bronchopulmonary aspergillosis. *Allergy* 2005; 60(8):1004-1013.
6. Cheezum, *et al.* Allergy & clinical immunology; allergic bronchopulmonary aspergillosis; Medscape; 2008.
7. Stevens, *et al.* A randomized trial of itraconazole in allergic bronchopulmonary aspergillosis. *N Engl J Med* 2000; 342(11):756-762.
8. Viswanath, *et al.* Allergic bronchopulmonary aspergillosis: challenges in diagnosis. *Medscape General Medicine* 1999; 1(3).
9. Collins J, *et al.* Allergic bronchopulmonary aspergillosis treated successfully with omalizumab: three case reports. *Ann Allergy Asthma Immunol* 2008; 100 (Suppl):A7.
10. Adaobi Kanu, *et al.* Treatment of allergic bronchopulmonary aspergillosis (ABPA) in CF with anti-IgE antibody (omalizumab). *Pediatric Pulmonology* 2008; 43(12):1249-1251.