



CASO CLÍNICO

Azitromicina como terapêutica adjuvante na pneumonia organizativa criptogénica

A.P. Vaz^{a,*}, A. Morais^b, N. Melo^c, P. Caetano Mota^a, C. Souto Moura^d e A. Amorim^b

^a Interna de Pneumologia, Serviço de Pneumologia, Hospital de São João, Porto, Portugal

^b Assistente Hospitalar de Pneumologia, Serviço de Pneumologia, Hospital de São João, Porto, Portugal; Faculdade de Medicina da Universidade do Porto, Porto, Portugal

^c Assistente Hospitalar de Pneumologia, Serviço de Pneumologia, Hospital de São João, Porto, Portugal

^d Assistente Hospitalar Graduada de Anatomia Patológica, Serviço de Anatomia Patológica, Hospital de São João, Porto, Portugal; Faculdade de Medicina da Universidade do Porto, Porto, Portugal

Recebido a 29 de dezembro de 2010; aceite a 21 de março de 2011

Disponível na Internet a 8 junho 2011

PALAVRAS-CHAVE

Pneumonia
organizativa
criptogénica;
Macrólidos;
Azitromicina;
Antibioterapia

KEYWORDS

Cryptogenic
organizing
pneumonia;
Macrolides;
Azithromycin;
Antibiotic therapy

Resumo Existem dados na literatura sobre o uso das propriedades imunomoduladoras de alguns macrólidos no tratamento da pneumonia organizativa criptogénica (COP) como alternativa aos corticoesteróides na doença ligeira ou como adjuvantes da terapêutica padrão.

Os autores descrevem o caso de uma mulher de 60 anos de idade, com asma intrínseca controlada, que apresentou uma COP e exacerbações respiratórias de repetição, apesar da corticoterapia e terapêutica imunossupressora instituídas. Após início de azitromicina (500 mg, dias alternados), como adjuvante da corticoterapia, verificou-se melhoria clínica e funcional e regressão dos infiltrados pulmonares. A suspensão dos corticoesteróides foi possível no período de um ano, sem evidência de recidiva nos seis meses seguintes. A azitromicina foi mantida (3 vezes/semana) sem documentação de efeitos laterais.

Este caso clínico reforça o potencial papel das propriedades anti-inflamatórias dos macrólidos na COP, como terapêutica adjuvante dos corticoesteróides.

© 2010 Sociedade Portuguesa de Pneumologia. Publicado por Elsevier España, S.L. Todos os direitos reservados.

Azithromycin as an adjuvant therapy in cryptogenic organizing pneumonia

Abstract There are literature data about the immunomodulatory properties of some macrolides in cryptogenic organizing pneumonia (COP) as an alternative to corticosteroids in mild disease or as adjuvant to standard therapy.

A sixty-year-old female, with a controlled intrinsic asthma, presented with COP and recurrent respiratory exacerbations despite corticosteroid and immunosuppressant therapy. Azithromycin (500 mg, on alternate days) as an adjuvant to steroids was then started, with clinical and

* Autor para correspondência.

Correio electrónico: vaz.anapaula@gmail.com (A.P. Vaz).

functional improvement and regression of lung infiltrates. Withdrawal of steroids was possible in one year, without evidence of relapse in the next six months. Azithromycin was maintained (three times per week) with no documentation of adverse side effects.

This clinical case reinforces the potential role of macrolides anti-inflammatory properties in COP as corticosteroids adjuvant therapy.

© 2010 Sociedade Portuguesa de Pneumologia. Published by Elsevier España, S.L. All rights reserved.

Introdução

A pneumonia organizativa criptogénica (COP) é uma doença inflamatória que afecta sobretudo os espaços alveolares, ductos e as pequenas vias aéreas, podendo também envolver o interstício pulmonar.¹ O padrão histológico consiste numa pneumonia organizativa (OP), o qual pode ser encontrado em variados contextos. O termo COP é aplicado quando a doença tem etiologia idiopática.¹

Os corticoesteróides constituem a terapêutica de primeira linha preconizada na maioria dos doentes, sendo habitualmente eficazes e condicionando um bom prognóstico.^{2,3} Existe, contudo, alguma evidência de resposta às propriedades imunomoduladoras dos macrólidos como terapêutica crónica em dose baixa, como uma abordagem alternativa em doentes com doença ligeira ou que não toleram a corticoterapia, ou como adjuvantes do tratamento padrão.⁴⁻⁹

Descreve-se o caso de uma mulher de 60 anos de idade, com asma brônquica intrínseca controlada, que apresentou uma COP e múltiplas exacerbações respiratórias, apesar da terapêutica com corticoesteróides e imunossuppressores, tendo sido medicada com azitromicina, como adjuvante dos corticoesteróides, com sucesso. Os autores apresentam uma breve revisão da literatura sobre os efeitos dos macrólidos nas doenças inflamatórias crónicas das vias aéreas.

Caso clínico

Uma mulher de 60 anos de idade com asma brônquica intrínseca controlada (intermitente), diagnosticada na infância, apresentou um quadro clínico de pneumonias de repetição motivando múltiplas admissões hospitalares. A doente era não fumadora e exercia a actividade profissional de administrativa financeira.

Nos últimos cinco anos, para além de terapêutica inalatória crónica com uma associação de broncodilatador de longa acção e corticoesteróide (salmeterol 50/fluticasona

250 µg), foi submetida a vários cursos de corticoterapia sistémica e antibióticos na sequência de exacerbações respiratórias caracterizadas por febre, sibilância, dispneia e, por vezes, toracalgia pleurítica. Durante estes episódios, a tomografia computadorizada de alta resolução (TCAR) torácica mostrou consolidações periféricas e multifocais, migratórias, com broncograma aéreo e padrão em vidro despolido, por vezes sem resolução completa nas intercrises (Figura 1). O lavado broncoalveolar (LBA) realizado numa das admissões hospitalares revelou neutrofilia (12,8%) e eosinofilia ligeira (2,2%), sem linfocitose (13,6%). Não foi isolado qualquer agente microbiológico e não havia evidência de malignidade. Os estudos de auto-imunidade e serológicos efectuados não indicaram qualquer etiologia específica. A biopsia transtorácica realizada com agulha de histologia foi inconclusiva. Entretanto, constatou-se uma deterioração clínica e funcional progressivas, manifestando-se com uma síndrome ventilatória obstrutiva moderada (VEMS = 53%) sem reversibilidade ao broncodilatador, hipoxemia ligeira (PaO₂ = 71,5 mmHg) e dessaturação significativa na prova de marcha dos 6 minutos (Sat. O₂ = 95-90%, 500 m). A doente foi referenciada para a Consulta de Pneumologia, tendo sido submetida a uma segunda biopsia transtorácica com agulha de histologia que revelou aspectos compatíveis com uma OP, nomeadamente inflamação crónica, exsudado proteináceo e, focalmente, fibrose e células inflamatórias em estroma mixóide em localização intra-alveolar (Figura 2). Uma vez que não foi identificada nenhuma causa etiológica foi assumido o diagnóstico de COP. A doente iniciou corticoterapia em dose elevada (equivalente prednisolona 1 mg/Kg/dia), contudo, mediante a ausência de melhoria clínica e impossibilidade de desmame de corticoterapia, foi adicionada azatioprina, quatro meses depois. Dadas as exacerbações e admissões hospitalares persistentes, o fármaco citotóxico foi interrompido na dose de 150 mg/dia tendo sido iniciada azitromicina, 500 mg em dias alternados, como adjuvante da corticoterapia (0,75 mg/kg/dia). Entretanto, constatou-se melhoria clínica e funcional e resolução dos infiltrados

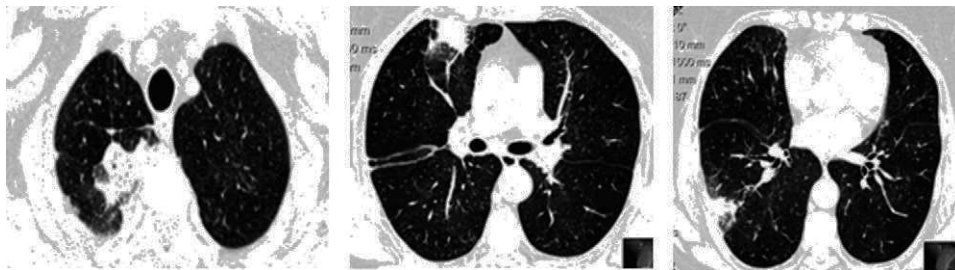


Figura 1 Tomografia computadorizada torácica de alta resolução – consolidações periféricas e multifocais com broncograma aéreo e padrão em vidro despolido.

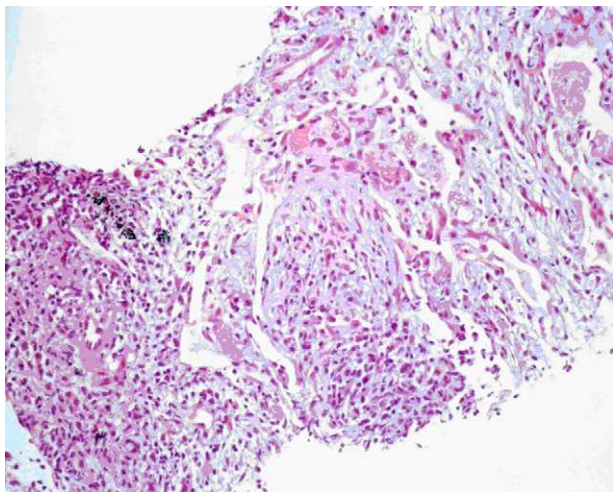


Figura 2 Histopatologia (hematoxilina-eosina, 200x) – espessamento septal com infiltrado inflamatório linfoplasmocitário em que participam polimorfonucleares eosinófilos. Em localização intra-alveolar, observa-se um exsudado proteináceo e, focalmente, fibrose e células inflamatórias em estroma mixóide.

pulmonares observados na TCAR (Figura 3). A suspensão da corticoterapia foi possível no período de um ano, sem evidência de recidiva nos seis meses seguintes. A terapêutica com azitromicina foi mantida, com redução da frequência da sua administração (500 mg, três vezes por semana). Não foram registados quaisquer efeitos laterais adversos.

Discussão

Dado que a remissão espontânea da COP é rara, a maioria dos doentes sintomáticos com infiltrados pulmonares necessita de tratamento estando os corticoesteróides preconizados como terapêutica de 1º linha.^{2,3} O achado histológico mais proeminente nesta patologia consiste numa OP com envolvimento não uniforme do parênquima pulmonar por tufos de tecido de granulação constituídos por fibroblastos e miofibroblastos englobados em tecido conjuntivo no interior dos alvéolos, e, ocasionalmente, nos bronquíolos.¹⁻³ A fibrose intra-alveolar da OP representa um modelo único na doença inflamatória pulmonar, uma vez que não se encontra associada a fibrose progressiva irreversível.² Os corticoesteróides constituem, portanto, o tratamento padrão, resultando em remissão completa em até 80% dos doentes, num período de semanas até três meses.³ As recidivas são no entanto

frequentes (13% a 58%) estando habitualmente associadas à redução ou suspensão das corticoterapia. Não obstante, o prognóstico da doença é geralmente favorável.^{2,3} Os agentes imunossuppressores, como a ciclofosfamida e a azatioprina, podem ser usados na COP refractária, apesar dos dados existentes sobre a aplicação destes fármacos serem escassos.³

No caso clínico descrito verificaram-se recidivas recorrentes com a corticoterapia em dose elevada e mesmo com a associação de um agente imunossupressor. Assim, e tendo por base os resultados de estudos observacionais e de séries de casos sobre a eficácia da terapêutica crónica com dose baixa de macrólidos com 14 (eritromicina, claritromicina) e 15 (azitromicina) átomos de carbono na COP, foi iniciada terapêutica com azitromicina como adjuvante da corticoterapia.⁴⁻⁹

Para além das acções antibacterianas, estes macrólidos parecem apresentar efeitos imunomoduladores, que poderão constituir o racional para o benefício clínico em várias doenças inflamatórias crónicas das vias aéreas.^{10,11}

A maioria da evidência dos efeitos imunomoduladores dos macrólidos surgiu do Japão, onde foi provada a eficácia destes antibióticos no tratamento da panbronquiolite difusa (evidência 1A).¹⁰⁻¹² Na Fibrose Quística, as recomendações mais recentes sugerem que os macrólidos devem ser reservados para os casos de infecção crónica por *Pseudomonas aeruginosa*, em que se verifique dificuldade no controlo dos sintomas e na estabilização da função pulmonar (evidência 2A).^{11,13} A evidência sobre o papel dos macrólidos noutras doenças inflamatórias das vias aéreas, como as bronquiectasias idiopáticas (evidência 2B), bronquiolite obliterante (evidência 2B), doença pulmonar obstrutiva crónica (evidência 2B), COP (evidência 2C) e asma (evidência 1B, contra) não é conclusiva.¹¹

Os macrólidos na COP têm sido descritos como terapêutica alternativa nos doentes com sintomas ligeiros e compromisso funcional mínimo.⁴⁻⁶ Na maioria dos casos, os doentes iniciaram terapêutica com macrólidos por suspeita de infecção bacteriana tendo subsequentemente recebido o diagnóstico de COP. Noutros casos, esta terapêutica foi iniciada após recusa da corticoterapia ou intolerância aos seus efeitos laterais. Por outro lado, o uso dos macrólidos como terapêutica adjuvante da corticoterapia também se encontra descrito na literatura.⁷⁻⁹

De uma forma geral, considera-se que os macrólidos reduzem a inflamação das vias aéreas por diferentes mecanismos, incluindo a modulação das interações hospedeiro-patogéneo, vias de sinalização, resposta às citocinas, stress oxidativo, imunidade inata e outras, como a diminuição da secreção de muco e do *clearance* da

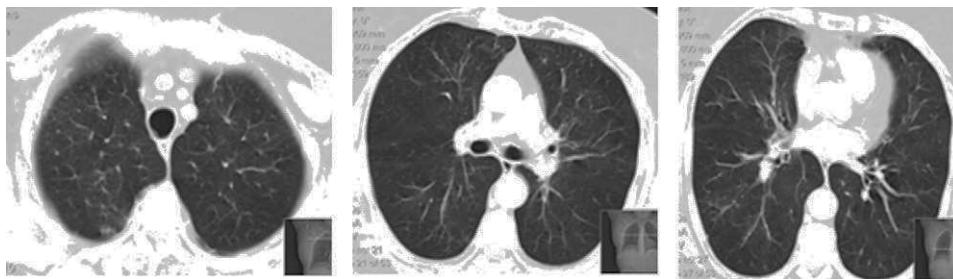


Figura 3 Tomografia computadorizada do tórax – resolução dos infiltrados pulmonares.

metilprednisolona.^{11,14-16} O mecanismo de acção dos macrólidos na COP não se encontra clarificado. Sabe-se que alguns doentes com COP apresentam um padrão misto no LBA com aumento dos neutrófilos, eosinófilos e linfócitos, com uma razão CD4/CD8 diminuída devido a um aumento das células T-citotóxicas. Aoki e Kao¹⁶ demonstraram que a eritromicina pode exercer efeitos anti-inflamatórios nas células T ao inibir a expressão do gene da citocina ao nível da activação da transcrição, reforçando que os efeitos benéficos dos macrólidos na COP podem ocorrer devido ao seu efeito imunossupressor nas células polimorfonucleares e seus produtos, mas também devido à sua influência nas células T.

No caso descrito, foi documentada ausência de linfocitose no LBA, o que aliada à existência de comorbilidades e diagnóstico tardio, constituíram factores de mau prognóstico. Parece, contudo, ter sido observada uma relação entre a administração da azitromicina e a melhoria clínica e funcional, com resolução radiológica e ausência de recidiva.

À semelhança dos corticoesteróides, os macrólidos foram continuados por um longo período de tempo, com desmame empírico apenas após a suspensão dos primeiros. De acordo com a maioria dos casos da literatura, não foram encontradas complicações decorrentes da terapêutica a longo-prazo com estes fármacos.

Apesar deste caso poder reforçar o papel das propriedades anti-inflamatórias dos macrólidos na COP como adjuvante da corticoterapia, são necessários mais estudos, de forma a clarificar os potenciais benefícios e efeitos laterais, nomeadamente os mais temidos, relacionados com a resistência antimicrobiana. Para além do referido, é necessária informação sobre o tipo de doentes potencialmente respondedores, dose apropriada e duração da terapêutica com os macrólidos.^{10,11}

Bibliografia

1. American Thoracic Society/European Respiratory Society International Multidisciplinary Consensus Classification of the Idiopathic Interstitial Pneumonias. *Am J Respir Crit Care Med.* 2002 Jan 15;165:277-304.
2. Cordier JF. Cryptogenic organising pneumonia. *Eur Respir J.* 2006 Aug;28:422-46.
3. Drakopanagiotakis F, Polychronopoulos V, Judson MA. Organizing pneumonia. *Am J Med Sci.* 2008 Jan;335:34-9.
4. Epler GR, Colby TV, McLoud TC, Mc Loud TG, Carrington CB, Gaensler EA. Bronchiolitis obliterans organizing pneumonia. *N Engl J Med.* 1985 Jan 17;312:152-8.
5. Ichikawa Y, Ninomiya H, Katsuki M, Hotta M, Tanaka M, Oizumi K. Low-dose/long-term erythromycin for treatment of bronchiolitis obliterans organizing pneumonia (BOOP). *Kurume Med J.* 1993;40:65-7.
6. Stover DE, Mangino D. Macrolides: a treatment alternative for bronchiolitis obliterans organizing pneumonia? *Chest.* 2005 Nov;128:3611-7.
7. Ratjen F, Rjabko O, Kremens B. High-dose corticosteroid therapy for bronchiolitis obliterans after bone marrow transplantation in children. *Bone Marrow Transplantat.* 2005 Jul;36:135-8.
8. Radzikowska E, Wiatr E, Gawryluk D, Langfort R, Bestry I, Chabowski M, et al. Organizing pneumonia-clarithromycin treatment. *Pneumonol Alergol Pol.* 2008;76:334-9.
9. Aguiar M, Felizardo M, Mendes AC, Moniz D, Sotto-Mayor R, Bugalho de Almeida A. Organising pneumonia - the experience of an outpatient clinic of a central hospital. *Rev Port Pneumol.* 2010 May-Jun;16:369-89.
10. Crosbie PA, Woodhead MA. Long-term macrolide therapy in chronic inflammatory airway diseases. *Eur Respir J.* 2009 Jan;33:171-81.
11. Friedlander AL, Albert RK. Chronic macrolide therapy in inflammatory airways diseases. *Chest.* 2010 Nov;138:1202-12.
12. Kudoh S, Uetake T, Hagiwara K, Hirayama M, Hus L, Kimura H, et al. Clinical effect of low-dose long-term erythromycin chemotherapy on diffuse panbronchiolitis. *Nihon Kyobu Shikkan Gakkai Zasshi.* 1987 Jun;25:632-42.
13. Southern KW, Barker PM. Azithromycin for cystic fibrosis. *Eur Respir J.* 2004 Nov;24:834-8.
14. Rubin KB, Henke MO. Immunomodulatory activity and effectiveness of macrolides in chronic airway disease. *Chest.* 2004 Feb;125(2 suppl):70S-8S.
15. Wales D, Woodhead M. The anti-inflammatory effects of macrolides. *Thorax.* 1999 Aug;54 Suppl 2:S58-62.
16. Aoki Y, Kao PN. Erythromycin inhibits transcriptional activation of NF- κ B, but not NFAT, through calcineurin-independent signaling in T-cells. *Antimicrob Agents Chemother.* 1999 Nov;43:2678-84.