

# Caso Clínico

## Case Report

Susana Ferreira<sup>1</sup>  
Carla Nogueira<sup>1</sup>  
Ana Oliveira<sup>2</sup>  
Sofia Neves<sup>2</sup>  
José Almeida<sup>3</sup>  
João Moura e Sá<sup>4</sup>

### Técnicas de dilatação broncoscópica e aplicação tópica de mitomicina C no tratamento da estenose traqueal pós-entubação – A propósito de dois casos clínicos

### *Bronchoscopic dilation techniques and topical application of mitomycin-C in the treatment of tracheal stenosis post intubation – two case reports*

Recebido para publicação/received for publication: 09.03.31  
Aceite para publicação/accepted for publication: 09.06.08

#### Resumo

A estenose traqueal surge na sequência de agressões à mucosa traqueal (isquémicas, traumáticas ou outras). O tratamento das estenoses traqueais continua a representar um desafio em termos de técnicas endoscópicas e cirurgia, apesar de todos os recentes avanços nesta área. O processo de cicatrização e a reestenose são as principais causas de falência terapêutica. Os autores apresentam dois casos clínicos de doentes com estenose traqueal como consequência de entuba-

#### Abstract

Tracheal stenosis follows any injury to the airway mucosa, such as ischaemic, traumatic and other injuries. The treatment of tracheal stenosis remains a challenging problem despite all the advances in endoscopic and surgical techniques. Scar formation and restenosis are the main causes of treatment failure. The authors present two cases of successful treatment of a tracheal stenosis after tracheal injury from pro-

<sup>1</sup> Interna Complementar de Pneumologia/Pulmonology resident

<sup>2</sup> Assistente Hospitalar de Pneumologia/Pulmonology resident

<sup>3</sup> Assistente Hospitalar Graduado de Pneumologia/Specialist, Pulmonology consultant

<sup>4</sup> Chefe de Serviço de Pneumologia/Head, Pulmonology unit

Centro Hospitalar de Vila Nova de Gaia / Espinho EPE – Porto  
Directora: Dr.ª Bárbara Parente

#### Correspondência:

Susana Alves Ferreira  
Rua Conceição Fernandes – Vilar de Andorinho  
4430-502 Vila Nova de Gaia, Portugal  
Telefone: 00351912767155  
e-mail: susalvesferreira@gmail.com

ção orotraqueal prolongada/traqueostomia, em que o tratamento foi bem sucedido com dilatação com broncoscopia rígida e *laser*, complementada por aplicação tópica de mitomicina C.

**Rev Port Pneumol 2010; XVI (1): 149-156**

**Palavras-chave:** Mitomicina C, estenoses traqueais, broncoscopia, terapêutica com *laser*.

longed oro-tracheal intubation / tracheostomy following dilatation with rigid bronchoscope and laser therapy, associated with topical application of mitomycin C as an adjuvant treatment.

**Rev Port Pneumol 2010; XVI (1): 149-156**

**Key-words:** Mitomycin C, tracheal stenosis, bronchoscopy, laser therapy.

### Introdução

As causas benignas mais frequentes de estenose traqueal são as lesões da mucosa traqueal condicionadas maioritariamente por entubação orotraqueal (EOT) prolongada e traqueostomia<sup>1-4</sup> ou outros traumatismos e doenças inflamatórias crónicas<sup>5</sup>.

As estenoses pós-entubação prolongada ocorrem em cerca de 1-4% de todos os doentes ventilados nas unidades de cuidados intensivos<sup>6,7</sup>. Estas estenoses traqueais sem tratamento apresentam uma morbilidade e mortalidade consideráveis, uma vez que pequenas alterações no diâmetro das vias aéreas principais podem condicionar alterações significativas no fluxo aéreo, com um compromisso importante da via aérea.

Esta patologia representa um desafio em termos terapêuticos, com necessidade de cirurgias de reconstrução, quando possível, ou tratamento endoscópico com dilatações sucessivas e outras terapêuticas complementares, com destaque para o *laser*. A formação de cicatrizes, tecido de granulação e reestenose são as principais causas de falência terapêutica.

A mitomicina C é um fármaco em crescente uso como adjuvante da broncoscopia rígida

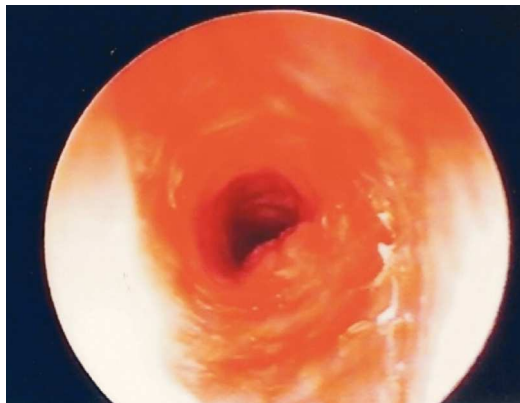
e *laser* no tratamento das estenoses traqueais pós-entubação.

### Caso clínico 1

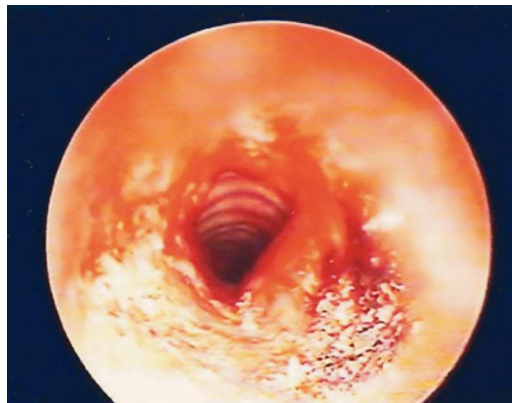
Doente de 55 anos, doméstica, com estenose traqueal grave, após EOT prolongada e traqueostomia durante um mês, na sequência de tireoidectomia total por carcinoma medular da tiróide em Junho de 2006. Evoluiu com quadro de dificuldade respiratória progressiva, com estridor inspiratório marcado.

Referenciada para broncoscopia rígida de intervenção, após a cirurgia torácica considerar não haver condições técnicas para correcção cirúrgica.

Na primeira broncoscopia rígida, realizada em Novembro de 2006, observada estenose traqueal complexa aproximadamente a 1 cm das cordas vocais, envolvendo a parede da traqueia e ocupando três anéis traqueais, com abundante tecido de granulação. O lúmen da traqueia apresentava-se reduzido a cerca de 25% do seu calibre normal (Fig. 1). Foi realizada dilatação mecânica com balão hidrostático e depois com os broncoscópios



**Fig. 1** – Broncoscopia rígida (Novembro 2006) – estenose traqueal, com marcada redução do lúmen a cerca de 25% do total, envolvendo a parede da traqueia e ocupando três anéis traqueais, com abundante tecido de granulação



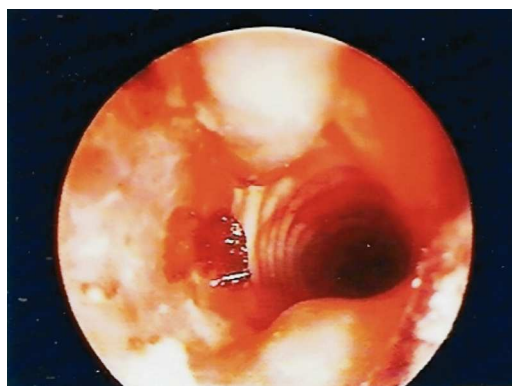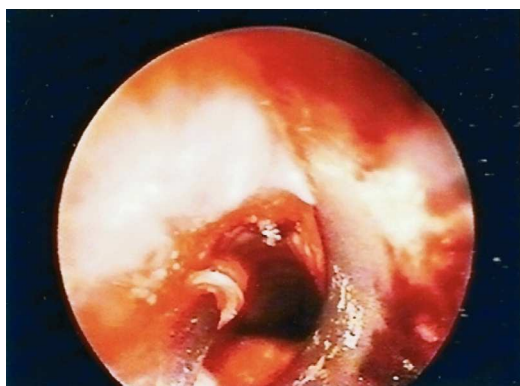**Fig. 2** – Broncoscopia rígida (Novembro 2006) – Estenose traqueal após dilatação mecânica com balão hidrostático e sucessivamente com o broncoscópio rígido de 7,5 e 8,5 mm e *laser* na zona com maior tecido de granulação. Após a dilatação, estenose traqueal com cerca de 50% do lúmen

rígidos de calibre 7,5 e 8,5 mm (Fig. 2). Após a dilatação, observa-se duplicação do calibre da zona de estenose.

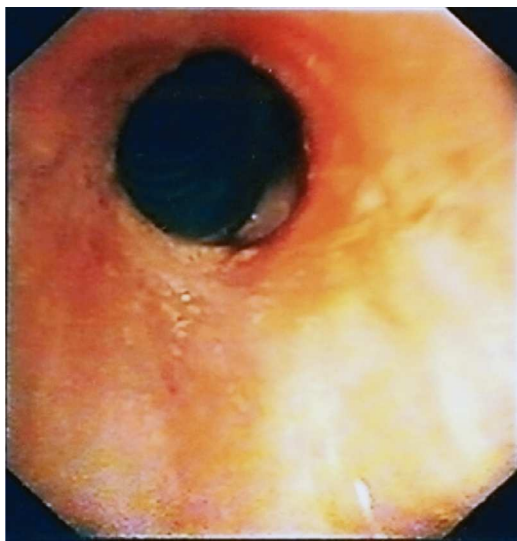
A doente manteve necessidade de realização de dilatações frequentes (mensais) e terapêutica com *laser* Nd YAG nas zonas com mais tecido de granulação, face à recorrência dos sintomas e reestenose. Nesta altura foi novamente proposta para cirurgia torácica, mas, perante a exuberância do envolvi-

mento da traqueia e a proximidade das cordas vocais, não foi aceite, sendo decidido continuar com terapêutica endoscópica.

Em face das recidivas da estenose por extensa granulação, optou-se por efectuar terapêutica tópica com mitomicina C em Junho de 2007 (Fig. 3). Esta terapêutica foi aprovada pela comissão de ética da instituição. Foi utilizada solução tópica de mito-



**Fig. 3** – Broncoscopia rígida (Junho 2007): após dilatação com broncoscópio rígido 8,5mm e *laser*, franca melhoria do calibre traqueal (70% do normal). Aplicação de mitomicina C tópica, com algodão em estilete metálico, na zona de estenose traqueal e tecido de granulação, seguida de lavagem com algodão embebido em soro fisiológico



**Fig. 4** – Broncoveoscopia (Maio de 2008): franca melhoria da estenose, lúmen da traqueia com cerca de 60% do total, sem tecido de granulação. Franca melhoria dos sintomas, apenas com estridor ligeiro com o esforço

micina C na concentração de 0,4mg/ml. Efectuada aplicação tópica no local da estenose traqueal e tecido de granulação, com algodão envolvido em estilete metálico longo e embebido na solução de mitomicina C. A aplicação é feita com controlo visual de lupa terminal e durante 2 minutos. Posteriormente, foram efectuadas lavagens com algodão humedecido em soro fisiológico aplicado no mesmo estilete, para remover os possíveis restos do fármaco no local da aplicação.

A doente teve redução franca do tecido de granulação e melhoria do grau de estenose traqueal, ficando com lúmen da traqueia a cerca de 60% do normal e com melhoria marcada dos sintomas de dificuldade respiratória, nomeadamente do estridor. Constatado ainda um alargamento do tempo livre de sintomas, com necessidade de nova broncoscopia em Novembro de 2007 (após 5

meses). Realizada nova aplicação de mitomicina C nessa data, de acordo com o protocolo descrito.

Desde essa altura, mantém-se em vigilância, realizando broncofibroscopias de revisão semestrais, sem novo agravamento de sintomas e mantendo o lúmen da traqueia com calibre de 60%, sem tecido de granulação (Fig. 4). Sem complicações decorrentes da aplicação de mitomicina C durante todo o período de 18 meses de vigilância.

## Caso clínico 2

Doente de 81 anos, reformado de marceneiro, com estenose traqueal grave, após entubação orotraqueal durante cerca de um mês, na sequência de hemicolecomia por neoplasia do cólon em Agosto de 2006, complicada no pós-operatório por peritonite. Após a alta hospitalar, no início de Outubro de 2006, evoluiu com um quadro de dificuldade respiratória progressiva, com estridor inspiratório, tendo sido reinternado através do serviço de urgência no final desse mês.

Na primeira broncoscopia rígida, realizada em Outubro de 2006, observada marcada estenose traqueal, com lúmen da traqueia reduzido a 30% do normal, localizada a 1 cm das cordas vocais, ocupando dois anéis traqueais e com abundante tecido de granulação (Fig. 5). Foi realizada dilatação mecânica com broncoscópio rígido de 6,5 mm e, posteriormente, de 7,5 e 8,5 mm. Efectuada terapêutica com *laser* na zona de maior granulação. Após esta terapêutica, dilatação fácil com passagem sem dificuldade do broncoscópio rígido de 8,5 mm.

Após esta técnica, franca melhoria da dificuldade respiratória, já sem estridor.

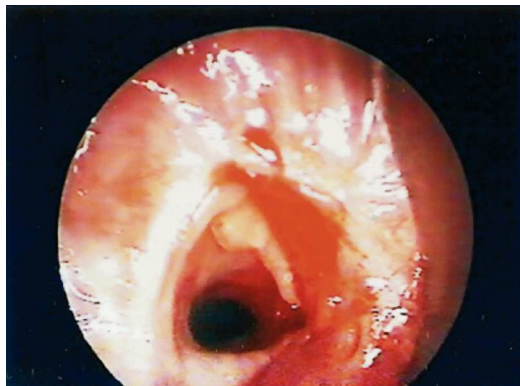

Fig. 5 – Broncoscopia rígida (Outubro 2006) – estenose traqueal em anel fibroso, com abundante tecido de granulação, com redução do lúmen a cerca de 30% do total, ocupando dois anéis traqueais

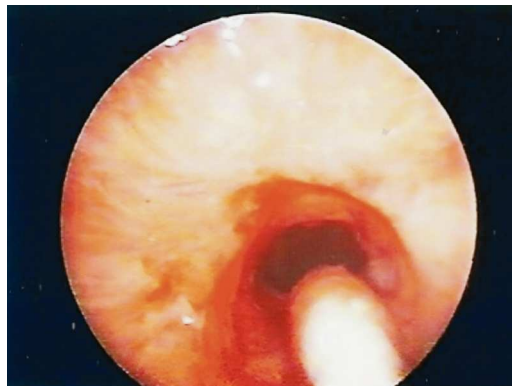


Fig. 6 – Broncoscopia rígida (Março 2008): após dilatação mecânica com broncoscópio rígido 8,5mm, aplicação de mitomicina C, de acordo com a técnica descrita, na zona de estenose traqueal e tecido de granulação

No entanto, o doente evoluiu com recorrência dos sintomas e em bronoscopias subsequentes foi constatada formação de abundante tecido de granulação e reestenose, mantendo necessidade de novas dilatações. Efectuada broncoscopia rígida para nova dilatação e terapêutica com mitomicina C tópica em Março de 2008 (Fig. 6), de acordo com o protocolo já descrito.

Desde essa data, mantém-se em vigilância, sem novo agravamento de sintomas e mantendo o lúmen da traqueia com 70% do calibre normal, sem tecido de granulação (Fig. 7). Sem complicações decorrentes da aplicação de mitomicina C decorridos 10 meses.

### Discussão

O tratamento cirúrgico das estenoses traqueais graves após entubação traqueal continua a ser o tratamento de eleição.

Desde 1985, o tratamento broncoscópico das estenoses traqueais evoluiu de forma considerável, sendo frequentemente utilizado, mesmo nas estenoses severas, em substi-

tuição das cirurgias reconstrutivas, uma vez que apresenta menos complicações e menor morbidade<sup>8</sup>. As técnicas endoscópicas permitem ainda, se necessário, procedimentos repetidos com uma maior tolerância do doente. Foram descritas várias técnicas endoscópicas, como dilatação mecânica, mi-

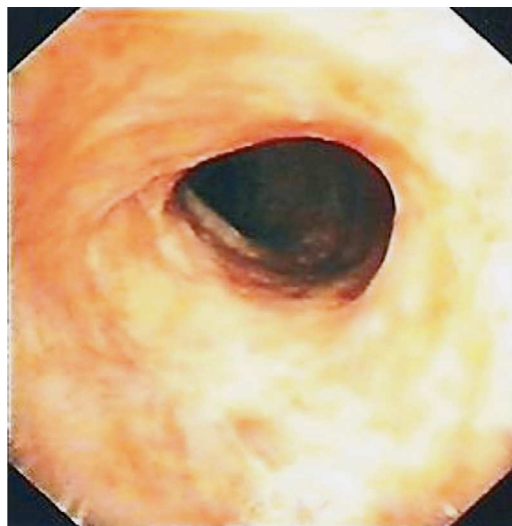


Fig. 7 – Broncoveideoscopia (Dezembro 2008): franca melhoria da estenose traqueal com calibre de 70% do lúmen normal da traqueia, sem tecido de granulação

crocauterização, crioterapia, *laser* CO<sub>2</sub> e Nd-YAG e colocação de próteses traqueais. Estas técnicas apresentam algumas limitações e as taxas de sucesso referidas na literatura rondam os 50%<sup>9</sup>. A necessidade de dilatações frequentes aumenta o risco de complicações e a colocação de próteses traqueais no tratamento das estenoses também apresenta elevado número de complicações. Qualquer que seja a técnica utilizada, a causa mais frequente de falência terapêutica é a formação de tecido de granulação e reestenose. Para prevenir este fenómeno, foram já testados vários agentes com capacidade de modular o processo cicatricial e inibir a formação de cicatrizes<sup>10-12</sup>.

Recentemente, a mitomicina C despertou atenção devido à sua potente acção como inibidora da proliferação de fibroblastos e na modulação do processo cicatricial<sup>9,13</sup>.

A mitomicina C é um antibiótico isolado de *Streptomyces caespitosus* que apresenta propriedades antineoplásicas (agente alquilante) e antiproliferativas, inibindo a proliferação dos fibroblastos, suprimindo a fibrose e a formação de cicatrizes<sup>14,15</sup>.

Utilizada desde a década de 60 como agente de quimioterapia nos adenocarcinomas gástricos, do pâncreas e da mama, entre outros<sup>16</sup>. A sua primeira utilização como agente antiproliferativo foi na área da oftalmologia, no tratamento do *pterygium*<sup>17</sup>.

Existem vários estudos em animais que demonstraram os efeitos benéficos da mitomicina C no tratamento das estenoses das vias aéreas<sup>18-22</sup>. A primeira utilização em humanos na prevenção de cicatriz traqueal após reconstrução da traqueia foi descrita em 1998<sup>23</sup>. Actualmente já existe experiência com a utilização da mitomicina C no tratamento das estenoses subglóticas, traqueais,

brônquicas e esofágicas, entre outros<sup>24,25</sup>. Existem vários relatos de casos clínicos, alguns estudos retrospectivos e outros prospectivos, mas poucos com grupos de controlo, a demonstrar os efeitos benéficos da mitomicina C nas estenoses das vias aéreas<sup>9,26-31</sup>. As taxas de sucesso relatado variam entre 75 e 85% no tratamento das estenoses traqueais recidivantes, sem relato de efeitos secundários significativos<sup>9,27,28,30</sup>.

O mecanismo exacto através do qual a mitomicina C exerce a sua actividade antiproliferativa não está bem esclarecido, mas foi demonstrado em estudos *in vivo* e *in vitro*<sup>14,15</sup>.

Não existem actualmente dados consensuais no que respeita às doses ideais, duração ou frequência da aplicação. As doses utilizadas nas estenoses traqueais são equivalentes às utilizadas em oftalmologia (estudos randomizados em humanos), sendo muito inferiores às utilizadas em estudos animais (concentrações de 2-10 mg/ml). Relativamente à duração da aplicação, os estudos publicados variam entre 1 a 5 minutos.

Nos dois casos clínicos apresentados, a concentração utilizada (0,4mg/ml) e a duração da aplicação (2 minutos) foram escolhidas pelos relatos prévios na literatura<sup>9,13</sup>. Esta dose foi eficaz e não foram observados até à data efeitos secundários no seguimento dos doentes.

A maioria dos estudos não reportou efeitos secundários significativos com a aplicação tópica de mitomicina C, à excepção de um estudo que reportou obstrução da via aérea principal em 4 de 85 casos<sup>32</sup>. No entanto, este estudo apresenta algumas limitações. É um estudo retrospectivo, em dois dos doentes com complicações foram utilizadas doses muito elevadas de mitomicina C (10mg/ml)

e um dos outros doentes apresentava insuficiência renal terminal, que poderia ter limitado a eliminação do fármaco e foi entubado orotraquealmente durante 2 horas após a aplicação da mitomicina C<sup>32</sup>.

É necessário, no entanto, ter em consideração os efeitos a longo prazo da utilização da mitomicina C, sendo necessários mais trabalhos que permitam compreender melhor o mecanismo de acção deste fármaco e a sua segurança a longo prazo.

### Conclusão

O tratamento cirúrgico das estenoses traqueais pós-entubação continua a ser a técnica de eleição. Contudo, nos casos em que esta não é possível ou é tecnicamente difícil, o recurso às técnicas de dilatação broncoscópicas tem tido, nalguns casos, boa resposta. No entanto, pode por vezes induzir maior reacção cicatricial, formação de granulação e reestenose.

A associação às técnicas de dilatação broncoscópica de um agente modulador do processo cicatricial, como a mitomicina C, parece ser eficaz e segura nos casos de estenoses traqueais de difícil resolução.

### Bibliografia

1. Whited RE. A prospective study of laryngotracheal sequelae in longterm intubation. *Laryngoscope* 1984; 94(3):367-377.
2. Epstein SK. Late complications of tracheostomy. *Respir Care* 2005; 50:542-549.
3. Sue RD, Susanto I. Long-term complications of artificial airways. *Clin Chest Med* 2003;24(3):457-471.
4. Stauffer JL, Olson DE, Petty TL. Complications and consequences of endotracheal intubation and tracheostomy. A prospective study of 150 critically ill adult patients. *Am J Med* 1981; 70(1):65-76.

5. Anand VK, Alemar G, Warren ET. Surgical considerations in tracheal stenosis. *Laryngoscope* 1992; 102(3):237-243.
6. Arola MK, Inberg MV, Puhakka H. Tracheal stenosis after tracheostomy and after oro-tracheal cuffed intubation. *Acta Chir Scand* 1981; 147: 183-192.
7. Lorenz RR. Adult laryngotracheal stenosis: etiology and surgical management. *Curr Opin Otolaryngol Head Neck Surg* 2003; 11:467-472.
8. Brichet A, Verkindre C, Dupont J, Carlier ML, Darran J. Multidisciplinary approach to management of postintubation tracheal stenoses. *Eur Respir J* 1999; 13:888-893.
9. Dollin EJ, Strande LF, Tsuno K, Santos MC. Pharmacologic inhibition of collagen I in an experimental model of subglottic stenosis. *Ann Otol Rhinol Laryngol* 1998; 107:275-279.
10. Ingrams DR, Ashton P, Dhingra J, Shah R, Shapshay SM. Slow-release 5-fluorouracil and triamcinolone reduces subglottic stenosis in a rabbit model. *Ann Otol Rhinol Laryngol* 2000; 109:422-424.
11. Desmouliere A, Redard M, Darby K, Gabbiani G. Apoptosis mediates the decrease in cellularity during the transition between granulation tissue and scar. *Am J Pathol* 1995; 146:56-66.
12. Rahbar R, Shapshay SM, Healy GB. Mitomycin: effects on laryngeal and tracheal stenosis, benefits, and complications. *Ann Otol Rhinol Laryngol* 2001; 110(1):1-6.
13. Rahbar R, Valdez TA, Shapshay SM. Preliminary results of intraoperative mitomycin C in the treatment and prevention of glottic and subglottic stenosis. *J Voice* 2000; 14:282-286.
14. Lee DA, Lee TC, Cortes AE, Kitada S. Effects of mithramycin, mitomycin, daunorubicin, and bleomycin on human subconjunctival fibroblast attachment and proliferation. *Invest Ophthalmol Vis Sci* 1990; 31:2136-2144.
15. Khaw PT, Doyle JW, Sherwood MB, Grierson I, Schultz GS, McGorray S. Prolonged localized tissue effects from 5-minute exposure to fluorouracil and mitomycin C. *Arch Ophthalmol* 1993; 111:263-267.
16. Tomsaz M, Palom Y. The mitomycin bioreductive antitumor agents: cross-linking and alkylation of DNA as the molecular basis of their activity. *Pharmacol Ther* 1997; 76:73-87.

17. Kunitomo N, Mori S. Studies on the pterygium, IV: a treatment of the pterygium by mitomycin-C instillation. *Acta Soc Ophthalmol Jpn* 1963; 67:601-607.
18. Spector JE, Werkhaven JA, Spector NC, *et al.* Preservation of function and histologic appearance in the injured glottis with topical mitomycin-C. *Laryngoscope* 1999; 109:1125-1129.
19. Spector JE, Werkhaven JA, Spector NC, *et al.* Prevention of anterior glottis restenosis in a canine model with topical mitomycin-C. *Ann Otol Rhinol Laryngol* 2001; 110:1007-1010.
20. Garret CG, Soto J, Riddick J, *et al.* Effect of mitomycin-C on vocal fold healing in a canine model. *Ann Otol Rhinol Laryngol* 2001; 110:25-30.
21. Eliashar R, Eliachar I, Esclamado R, *et al.* Can topical mitomycin-C prevent laryngotracheal stenosis? *Laryngoscope* 1999; 109:1594-1600.
22. Correa AJ, Reinisch L, Sanders DL, *et al.* Inhibition of subglottic stenosis with mitomycin-C in the canine model. *Ann Otol Rhinol Laryngol* 1999; 108:1053-1060.
23. Ward RF, April MM. Mitomycin C in the treatment of tracheal cicatrix after tracheal reconstruction. *Int J Pediatr Otorhinolaryngol* 1998; 44:221-226.
24. Rahbar R, Jones D, Nuss R, Roberson D, Kenna M, McGill T, *et al.* The role of mitomycin in the prevention and treatment of scar formation in the pediatric aerodigestive tract. *Arch Otolaryngol Head Neck Surg* 2002; 128: 401-406.
25. Erard AC, Monnier P, Spiliopoulos A, Nicod L. Mitomycin C for control of recurrent bronchial stenosis: a case report. *Chest* 2001; 120:2103-2105.
26. Valdez TA, Shapshay SM. Idiopathic subglottic stenosis revisited. *Ann Otol Rhinol Laryngol* 2002; 111(8):690.
27. Perepelitsyn I, Shapshay SM. Endoscopic treatment of laryngeal and tracheal stenosis – has mitomycin C improved the outcome? *Otolaryngol Head Neck Surg* 2004; 131:16-20.
28. Simpson CB, James JC. The efficacy of mitomycin C in the treatment of laryngotracheal stenosis. *Laryngoscope* 2006; 116:1923-1925.
29. Nouraei SA, Singh A, Patel A, *et al.* Early endoscopic treatment of acute inflammatory airway lesions improves the outcome of post-intubation airway stenosis. *The Laryngoscope* 2006; 116(8):1417-1421.
30. Schweinfurth JM. Endoscopic treatment of severe tracheal stenosis. *Ann Otol Rhinol Laryngol* 2006; 115(1):30-34.
31. Hartnick CJ, Hartley BE, Lacy PD, *et al.* Topical mitomycin C application after laryngotracheal reconstruction. *Arch Otolaryngol Head Neck Surg* 2001; 127:1260-1264.
32. McCurdy HE, Simpson CB, *et al.* Airway complications from topical Mitomycin C. *Arch Otolaryngol Head Neck Surg* 2005; 133(6):831-835.