

Caso Clínico

Case Report

Flávia Moreira¹
Iolanda Mota²

Tiróide ectópica: A propósito de um caso clínico

Ectopic thyroid: A case report

Recebido para publicação/received for publication: 09.06.15

Aceite para publicação/accepted for publication: 09.07.23

Resumo

Os autores apresentam um caso clínico de tiróide ectópica com localização mediastínica num homem de 45 anos que foi enviado à consulta externa de Pneumologia do Centro Hospitalar entre Douro e Vouga, para estudo de alteração radiológica que consistia em alargamento do mediastino anterior, detectado em radiografia pulmonar, efectuado por rotina e a pedido do médico de família.

Fazem-se algumas considerações sobre tiróide ectópica, patologia raramente encontrada na prática clínica, fazendo-se a distinção entre bócio mergulhante intra-torácico e verdadeira tiróide ectópica.

Rev Port Pneumol 2010; XVI (2): 345-352

Palavras-chave: Tiróide ectópica, bócio mergulhante, caso clínico.

Abstract

The authors present a case report of an ectopic mediastinal thyroid tissue in a 45-year-old men sent to the the Pulmonology department of Hospital Entre Douro e Vouga to evaluate an enlargement of the mediastinum found in a routine radiogram requested by the family doctor. Some considerations on ectopic thyroid tissue, a rare finding in medical practice, are made, as well as the distinction between intrathoracic goiter and true ectopic thyroid.

Rev Port Pneumol 2010; XVI (2): 345-352

Key-words: Ectopic thyroid tissue, intra-thoracic goiter, case report.

¹Interna Complementar de Medicina Geral e Familiar da Unidade de Saúde Familiar Egas Moniz. Centro de Saúde de Santa Maria da Feira (Director: Dr. Nunes Sousa)
Rua Professor Egas Moniz, n.º 7
4524-909 Santa Maria da Feira
e-mail: Flaviamfm@gmail.com

²Assistente Hospitalar Graduada de Pneumologia do Serviço de Pneumologia do Centro Hospitalar entre Douro e Vouga EPE Santa Maria da Feira (Director: Dr. Luís Goes Pinheiro).
Rua Dr. Cândido de Pinho
4520-211 Santa Maria da Feira

Introdução

A definição de tiróide ectópica consiste na presença de tecido tiroideu não localizado na sua topografia habitual, ou seja, anteriormente ao segundo, terceiro e quarto anéis traqueais, na linha média cervical.

Existem casos descritos na literatura de tiróide ectópica no sistema porta-hepático, vesícula biliar e ovário^{1,2}.

Durante a terceira ou quarta semanas do desenvolvimento intrauterino, surge uma bolsa na transição dos dois terços anteriores com o terço posterior da base da língua que dará origem à glândula tiroideia¹.

O lobo mediano da tiróide inicia a sua descida caudalmente, de seguida divide-se em istmo e dois lobos. Por volta da sétima semana adquire a sua localização clássica sobre a traqueia.

Do quarto e quinto arcos branquiais forma-se o restante tecido tiroideu que se une à tiróide em posição lateral, completando a sua formação³.

Típicamente, o tecido tiroideu ectópico está localizado na linha mediana do pescoço, desde a base da língua até ao mediastino³.

A localização mediastínica é muito rara⁴, sendo responsável por apenas 1% dos casos.

Normalmente trata-se de uma massa assintomática; no entanto, se possuir um tamanho considerável poderá dar sintomas resultantes da compressão venosa ou da traqueia. Várias anomalias podem ocorrer para justificar a presença de tecido ectópico, nomeadamente a ausência de descida de parte ou do total da glândula, formando-se a tiróide na base da língua, na região supra-hióide, infra-hióide ou intratraqueal. Por outro lado, se a glândula descer mais do que o normal, poderão ocorrer situações de tiróide no mediastino superior, retroesternal, adjacente ao arco

aórtico, entre a aorta e o tronco pulmonar, na porção superior do pericárdio e mesmo no septo intraventricular do coração⁵.

Outras teorias tentam explicar o aparecimento de tecido ectópico, como: sequestro de nódulos tiroideus (em decorrência de tiroidites), traumatismo ou hiperplasia nodular, presença de tecido tiroideu sem aspecto neoplásico na cápsula dos gânglios linfáticos cervicais, formação teratomatosa, implantação intraoperatória de células tiroideias benignas ou outros locais do pescoço ou anomalias branquiais^{6,7}.

Caso clínico

Doente do sexo masculino, raça caucasiana, 45 anos, não fumador, operário fabril (de peças para automóveis), referenciado à consulta externa de Pneumologia do Centro Hospitalar entre Douro e Vouga EPE pelo médico assistente por alargamento do mediastino, detectado em radiografia pulmonar de rotina (Fig. 1).

Clinicamente, o doente apresentava-se assintomático. Negou dispneia, tosse, expectoração, hemoptises, pieira, astenia, anorexia, emagrecimento ou febre. Sem outras queixas dos restantes aparelhos e sistemas.

Relativamente aos antecedentes pessoais e familiares não apresentava nenhum dado relevante. Referia consumo de álcool apenas socialmente; sem medicação crónica habitual, sem história de exposição a aves exóticas/poluentes ambientais ou viagens para o estrangeiro. Ao exame objectivo, apresentava um bom aspecto geral, com auscultação cardíaca e pulmonar sem alterações.

Relativamente aos exames subsidiários pedidos para estudo do doente, o hemograma, bioquímica com parâmetros da função he-

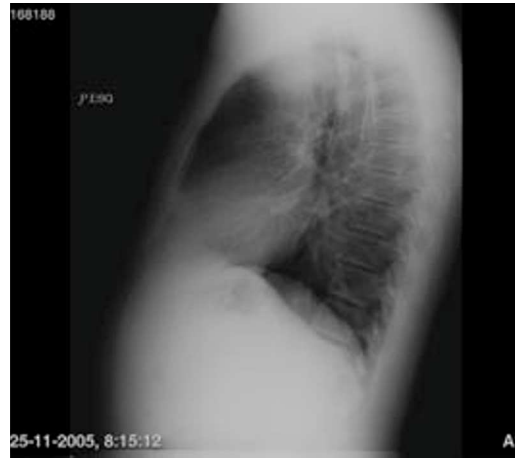
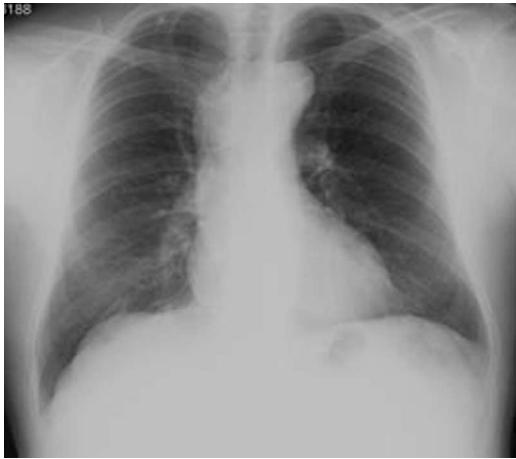
Fig. 1 – Radiografia pulmonar (incidência postero-anterior e perfil esquerdo) realizado na primeira consulta no hospital, onde se evidencia um alargamento do mediastino

pática e renal, função tiroideia, anticorpos antitiroideus e doseamento da enzima conversora de angiotensina, encontravam-se normais. Realizou TAC torácica que evidenciou a nível do grupo pré-traqueal e paratraqueal direito duas formações nodulares, respectivamente com 31 x 27 mm (Fig. 2) e 45 x 39 mm (Fig. 3); no parênquima pulmonar não foram observadas lesões com características evolutivas.

O doente realizou broncofibroscopia, não tendo sido encontradas alterações morfológicas ou topográficas em ambas as árvores brônquicas; foi realizada punção transtraqueal direita e lavado brônquico para anatomia patológica e microbiologia; a punção foi efectuada com a agulha de Wang (citologia), cujo resultado foi: elementos figurados do sangue. O exame citológico do lavado brônquico foi negativo para células malig-

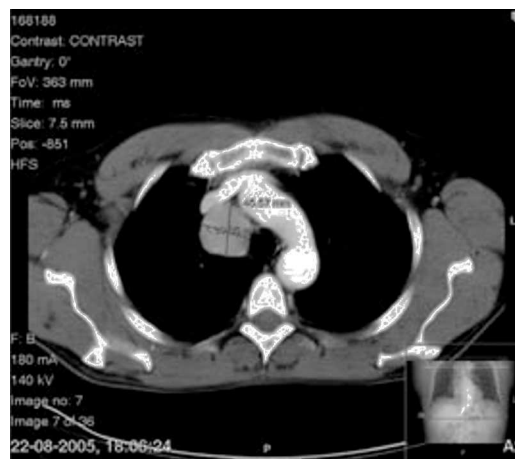
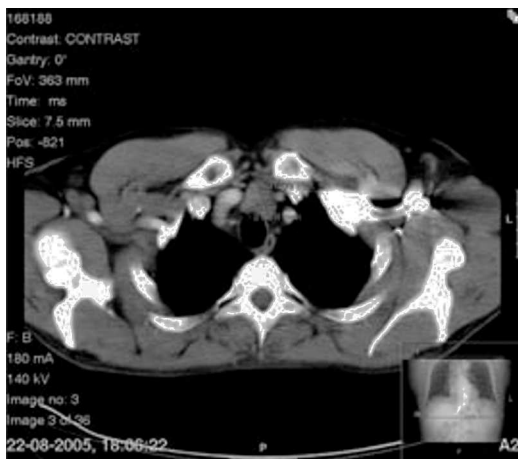


Fig. 2 – TAC torácica: formação nodular com dimensões de 31 x 27 mm, no grupo pré-traqueal

Fig. 3 – TAC torácica: formação nodular com dimensões de 45 x 39 mm no grupo paratraqueal direito

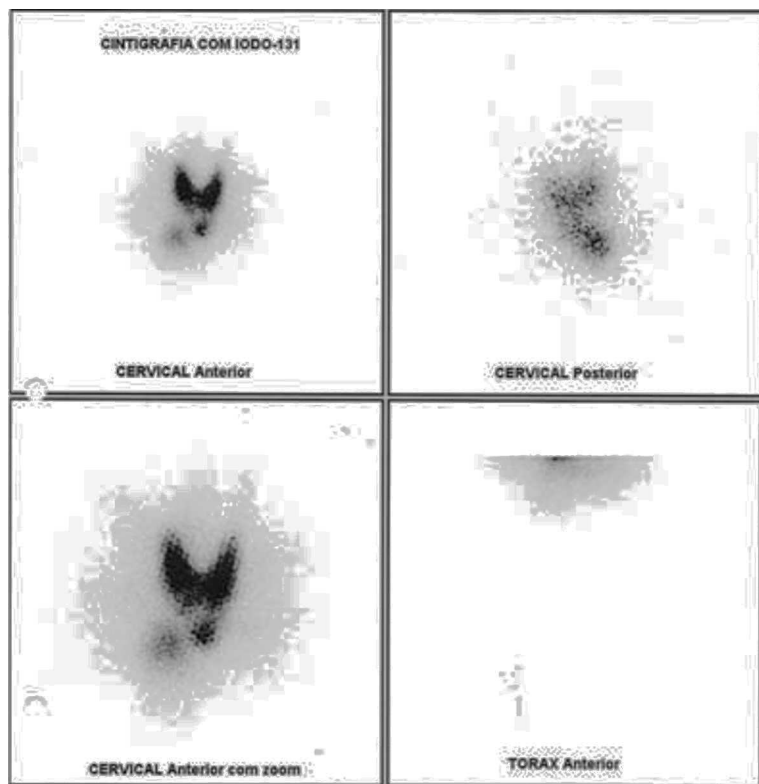


Fig. 4 – Cintigrafia com iodo-131: tiróide com os dois lobos e o istmo bem definidos e na sua localização clássica e ainda duas outras áreas arredondadas de captação específica de radiofármaco no mediastino superior

nas, e o exame micobacteriológico também foi negativo.

Posteriormente, foi realizada broncoscopia rígida com punção transtraqueal direita. O exame histológico mostrou apenas retalho de tecido adiposo, insuficiente para diagnóstico conclusivo. O exame citológico das 21 lâminas enviadas mostrou fundo hemático dando suporte a pequenos retalhos de tecido fibroadiposo, a par de escassas células cilíndricas ciliadas e caliciformes mucossecretoras, próprias do epitélio respiratório inferior, sem desvios morfológicos significativos.

Perante a ausência de diagnóstico, foi pedida colaboração a Cirurgia Torácica, tendo

realizado minitoracotomia no Serviço de Cirurgia Torácica do Hospital dos Covões, com biópsia da massa mediastínica.

O exame anatomo-patológico revelou tratar-se de tecido tiroideu.

Perante este resultado foi enviado à consulta de patologia cirúrgica tiroideia do Centro Hospitalar entre Douro e Vouga EPE para estudo da glândula tiroideia.

Foi requisitada ecografia da tiróide e cintilograma com iodo-131.

A ecografia demonstrou a presença de um nódulo com 2 cm no terço inferior do lobo direito, bem delimitado, isoecogéneo com o restante parênquima, com fino halo hipocogéneo envolvente e com pequenas áreas líquidas; no istmo observou-se um nódulo hipocogéneo bem delimitado com 6,6 mm, também com pequenas áreas líquidas. Foi realizada punção aspirativa do nódulo que revelou hiperplasia nodular tiroideia, em transformação pseudoquística.

O cintilograma demonstrou morfologia habitual da glândula tiróide com os dois lobos e o istmo bem definidos e na sua localização clássica. No entanto, foram também evidentes duas outras áreas arredondadas de captação específica de radiofármaco que aparecem no mediastino superior, uma mais central e outra sobre o lado direito.

Foi decidido na consulta de patologia tiroideia manter vigilância da situação clínica.

Foi solicitado novo parecer a outro Centro de Cirurgia Torácica, que de acordo com a descrição prévia o tratamento proposto foi vigilância clínica e radiológica.

O doente manteve-se sempre assintomático do ponto de vista respiratório, sem alterações no exame físico e sem outras queixas.

Em 2007 repetiu radiografia pulmonar que revelou imagem sobreponível a 2005 (Fig. 5).

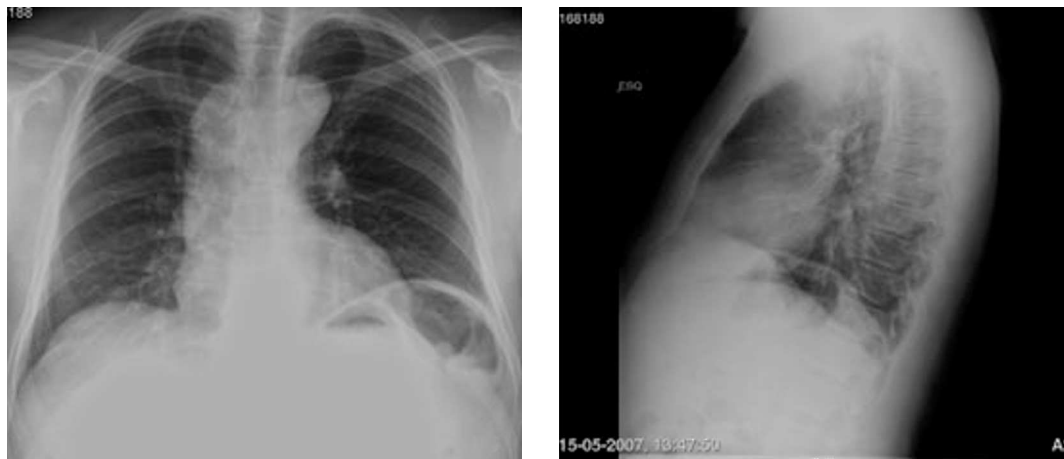


Fig. 5 – Radiografia pulmonar (incidência posteroanterior e perfil esquerdo) que demonstra alargamento do mediastino sobreponível à imagem de 2005

A TAC torácica confirmou a presença das duas massas mediastínicas (Figs. 6 e 7) com dimensões semelhantes às relatadas na TAC torácica de 2005.

Realizou ecografia de controlo que demonstrou a presença de dois nódulos justapostos com degenerescência quística, no pólo inferior do lobo direito, na transição para o istmo, com 16 mm e 18 mm de maiores eixos; no lobo esquerdo identificaram-se ainda dois nódulos justapostos mais pequenos, com 9 mm e 7 mm. A função tiroideia encontrava-se normal. Decidido manter vigilância.

Em Junho de 2008, mantinha-se assintomático e radiologicamente apresentava a mesma imagem na radiografia pulmonar (Fig. 8), pelo que teve alta da consulta de Pneumologia, com indicação de realização de análises da função tiroideia, ecografia da tiroide e radiografia pulmonar anualmente no seu médico assistente, e, no caso de surgir alguma alteração, reenviar o doente à consulta de patologia tiroideia e Cirurgia Torácica.

Discussão

A apresentação clínica de tiroide ectópica com localização mediastínica é rara (1%) e o tratamento habitual de acordo com a literatura é controverso⁸.

Esta situação clínica poderá estar associada a baixo potencial de malignização, daí alguns autores optarem por vigilância; a compressão das estruturas mediastínicas implica uma orientação diferente, ou seja, tratamento cirúrgico⁸.

A localização mais frequente de tecido tiroideu ectópico é na base da língua (90% dos casos), seguida da região submandibular, nódulos linfáticos cervicais, laringe, traqueia, esófago, mediastino e coração⁹.

A maior parte dos casos descritos de tiroide no mediastino não são verdadeiras anomalias do desenvolvimento, mas apenas extensões intratorácicas de uma tiroide com localização habitual³.

Este caso clínico retrata um verdadeiro caso de tiroide ectópica, uma vez que não há história de cirurgia da tiroide, a glândula tiroideia cervical e o tecido ectópico não têm o

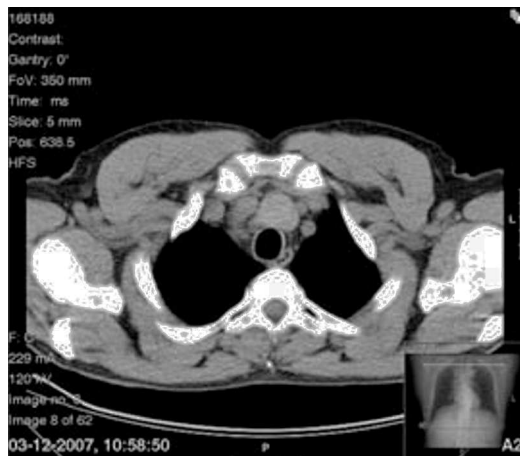

Fig. 6 – TAC torácica: formação nodular com 35 mm de maior eixo no grupo pré-traqueal

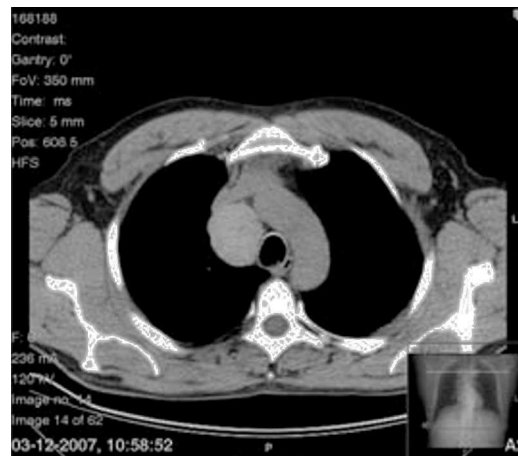


Fig. 7 – TAC torácica: formação nodular com 46 mm de maior eixo no grupo paratraqueal direito

mesmo processo patológico e, pela TAC torácica, verificou-se que não existia continuidade entre a glândula cervical e o tecido ectópico^{1,9,10}.

Na maior parte destes casos (incluindo o presente caso clínico), o doente encontra-se assintomático e eutiroides; no entanto, podem surgir sintomas respiratórios como tosse, dispneia e hemoptises. Menos frequentemen-

te podem apresentar disfagia ou síndrome da veia cava superior^{1,9}.

A apresentação na radiografia pulmonar pode ocorrer sob a forma de desvio e/ou compressão da traqueia, calcificações ou massa de tecidos moles.

A cintigrafia é útil para o diagnóstico diferencial com outras massas, como o tímoma ou teratoma, e para excluir outros locais de tecido ectópico^{9,11}.

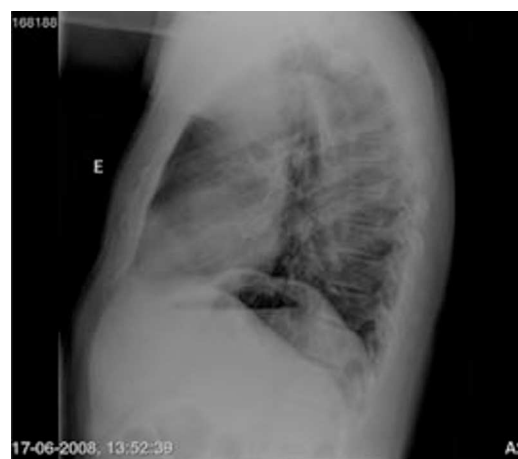
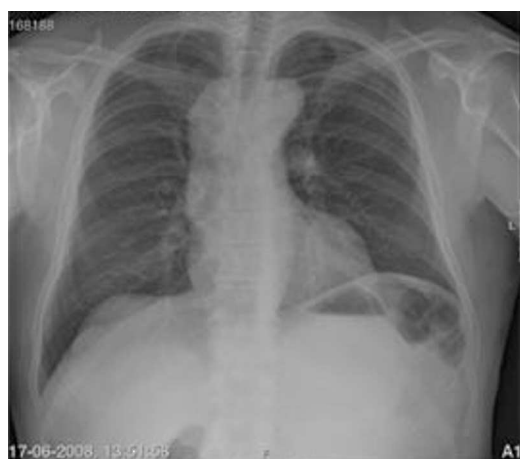
Fig. 8 – Radiografia pulmonar (incidência posteroanterior e perfil esquerdo) mostrando alargamento do mediastino sobreponível aos exames anteriores

No estudo dos doentes com alargamento mediastínico, nada faria pensar na coexistência de tecido tiroideu.

Este artigo serve para avaliar e discutir abordagens clínicas e de diagnóstico, confrontando com diferentes pontos de vista na sua abordagem multidisciplinar.

Neste caso, as hipóteses diagnósticas a colocar em face de um doente com alargamento do mediastino, seriam os diagnósticos diferenciais de massa do mediastino anterior (timoma, tumores de células germinativas e linfoma)^{12,13,14,15}.

Foram ainda colocadas como hipóteses de diagnóstico, a sarcoidose, pelo facto de poder cursar com quadro de adenopatias hilares bilaterais^{16,17,18,19}, e a tuberculose devido à sua elevada prevalência no nosso país, apesar da história e exame físico não serem sugestivos^{20,21,22,23}.

No caso relatado, a cintigrafia detectou duas outras áreas arredondadas de captação específica de radiofármaco no mediastino superior separadas da glândula tiroideia cervical. Um resultado positivo confirma o diagnóstico de tecido tiroideu, mas um resultado negativo não exclui o diagnóstico¹.

Por vezes a cintigrafia pode não detectar pequenas conexões entre a tiróide cervical e o tecido ectópico no mediastino; no entanto, a TAC torácica realizada permitiu-nos excluir essa possibilidade. Vários casos foram relatados relativamente ao uso da TAC torá-

cica e em todos os casos esta fez um diagnóstico correcto em 100% dos casos^{2,11}.

Vários autores defendem o tratamento cirúrgico em todos os doentes com bócio retroesternal, mesmo que se encontrem assintomáticos devido à incidência relativa de malignidade e risco de obstrução aguda das vias aéreas superiores^{24,25}. Por outro lado, outros autores concluíram que é preciso avaliar os aspectos clínicos do doente e a necessidade real de submetê-lo a um procedimento cirúrgico de algum risco, com possíveis complicações²⁶.

Em relação a esta situação clínica foram ponderadas as duas hipóteses de abordagem, ou seja, médica/cirúrgica⁸.

Foram contactados dois centros diferentes de Cirurgia Torácica em Portugal e um centro de patologia da tiróide, com posturas diferentes e igualmente aceitáveis.

Pelo facto de o doente ter sido submetido inicialmente a minitoracotomia diagnóstica, optou-se por não intervir uma segunda vez, visto estar assintomático.

Neste caso, a distribuição da glândula tiroideia ectópica não interferia com a via aérea, não existindo risco aparente de compressão vascular ou obstrução da via aérea, pois então neste a indicação cirúrgica seria consensual^{27,28}.

Este caso clínico serve para ilustrar a raridade da patologia encontrada, salientando a necessidade a alargar o leque de patologias como diagnóstico diferencial em doente com alargamento mediastínico.

Bibliografia

- Gamblin TC, Jennings GR, Christie DB, Thompson WM, Dalton ML. Ectopic thyroid. *Ann Thorac Surg* 2003; 75:1952-1953
- Karapolat S, Bulut I. Ectopic posterior mediastinal thyroid: a case report. *Cases J* 2008;1:53
- Glazer GM, Axel L, Moss AA. CT diagnosis of mediastinal Thyroid. *AJR* 1982; 138:495-498
- Papalambros E, Griniatsos J, *et al.* A hyperthyroid patient with ectopic mediastinal thyroid goiter affected by Graves disease: case report. *The Endocrinologist* 2005; 15:292-294
- Sand J, Pehkonen E, Mattila J, Seppanen S, Salmi J. Pulsating mass at the sternum: a primary carcinoma of ectopic mediastinal thyroid. *J Thorac Cardiovascular Surg* 1996; 112:833-835.
- Moses DC, Thompson NW, Nishiyama RH, Sisson JC. Ectopic thyroid tissue in the neck. Benign or malignant? *Cancer* 1976; 38:361-365.
- Subramony C, Baliga M, Lemos LB. Follicular carcinoma arising in ectopic thyroid tissue: case report with fine-needle aspiration findings. *Diagn Cytopathol* 1997; 16:39-41.
- Topcu S, Liman ST, Elicora A, Zanuzi F, Isgoren S, Filinte D, Kocaeli. A difficult case: ectopic thyroid, bronchial anomalies, na incidentaloma in a patient with lung carcinoma. *J Thorac Cardio Surg* 2008; 12:1-3.
- Shah BC, Ravichand CS, Juluri S, Agarwal A, Pramesh CS, Mistry RC. Ectopic thyroid cancer: case report. *Ann Thorac Cardio Surg* 2007; 13:2.
- Grondin SC, Buenaventura P, Luketich JD. Thoracoscopic resection of an ectopic intrathoracic goiter. *Ann Thorac Surg* 2001; 71:1797-1798.
- Deda G, Tezic T, Karagol U, Akinci A, Kokes F, Akçayuz A. *Turkish Neurosurgery* 1991; 2:77-79.
- James B, Marck D. Ectopic mediastinal thyroid: features in diagnosis and factors in treatment. *Dis Chest* 1964; 45:412-415.
- Gangadharan JP, Muller L. Evaluation of mediastinal masses– disponível em <http://www.UpToDate.com> (acedido em 18/02/2009).
- Lau S, Yeung W, Kwan WH, Cheng CS, Lam HS. Computed tomography of anterior mediastinal masses. *J HK Coll Radiol* 2003; 6:100-106.
- Whitten GR, Khan A, Munneke GF, Grubnic S. A diagnostic approach to mediastinal abnormalities. *Radiographics* 2007; 27:657-671.
- Mast WE, Hetrick EW, Podurgiel BJ. Sarcoidosis and mediastinal mass. *Annals of Internal Medicine* 1973; 79: 141-146.
- Belfer MH, Stevens RW. Sarcoidosis: a primary care review. *American Academy of Family Physician*. December 1998.
- Iannuzzi MC, Benjamin AR, Teirstein AS. Medical progress: Sarcoidosis-review article. *N Engl J Med* 2007; 357:2153-2165.
- Berkmen YM, Javors BR. Anterior mediastinal lymphadenopathy in sarcoidosis. *Am J Roentgenol* 1976; 127:983-987.
- Kittredge RD, Finby N. Bilateral tuberculous mediastinal lymphadenopathy in the adult. *Am J Roentgenol* 1966; 96:1022-1026.
- Meral M, Akgun M, Kaynar H, Mirici A, Gorguner M, Saglam L, Erdogan F. Mediastinal lymphadenopathy due to mycobacterial infection. *Jpn J Infect Dis* 2004; 57:124-126.
- Karanth N, Prabhaskar K, Banavali S, Parikh P. Mediastinal lymphadenopathy in a patient with previously treated T-cell acute lymphoblastic leukaemia. *MJA* 2008; 188:117-118.
- Pasternack M, Mark EJ. Case 3 – A 51 year old ethiopian woman with myalgia, weight loss and mediastinal lymphadenopathy. *N Eng J Med* 1993; 328:195-202.
- Mock E. Management of patients with substernal goiters. *Surg Clin North Am* 1995; 75(3):377-394.
- Lago H, Grinberg A. Bronchiectasis, endothoracic goiter and hemoptises. *Medicine (B Aires)* 1999; 59:471-476.
- Vadasz P, Kotsis L. Surgical aspects of 175 mediastinal goiters. *Eur J Cardiothoracic Surg* 1998; 14(4):393-397.
- Hadjar S, Weissberg D. Retrosternal goiter. *Chest* 1995; 108(1):78-82.
- Fardel E, Chapelier A, Lancelin C, Machiarini P, Dartheville P. Intrathoracic goiters-62 surgically treated patients. *Presse Med* 1996; 25(17):787-792.