

Caso Clínico

Case Report

Gustavo Rocha¹
Inês Azevedo²
Jorge Correia Pinto³
Conceição Souto Moura⁴
Hercília Guimarães¹

Enfisema lobar congénito com apresentação neonatal. Revisão de quatro casos clínicos

Congenital lobar emphysema of the newborn. Report of four clinical cases

Recebido para publicação/*received for publication*: 30.11.09
Aceite para publicação/*accepted for publication*: 07.06.10

Resumo

Introdução: O enfisema lobar congénito (ELC) é uma anomalia rara do desenvolvimento pulmonar e a apresentação neonatal ocorre em cerca de 50% dos casos. Os autores apresentam quatro casos clínicos de ELC no recém-nascido. **Casos clínicos:** Quatro recém-nascidos de termo, 3M/1F, admitidos por dificuldade respiratória com início variável entre as 20 horas e os 18 dias de vida, apresentaram radiografia de tórax na admissão sugestiva de ELC, diagnóstico confirmado por tomografia axial computadorizada. O ELC afectou o lobo superior direito em três casos e o lobo

Abstract

Introduction: Congenital lobar emphysema (CLE) is a rare anomaly of lung development that presents in the neonatal period in about 50% of the cases. The authors report four clinical cases of congenital lobar emphysema in the newborn.

Clinical cases: Four term newborns, 3M/ 1F, were admitted for respiratory distress starting between 20 hours of life and 18 days. The chest x-ray at admission was suggestive of CLE and the diagnosis was confirmed by computerized tomography. The CLE affected the right upper lobe in three cases and the

¹ Assistente Hospitalar, Serviço de Neonatologia, Departamento de Pediatria, Hospital de São João e Faculdade de Medicina da Universidade do Porto

² Assistente Hospitalar Graduada, Unidade de Pneumologia, Serviço de Pediatria, Departamento de Pediatria, Hospital de São João e Faculdade de Medicina da Universidade do Porto

³ Assistente Hospitalar, Serviço de Cirurgia Pediátrica, Departamento de Pediatria, Hospital de São João e Escola de Ciências da Saúde, Universidade do Minho

⁴ Assistente Hospitalar Graduada, Serviço de Anatomia Patológica, Hospital de São João e Faculdade de Medicina da Universidade do Porto

Correspondência:

Gustavo Rocha
Serviço de Neonatologia / Departamento de Pediatria
Hospital de São João – Piso 2
Alameda Prof. Hernâni Monteiro
4202 – 451 Porto
Portugal
Tel: +351 225095816
Fax: +351225512273
e-mail: gusrocha@oninet.pt

médio em um caso. Foi efectuada lobectomia nos quatro recém-nascidos. O estudo anatomopatológico das peças operatórias confirmou o diagnóstico nos quatro casos, tendo revelado hipoplasia da cartilagem da árvore brônquica em três. **Conclusão:** A casuística está de acordo com a literatura no predomínio no sexo masculino, forma de apresentação, tempo variável até ao diagnóstico, envolvimento unilobar e não identificação de causa evidente num dos casos. O tratamento cirúrgico foi universal.

Rev Port Pneumol 2010; XVI (5): 849-857

Palavras-chave: Enfisema lobar congénito, recém-nascido.

medium lobe in one case. All patients were treated with lobectomy. The pathological study of the surgical specimens confirmed the diagnosis in the four cases, and revealed hypoplasia of the bronchiolar tree cartilage in three. **Conclusions:** Our series is according to literature regarding to male gender preponderance, clinical presentation, different time to diagnosis, unilobar involvement and no identification of an evident aetiology in one case. Surgical treatment was universal.

Rev Port Pneumol 2010; XVI (5): 849-857

Key-words: Congenital lobar emphysema, newborn.

Introdução

O enfisema lobar congénito (ELC) não é um enfisema propriamente dito, isto é, não apresenta destruição das paredes alveolares que confluem para lesões císticas¹. Trata-se de uma anomalia no desenvolvimento da parede da árvore pulmonar que origina hiperinsuflação de um ou mais lobos pulmonares anatomicamente normais, com consequente compressão das estruturas vizinhas^{1,2}.

As crianças afectadas não apresentam, geralmente, sintomas ao nascimento. Na adaptação à vida extrauterina, com o início da respiração espontânea, surge a retenção de ar alveolar (*air trapping*) com distensão gradual². Habitualmente, a progressão clínica é lenta e algumas crianças permanecem assintomáticas por período variável de horas a meses. Cerca de 50% das crianças afectadas desenvolve sintomas no primeiro mês de vida. Os sintomas iniciais são a taquipneia e a dispneia, seguidos de cianose quando há

agravamento da insuficiência respiratória. Alguns casos, 10% a 15%, apresentam evolução rápida para insuficiência respiratória e requerem toracotomia de emergência².

Os autores procederam à revisão dos casos clínicos de ELC com apresentação neonatal, após pesquisa na base informática do serviço, nos últimos 10 anos, e apresentam quatro casos com boa evolução após tratamento cirúrgico.

Casos clínicos

Entre 2007 e 2009 foram admitidos na unidade de cuidados intensivos neonatais quatro recém-nascidos de termo, nos quais foi confirmado o diagnóstico de ELC. Três recém-nascidos vinham transferidos de outros hospitais já com a suspeita diagnóstica de ELC e um recorreu ao serviço de urgência do nosso hospital. Estes quatro casos, embora tenham sido admitidos nos últimos três

anos, foram os únicos admitidos no serviço nos últimos 10 anos, isto é, em cerca de 4000 admissões. As características demográficas, a apresentação e evolução clínicas encontram-se representadas no Quadro I. Todos eles apresentavam dificuldade respiratória moderada. Em todos, a leitura retrospectiva das radiografias de tórax, efectuadas no primeiro dia de vida, permitia já suspeitar deste diagnóstico, dado mostrar área de hiperinsuflação pulmonar localizada. O estudo efectuado, o tratamento e o seguimento encontram-se descritos no Quadro II. O estudo anatomopatológico das peças operatórias confirmou o diagnóstico nos quatro casos, tendo revelado hipoplasia da cartilagem da árvore brônquica em três casos (casos 2, 3 e 4 descritos nos quadros).

Discussão

A causa exacta do ELC é difícil de determinar e não é encontrada causa aparente em 50% dos casos^{2,3}. A causa mais frequentemente identificada é um defeito congénito da cartilagem de suporte do brônquio do lobo envolvido. O defeito varia desde hipoplasia

a ausência completa de cartilagem, resultando em colapso do brônquio e obstrução ao fluxo expiratório³. Em três dos casos foi possível a demonstração anatomopatológica de anomalia do desenvolvimento dos anéis cartilagueiros brônquicos. Um significativo número de lesões, quer endobrônquicas e potencialmente reversíveis (rolhões mucosos, tecido de granulação), quer compressões extrínsecas (massas mediastínicas, vasos sanguíneos aberrantes ou dilatados, cardiopatias congénitas e outras malformações mediastínicas) pode estar na origem do ELC²⁻⁴. Deste modo, uma avaliação ecocardiográfica, bem como broncoscópica, têm indicação antes de se proceder a uma lobectomia². Com o advento da tomografia axial computadorizada de alta resolução e a possibilidade de reconstrução tridimensional das imagens, a broncofibroscopia tem sido cada vez menos usada de rotina na avaliação do ELC, especialmente em doentes com apresentação neonatal clássica e dificuldade respiratória, dada a possibilidade de agravamento sintomático.

O ELC tem predomínio no sexo masculino (2 a 3:1) e na raça caucasiana². O envolvi-

Quadro I – Características demográficas e apresentação clínica

Caso	DN	PN (g)	IG (semanas)	Sexo	Clínica
1	26-01-2007	2855	40	M	Dificuldade respiratória ligeira às 20 horas de vida; tratamento com ampicilina+gentamicina 7 dias, sem melhoria clínica; diagnóstico de ELC em D13 de vida e transferência hospitalar
2	22-06-2007	2405	38	M	Dificuldade respiratória ligeira desde as 24 horas de vida; transferência hospitalar em D28 por “massa mediastínica” para estudo; diagnóstico de ELC em D28 de vida
3	29-11-2008	3140	39	F	Dificuldade respiratória ligeira em D18 de vida; recorreu ao SU do nosso hospital; diagnóstico de ELC em D18
4	11-07-2009	2800	37	M	Dificuldade respiratória em D5 de vida; diagnóstico provável de ELC e pneumonia; transferência em D10 de vida

DN – data de nascimento; ELC – enfiseema lobar congénito; F – feminino; IG – idade gestacional ao nascimento; M – masculino; PN – peso ao nascer

Quadro II – Estudo, tratamento e evolução

Caso	Estudo	Tratamento	Evolução
1	D1 – radiografia tórax: hipertransparência hemitórax superior direito; D1 (12 horas após) – radiografia tórax: associadamente surge hipotransparência da base direita. D7 e D11 – radiografia tórax: hipotransparência base direita; D11 TAC torácica – hiperinsuflação do lobo superior e consolidação do lobo inferior direito, compatível com ELC. Ecocardiograma: normal.	Lobectomia superior direita; necessidade de ventilação mecânica por seis dias no pós-operatório; posteriormente em ventilação espontânea sem necessidade de oxigénio suplementar. Internamento na UCIN 12 dias	Assintomático
2	D24: radiografia tórax: suspeita de malformação pulmonar direita. D28 – TAC torácica: “massa” mediastínica. D29 – revisão das imagens da TAC levantaram suspeita de ELC do lobo superior direito. D29 – ecografia torácica – sem evidência de massa mediastínica. Ecocardiograma: normal.	Lobectomia superior direita; ventilação mecânica por seis horas no pós-operatório; posteriormente sem necessidade de oxigénio suplementar. Internamento na UCIN 11 dias.	Assintomático
3	D18 – radiografia tórax: hipertransparência lobo médio. D18 – TAC torácica: ELC lobo médio. Ecocardiograma: normal.	Lobectomia do lobo médio; ventilação mecânica por 24 horas no pós-operatório; posteriormente sem necessidade de oxigénio suplementar. Internamento na UCIN 7 dias.	Assintomático
4	D10 – radiografia de tórax: suspeita de malformação pulmonar direita. D10 – TAC torácica: ELC segmento anterior do lobo superior direito. Ecocardiograma: normal.	Lobectomia superior direita; ventilação mecânica por 48 horas no pós-operatório; posteriormente sem oxigénio suplementar. Internamento na UCIN 13 dias.	Uma semana após alta da UCIN, reinternamento no hospital de origem por dificuldade respiratória secundária a neuropraxia do nervo frénico direito. Actualmente em recuperação.

ELC – enfisema lobar congénito; TAC – tomografia axial computadorizada; UCIN – unidade de cuidados intensivos neonatais

mento unilobar é o mais frequente, com a seguinte ordem de distribuição: lobo superior esquerdo, 40% a 50%; lobo médio, 30% a 40%; lobo superior direito, 20%; lobos inferiores, 1%; múltiplos lobos, menos de

1%^{2,3}. Encontramos em todos os casos presentes envolvimento unilobar.

Embora não seja comum, estão relatados vários casos de diagnóstico pré-natal de ELC, mas na presente casuística em nenhum hou-

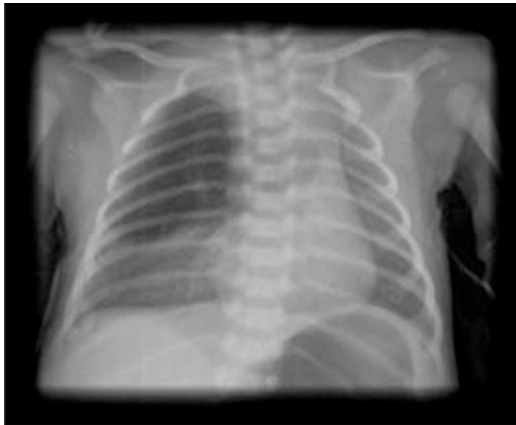

Fig. 1 – (Caso 1) Imagem radiológica de enfiseima no lobo superior direito

ve suspeita diagnóstica durante a gestação⁵. No entanto, as imagens pré-natais por ecografia ou ressonância magnética não permitem diferenciar de outras lesões como a malformação adenomatóide cística e o sequestro pulmonar. Após o nascimento, o

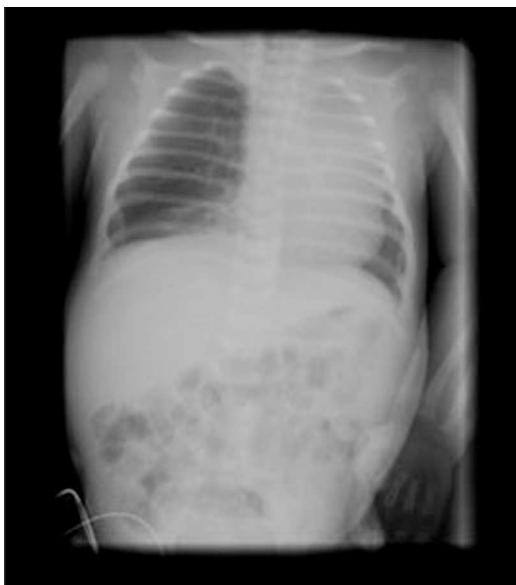


Fig. 2 – (Caso 2) Hipertransparência no campo pulmonar direito com atelectasia do lobo superior esquerdo e desvio do mediastino para a esquerda

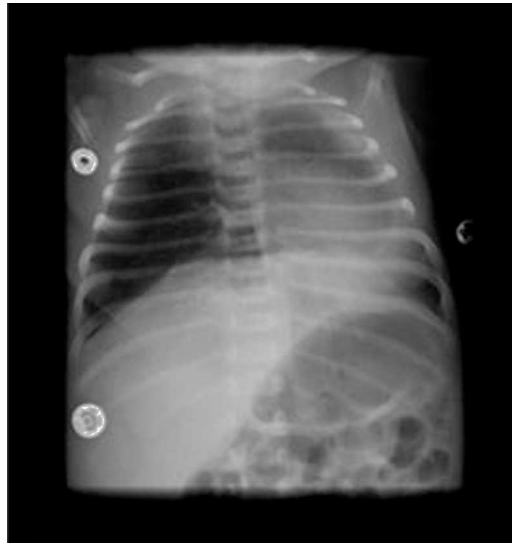

Fig. 3 – (Caso 3) Hipertransparência do lobo médio

quadro clínico e a evolução imagiológica definem o diagnóstico⁶.

O quadro clínico é caracterizado por graus diferentes de dificuldade respiratória, podendo incluir assimetria torácica, desvio do impulso apical cardíaco, diminuição do murmúrio vesicular e hipertimpanismo no local afectado^{1,2}. O diagnóstico é feito, na maioria das vezes, pela radiografia simples de tórax, que revela hiperinsuflação lobar, desvio do mediastino, achatamento do hemidiafragma e compressão, ou mesmo atelectasia dos lobos adjacentes. É necessário que a imagem radiológica seja de boa qualidade técnica para que possa identificar as finas trabéculas do pulmão enfisematoso na área de hiperinsuflação e, assim, permitir diferenciar de situações de pneumotórax^{1,2}. Não é raro algumas crianças serem submetidas a drenagem torácica, com o diagnóstico erróneo de pneumotórax hipertensivo^{1,7}.

Chamamos a atenção para os aspectos radiológicos típicos de ELC, pelo facto de a tomo-

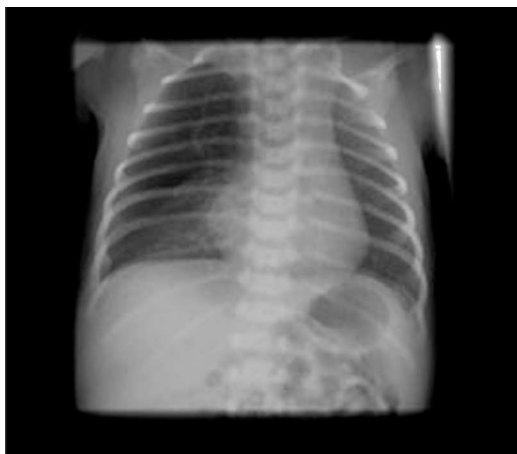

Fig. 4 – (Caso 4) Suspeita de enfisema lobar congénito no lobo superior direito

grafia computadorizada não ser facilmente acessível em todos os centros. Nesta série, apesar de a apresentação clínica e radiológica ser altamente sugestiva de ELC, houve atraso no diagnóstico, justificável pela raridade desta patologia, o que dificultou a interpretação das imagens iniciais, de qualidade técnica sofrível. Este problema é frequentemente relatado na literatura; a raridade e o carácter evolutivo, na maioria dos casos, leva à realização de radiografias de tórax seriadas, muitas vezes com erros na sua interpretação e no

diagnóstico diferencial com outras anomalias pulmonares, nomeadamente com a malformação adenomatóide cística pulmonar congénita. Todos os doentes estudados efectuaram tomografia axial computadorizada, para confirmação do diagnóstico e definição da extensão da lesão no pré-operatório, dado que esta, tal como a ressonância magnética, dá excelente informação quando a radiografia é duvidosa². O cintilograma de ventilação-perfusão pode ter interesse nos casos envolvendo múltiplos lobos^{2,7}. Já foi descrito um caso de ELC com retenção de líquido, em que o estudo imagiológico por ecografia torácica e tomografia axial computadorizada revelou uma lesão sólida⁸.

A história natural do ELC é geralmente progressiva, levando a insuficiência respiratória, pelo que o tratamento de eleição é a lobectomia^{1,2}. O ELC corresponde a cerca de 3,5% das afecções cirúrgicas do tórax na criança⁹. O recém-nascido e as crianças pequenas toleram bastante bem o procedimento^{1,2}. Nos casos de envolvimento multilobar, a ressecção cirúrgica acarreta maiores riscos e complicações a longo prazo, nomeadamente de escoliose, pelo que a decisão terapêutica é mais complexa e deve ser tomada em centros com maior experiência¹⁰.

Na última década, alguns grupos têm optado pela videotoroscopia para ressecção de malformações pulmonares congénitas, no intuito de minorar o desconforto do doente e ter melhores resultados estéticos¹¹. No caso concreto do ELC, a experiência é escassa e a execução técnica mais difícil, comparativamente a outras malformações pulmonares, pela maior dificuldade em induzir colapso pulmonar e obter visualização correcta, pelo que alguns autores abandonaram esta opção cirúrgica¹².

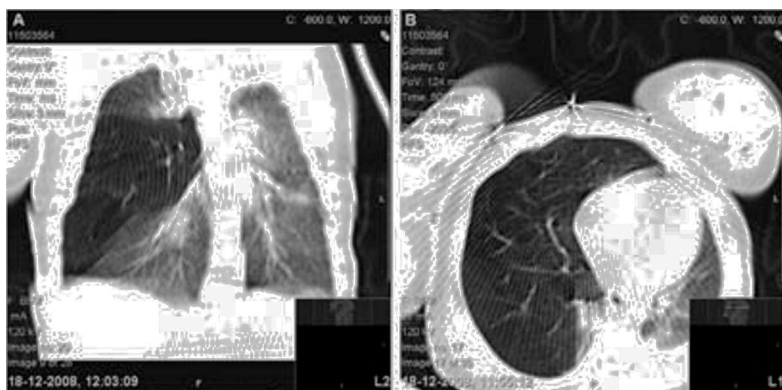


Fig. 5 – (Caso 3) Imagens de enfisema lobar congénito do lobo médio por tomografia axial computadorizada

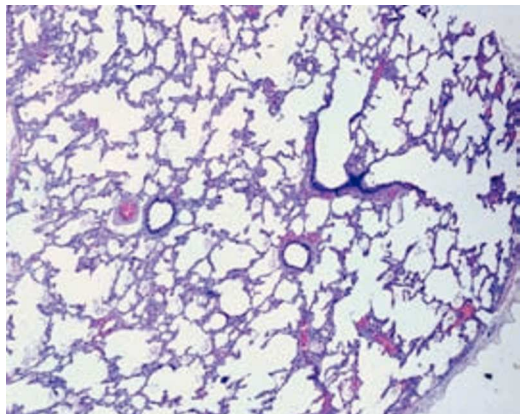


Fig. 6 – HE 40X – Arquitetura pulmonar preservada com aumento e dilatação dos alvéolos (caso clínico 1)

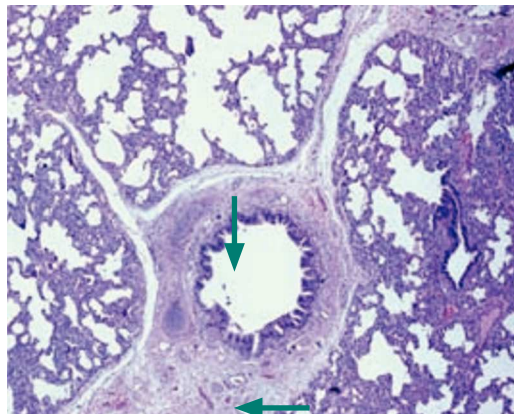


Fig. 9 – HE 40X – Morfologia anômala dos anéis cartiláginos da árvore brônquica (setas) e dilatação dos espaços alveolares (caso clínico 3)

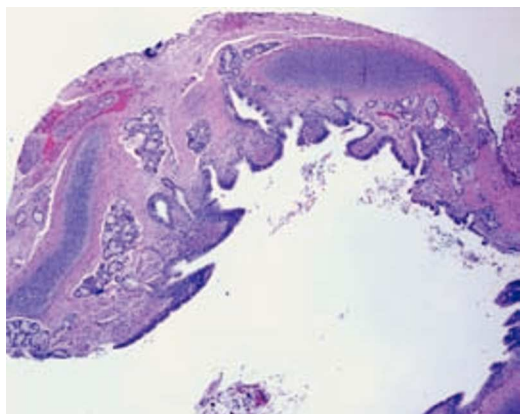


Fig. 7 – HE 40X – Morfologia anômala dos anéis cartiláginos da árvore brônquica

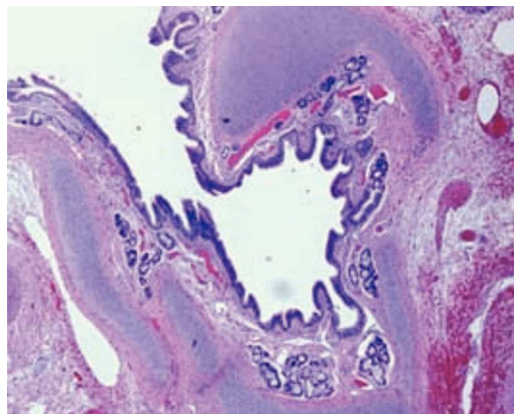


Fig. 10 – HE 40X – Morfologia anômala dos anéis cartiláginos da árvore brônquica (caso clínico 4)

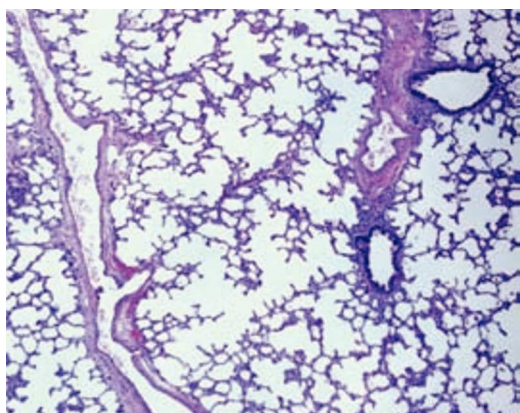


Fig. 8 – HE 40X – Arquitetura pulmonar preservada com aumento e dilatação dos alvéolos (caso clínico 2)

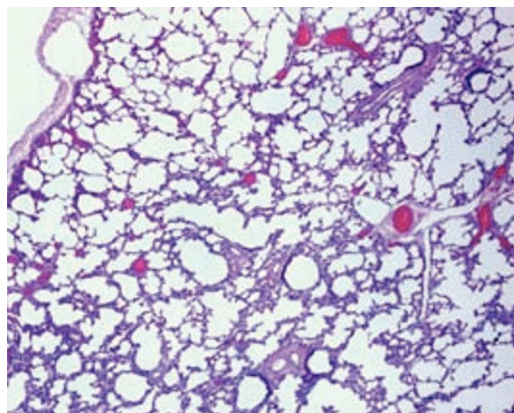


Fig. 11 – HE 40X – Arquitetura pulmonar preservada com aumento e dilatação dos alvéolos (caso clínico 4)

Nos casos assintomáticos ou minimamente sintomáticos é possível manter atitude conservadora, sob vigilância médica adequada¹³⁻¹⁷. Embora no nosso centro outros casos tenham sido mantidos apenas sob seguimento regular em consulta, nesta série de doentes com apresentação neonatal, a gravidade da dificuldade respiratória não permitiu a opção não interventiva.

Os estudos de seguimento de três a 11 anos de Frenckner e Freyschuss, em doentes pós-lobectomia neonatal, demonstraram função pulmonar (volume residual, capacidade vital, capacidade pulmonar total e volume expiratório forçado no primeiro segundo) na ordem dos 90% dos valores esperados, com ausência de disfunção a longo prazo¹⁸. Adultos que sofreram lobectomia no período neonatal mostraram crescimento tecidual compensador, conferindo um excelente prognóstico para estas crianças¹⁹.

Em resumo, a presente casuística está de acordo com a literatura em quase todos os aspectos, nomeadamente no predomínio no sexo masculino, forma de apresentação, tempo variável do nascimento até ao diagnóstico, envolvimento unilobar e não identificação de causa evidente num dos casos. O tratamento cirúrgico foi universal, devido à gravidade dos sintomas, e decorreu com complicação (neuropraxia do nervo frénico) num dos casos.

Embora não tenhamos seguimento a longo prazo, as crianças encontram-se clinicamente bem, com bom desenvolvimento estatoponderal e psicomotor.

Bibliografia

1. Velhote M. Lesões congénitas do pulmão (capítulo 44). *In*: Maksoud J (Ed.). Cirurgia pediátrica, 2.ª edição. Rio de Janeiro: Revinter; 2003; 589-600.

2. Lung OK. *In*: Oldham K, Colombani P, Foglia R, eds. Surgery of infants and children. scientific principles and practice. Philadelphia: Lippincott-Raven 1997; 935-970.

3. Karnak J, Senocak ME, Ciftci AO, Buyukpamukcu N. Congenital lobar emphysema: Diagnostic and therapeutic considerations. *J Pediatr Surg* 1999; 34:1347-1351.

4. Kravitz RM. Congenital malformations of the lung. *Pediatr Clin North Am* 1994; 41:453-480.

5. Richards DS, Langhan Jr MS, Dolson RH. Antenatal presentation of a child with congenital lobar emphysema. *J Ultrasound Med* 1992; 11:165-168.

6. Olutoye OO, Coleman BG, Hubbard AM, Adzick NS. Prenatal diagnosis and management of congenital lobar emphysema. *J Pediatr Surg* 2000; 35:792-795.

7. Ulku R, Onat S, Ozcelic C. Congenital lobar emphysema: differential diagnosis and therapeutic approach. *Pediatr Int* 2008; 50:658-661.

8. Lin YC, Chang YK, Lu D, Shih TY. Congenital lobar emphysema mimicking cystic mass in a newborn. *Acta Paediatr Taiwan* 2007; 48:220-222.

9. Leithisier RE, Capitanio MA, Macpherson RJ, Wood BP. Communicating bronchopulmonary foregut malformation. *AJR*; 1986: 146:227-231.

10. Bush A. Prenatal presentation and postnatal management of congenital thoracic malformations. *Early Hum Dev* 2009; 85:679-684.

11. Rothenberg SS. First decade's experience with thoracoscopic lobectomy in infants and children. *J Pediatr Surg* 2008; 43:40-45.

12. Rahman N, Lakhoo K. Comparison between open and thoracoscopic resection of congenital lung lesions. *J Pediatr Surg* 2009; 44:333-336.

13. Kovacevic A, Schmidt KG, Nicolai T, Wisbauer M, Schuster A. Two further cases supporting nonsurgical management in congenital lobar emphysema. *Klin Pediatr* 2009; 221:232-236.

14. Eber E. Antenatal diagnosis of congenital thoracic malformations: early surgery, late surgery, or no surgery? *Semin Resp Crit Care Med* 2007; 28:355-366. doi: 10.1055/s-2007-981656.

15. Mei-Zahav M, Konen O, Manson D, Langer JC. Is congenital lobar emphysema a surgical disease? *J Pediatr Surg* 2006; 41:1058-1061.

16. Eigen H, Lemen RJ, Waring WW. Congenital lobar emphysema: long term evaluation of surgically and conservatively treated children. *Am Rev Respir Dis* 1976; 113:823-831.

EMFISEMA LDBAR CDNGÉNITD CDM APRESENTAÇÃD NEDNATAL. REVISÃD DE QUATRD CASDS CLÍNICDS

Gustavo Rocha, Inês Azevedo, Jorge Correia Pinto, Conceição Souto Moura, Hercília Guimarães

17. Cunha Fatureto M, Pinheiro Ferreira D, Amaro Ferraz D, Vieira dos Santos JP, Andrade Maia S. Congenital lobar emphysema: Study of a case. *Rev Port Pneumol* 2008; 14:893-896.

18. Frenckner B, Freyschuss U. Pulmonary function after lobectomy for congenital lobar emphysema and congenital cystic adenomatoid malformation. A follow-up

study. *Scand J Thorac Cardiovasc Surg* 1982; 16:293-298.

19. McBride JT, Wohl ME, Strieder DJ, Jackson DJ, Morton JR, Zwerdling RG, Griscom NT, *et al.* Lung growth and airway function after lobectomy in infancy for congenital lobar emphysema. *J Clin Invest* 1980; 66:962-970.