

Caso Clínico

Case Report

Cátia Quintela¹
Cláudia Meireles²
Maria João Bettencourt³
Augusto Ribeirinho⁴
Teresa Bentes³

Um caso raro de discinesia ciliar primária associada a heterotaxia

A rare case of primary ciliary dyskinesia with heterotaxy

Recebido para publicação/received for publication: 08.07.01

Aceite para publicação/accepted for publication: 08.10.01

Resumo

A discinesia ciliar primária é uma doença autossómica recessiva caracterizada pela história de infecções de repetição do aparelho respiratório superior e inferior, rinosinusite e bronquite associada a *situs inversus* completo ou parcial. Os autores apresentam um doente de 78 anos, eurocaucasiano, com rinosinusites, bronquite crónica e dispneia, otite média com défices auditivos, infertilidade, seguido em consulta de gastroenterologia por dispepsia e obstipação há vários anos. Realizou vários exames que mostraram: agenesia frontal direita, espessamento brônquico, bron-

Abstract

Primary ciliary dyskinesia is an autosomal recessive disease with a clinical history of upper and lower respiratory infections, rhinosinusitis and bronchitis associated with complete or partial situs inversus. The authors present a 78-year-old male caucasian patient with rhinosinusitis, lower respiratory tract infection and dyspnea, chronic otitis with hearing deficit and infertility followed in Gastroenterology for dyspepsia and constipation. The radiological studies revealed agenesis of right frontal sinus; bronchial wall thickening; bronchiectasis; cecum and ascending colon lo-

¹ Interna do Internato Complementar de Gastroenterologia

² Interna do Internato Complementar de Medicina Interna

³ Assistente Graduada de Gastroenterologia

⁴ Assistente de Medicina Interna

Centro Hospitalar de Lisboa Central – Hospital Santo António dos Capuchos, Lisboa

Correspondência:

Serviço de Gastroenterologia do Hospital Centro Hospitalar de Lisboa Central – Hospital Santo António dos Capuchos

Coordenador: Dr. Martins Neves

Serviço de Medicina Interna do Centro Hospitalar de Lisboa Central – Hospital Santo António dos Capuchos

Director: Dr. António Santos Castro

Serviço de Microscopia Electrónica Instituto Português de Oncologia de Lisboa

Coordenador: Dr. Moura Nunes

quiectasias, cego e cólon ascendente localizados na fossa ilíaca esquerda. Excluiu-se imunodeficiência, alergias, fibrose quística e outros. No decurso da investigação concluímos que se tratava de um caso de discinesia ciliar primária. Pela raridade deste caso, decidimos apresentá-lo.

Rev Port Pneumol 2009; XV (1): 115-120

Palavras-chave: Discinesia ciliar primária, heterotaxia.

cated on the left and small bowel occupies right side of abdomen. He had no immunodeficiency, allergies, cystic fibrosis and others. We concluded primary ciliary dyskinesia with heterotaxy. For the rarity of this case we decided to present it.

Rev Port Pneumol 2009; XV (1): 115-120

Key-words: Primary ciliary dyskinesia, heterotaxy.

A discinesia ciliar primária é uma doença hereditária que se caracteriza por alterações estruturais ciliares que alteram a sua função normal

Introdução

Os cílios têm uma estrutura tubular formada por uma membrana externa com nove pares de microtúbulos periféricos e um par central. Os pares periféricos unem-se ao central através de filamentos radiais e entre si através de pontes de nexina, tendo este conjunto mobilidade e resistência^{1,2}. Cada par de microtúbulos tem dois braços de dineína, um externo – responsável pela frequência dos batimentos, e outro interno – que regula a forma dos movimentos ciliares^{1,2,3,4}. Existe ainda uma estrutura tubular na base do cílio, o pé basal, que confere estabilidade e orientação durante o movimento^{1,2,4}. O movimento resulta da interação dos braços de dineína com o microtúbulo adjacente^{1,2,4}. As alterações ultra-estruturais dos cílios assemelham-se às da cauda dos espermatozóides^{1,2,4,5,6}.

A discinesia ciliar primária é uma doença hereditária que se caracteriza por alterações estruturais ciliares que alteram a sua função normal, reduzindo a *clearance* mucociliar, levando a infecções de repetição^{1,2,3,5,6,7,8,9}. É autossómica recessiva – os cromossomas 6,

7 e 19 poderão estar envolvidos –, caracterizando-se por história de infecções repetidas do aparelho respiratório superior e inferior, otite média, bronquite e sinusite associada a *situs inversus* em metade dos casos^{1,2,4,5,6,7,8,9,10,11} ou heterotaxia e, por vezes, malformações^{4,5,6,10}.

No caso de existir discinesia ciliar primária com *situs inversus*, bronquiectasias e sinusite crónica, denomina-se síndrome de Kartagener^{1,2,3,5,6,7,8,9,11}.

Caso clínico

Trata-se de um homem de 78 anos, eurocaucasiano, natural de Viana do Castelo e residente em Lisboa, casado. Foi admitido na consulta de gastroenterologia por dispepsia e obstipação crónica. Referia há um ano dor na região epigástrica, sem irradiação, tipo peso, agravada após as refeições, com duração de 10 minutos, periodicidade semanal, associada a enfartamento, sem náuseas ou vômitos, anorexia, emagrecimento. Referia também obstipação há vários anos, com fezes de consistência aumentada, dejec-

ções de 4 em 4 dias, sem sangue, muco ou pus, sem dor.

Dos antecedentes pessoais destaca-se: episódio de febre na infância, que motivou internamento, não especificando a patologia em causa; sinusites, otites e traqueobronquites de repetição desde a infância, tosse crónica desde a adolescência; hipertensão arterial essencial; hipercolesterolemia desde há sete anos; cardiopatia isquémica e hipertensiva desde há cinco anos; hipertrofia benigna da próstata desde há um ano; infertilidade estudada em consulta, não sabendo especificar patologia. Nega tabagismo activo e passivo. Na revisão de órgãos ou sistemas constatou-se: lacrimação constante nos olhos e secura das mucosas no período nocturno; diminuição da acuidade visual e auditiva; otite média aguda de repetição; rinorreia e tosse com expectoração mucosa diárias; pieira e dispneia para médios esforços, sem dispneia paroxística nocturna, ortopneia ou edema dos membros inferiores.

No exame objectivo verificou-se: corado; hidratado; cianose labial; baixa estatura; sem ingurgitamento jugular; pulso rítmico; sem sopros à auscultação cardíaca; murmúrio vesicular diminuído em ambos os hemitóraxes, sem outros ruídos na auscultação pulmonar; hepatomegalia de 2 cm abaixo do rebordo costal direito, na linha médio-clavicular, indolor, superfície e bordo liso; dedos em baqueta de tambor. Na observação otorrinolaringológica (ORL) constatou-se: pólipos nasais e diminuição da acuidade auditiva.

O estudo na consulta de alergologia concluiu alergia para o pêlo de cão, sem outras. Serologia para VIH 1/2 e *Aspergillus* (ABPA) negativas; doseamento de– IgA 383 mg/dl, IgG 1050 mg/dl, IgM 40 mg/dl, kappa 172

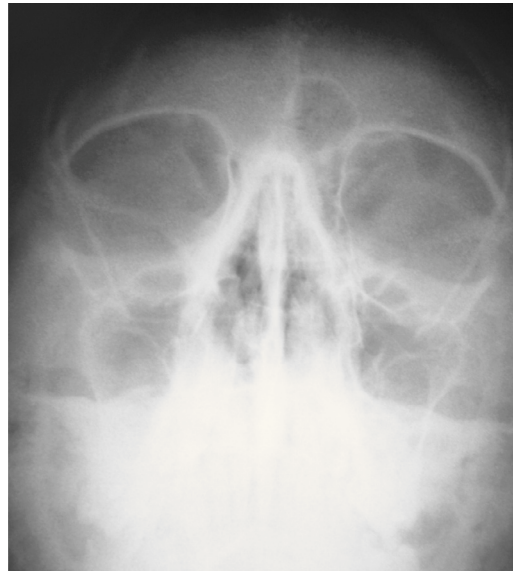

Fig. 1 – Radiografia dos seios perinasais: agenesia do seio frontal direito

mg/dl, lambda 236 mg/dl (normais); doseamento de alfa-1 antitripsina normal; factor reumatóide negativo. Prova do suor foi de 40 UI/ml (negativa).

Radiografia dos seios perinasais – agenesia do seio frontal e opacificação do seio maxilar direitos; radiografia de tórax – aumento da trama broncovascular, espessamento brônquico, desvio da traqueia para a direita; to-

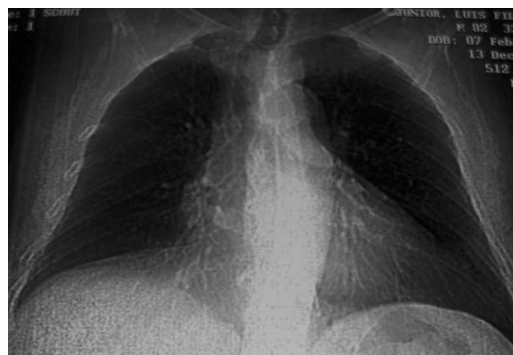

Fig. 2 – Radiografia de tórax: espessamento brônquico, desvio da traqueia para a direita

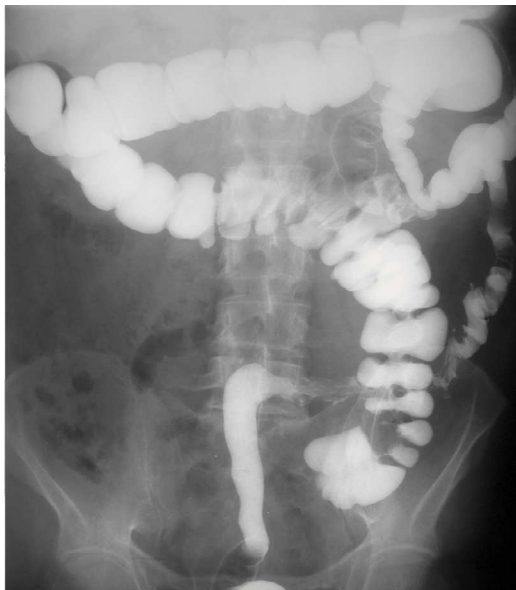

Fig. 3 – Clister opaco: malrotação intestinal com cego na fossa ilíaca esquerda.

mografia computadorizada torácica – bronquiectasias cilíndricas dispersas nos lobos inferiores; ecocardiograma – dilatação e hipertrofia do ventrículo esquerdo; clister opaco – malrotação intestinal, o cego e o cólon ascendente apresentam-se localizados na fos-

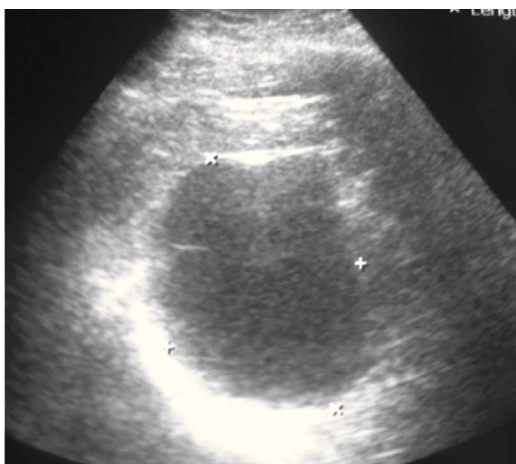


Fig. 4 – Ecografia renal: quisto renal direito

sa ílica esquerda; ecografia abdominal – esteatose hepática, quisto renal direito e esquerdo com 8,6 e 3 cm de maior diâmetro, respectivamente; endoscopia digestiva alta – hérnia do hiato. Microscopia electrónica da mucosa nasal: muco, sem células mucosas.

Discussão

A discinesia ciliar primária é uma doença autossómica recessiva que se caracteriza por alterações ultraestruturais ciliares e dos espermatozoides^{1,2,4,6,8,9,11,12}. Também existem alterações nas células fagocitárias, visto que os microtúbulos estão envolvidos no movimento e captura de patógenos². Afecta 1/15 000-20 000 a 1/30 000-40 000 pessoas^{2,4,5,7,8,11}.

Em 1933, Kartagener caracterizou a tríade de *situs inversus*, bronquiectasias e sinusopatia crónica como uma entidade distinta^{1,2,5,6,7,3,4,8,9,11}. Sabe-se que 50% dos doentes com discinesia ciliar primária possuem *situs inversus*, mas apenas 6% possuem heterotaxia⁶. Clinicamente, nos primeiros anos de vida, o envolvimento das vias aéreas superiores e do ouvido médio predomina, alterações que levam a rinorreia, sinusite e otite de repetição, recorrentes^{1,2,3,4,5,6,7,9,12}, tal como no caso descrito. A história de infecções respiratórias inferiores e complicações, como bronquiectasias, hipocratismo digital e défice de crescimento^{1,2,3,4,5,6,9}, também foi observado no nosso caso. A tosse produtiva crónica, pólipos nasais, sinusite crónica e otite média de repetição – que pode levar a perda da audição e a infertilidade masculina^{1,2,3,4,5,6,7,11,12} – também se verificou.

A radiografia dos seios perinasais revela pansinusite, opacificação e níveis hidroaéreos, agenesia dos seios perinasais¹; a radiografia

4. Bush A, Chodhari R, Collins N, Copeland F, Hall P, Harcourt J, Hariri M. *et al.* Primary ciliary dyskinesia. *Arch Dis Child* 2007; 92: 1136-40.
5. Bush A, Cole P, Hariri M, Mackay I, Phillips G, O'Callaghan C, Wilson R. *et al.* Primary ciliary dyskinesia: diagnosis and standards of care. *Eur Respir J* 1998;12: 982-8.
6. Zariwala MA, Knowles MR, Leigh MW. (Updated [2007]). Primary Ciliary Dyskinesia. *In: GeneReviews at GeneTests: Medical Genetics Information Resource (database online)*. Copyright, University of Washington, Seattle. 1997-2008. Available at <http://www.genetests.org>. Accessed [2007].
7. Blaise P, Thonnart F, Hermans G, Lousberg L, Corhay JL. A propos d'une cause rare de bronchectasies : la dyskinesie ciliaire primitive. *Rev Med Liege* 2002;57:72-8;
8. Holzmann D, Ott PM, Felix H. Diagnostic approach to primary ciliary dyskinesia. *Eur J Pediatr* 2000; 159:95-8.
9. Fulcher AS, Turner MA. Abdominal manifestations of situs anomalies in adults. *Radiographics* 2002; 22: 1439-56.
10. Monge RMB, *et al.* Discinesia ciliar primaria: nuevos casos. *An Esp Pediatr* 2001;54:513-7.
11. Albaladejo MM, Albarracin FP, Arqueros CO, Alvaro JT, Acin B. Discinesia ciliar primaria, a propósito de un caso atípico. *An Med Interna (Madrid)* 2002; 19: 460-2.