

Maria Fortunato<sup>1</sup>  
Salvato Feijó<sup>3</sup>  
Telma Almeida<sup>1</sup>  
Vera Mendonça<sup>1</sup>  
Margarida Aguiar<sup>3</sup>  
Márcia Jorge<sup>1</sup>  
Isabel Monteiro Grillo<sup>1,2</sup>

## Braquiterapia endoluminal HDR no tratamento de tumores primários ou recidivas na árvore traqueobrônquica

### *Endoluminal high dose rate brachytherapy in the treatment of primary and recurrent bronchogenic tree malignancies*

Recebido para publicação/received for publication: 08.08.01  
Aceite para publicação/accepted for publication: 08.11.06

#### Resumo

**Introdução:** Tumores localmente avançados como forma de apresentação inicial dos tumores localizados na árvore traqueobrônquica não são um fenómeno raro. A recidiva brônquica é um acontecimento frequente na história natural de algumas neoplasias. As opções terapêuticas são múltiplas, sendo no entanto dependentes de variáveis, como a terapêutica inicial utilizada, o local da recorrência, a sintomatologia e as condições físicas do doente.

**Objetivos:** Demonstrar as principais vantagens terapêuticas da braquiterapia endoluminal (BTE) com alta taxa de dose (HDR) em tumores primários e na recidiva tumoral localizada na árvore traqueobrônquica.

**Material e métodos:** Avaliámos retrospectivamente sete doentes (dts) com tumor primário do cólon, traqueia e

#### Abstract

**Introduction:** Locally advanced tumours as the initial form of presentation of tumours in the bronchial tree are not a rare event. Bronchogenic recurrence is frequent in the natural history of some tumours. The choice of therapeutic options from the raft available depends on such variables as initial therapy, place of recurrence, symptoms and patient's physical status.

**Aim:** To demonstrate the advantages of endoluminal brachytherapy (EBT) with high dose rate (HDR) in primary and recurrent tumour of the bronchial tree.

**Material and methods:** A retrospective study of seven patients (pts) with primary tumours of the colon, trachea and lung. Tracheobronchial recurrence (trachea, two pts, bronchus, five pts) occurred between March 2003 and September 2004. Patients under-

<sup>1</sup> Hospital de Santa Maria, Serviço de Radioterapia

<sup>2</sup> Instituto de Medicina Molecular, Faculdade de Medicina – Universidade de Lisboa

<sup>3</sup> Hospital de Santa Maria, Serviço de Pneumologia

#### Correspondência/Correspondence to:

Maria Fortunato

Serviço de Radioterapia do Hospital de Santa Maria, CHLN

Avenida Professor Egas Moniz, Lisboa, Portugal

E-mail: mfortunatoruivo@hotmail.com

pulmão. A recidiva traqueobrônquica (dois dts na traqueia e cinco dts no brônquio) ocorreu entre Março de 2003 e Setembro de 2004, os dts foram submetidos a BT HDR como terapêutica primária ou na recidiva, em associação com RTE, laserterapia e quimioterapia (QT), com intuito paliativo/ curativo. Na BTE HDR foram utilizadas doses de 5 a 7 Gy em duas a quatro fracções, prescritas a 1 cm do eixo da fonte. O tratamento consistiu na aplicação endoluminal de Ir<sup>192</sup>, utilizando um cateter 6 French.

**Resultados:** Verificámos o rápido alívio sintomático associado à redução da massa tumoral em seis dos sete doentes submetidos a esta técnica. Em um dos seis doentes estudados observou-se uma progressão da doença local entre a 2.<sup>a</sup> e a 3.<sup>a</sup> fracções de tratamento (obstrução da traqueia). Com um *follow-up* mediano entre a terapêutica com BT e a avaliação do presente estudo de 17 meses (2-40), três doentes estão vivos, um sem evidência de doença e dois apresentam uma recidiva brônquica; quatro faleceram, um após hemoptise maciça e três por progressão da doença.

**Discussão e conclusões** Os dts submetidos a BT após recidiva tumoral endobrônquica ou com tumores primários sintomáticos apresentam uma boa tolerância e um alívio sintomático associado a uma boa qualidade de vida. Apesar da reduzida amostra, os resultados demonstram as eventuais vantagens da BTE de HDR no tratamento paliativo/ curativo destes doentes.

**Rev Port Pneumol 2009; XV (2): 151-164**

**Palavras-chave:** Braquiterapia de alta taxa de dose, carcinoma do pulmão, obstrução da árvore traqueobrônquica.

went EBT with HDR for primary or recurrent therapy in association with external radiotherapy, laser therapy and chemotherapy with palliative or curative intention. EBT with HDR doses of 5 to 7 Gy in 2 to 4 fractions at 1 cm from the source axis were given. Treatment included endoluminal application of Ir<sup>192</sup> with a French 6 catheter.

**Results:** There was symptomatic relief related to reduction of tumour in six of the seven patients treated. In one of the six patients studied, there was progression of the local disease between the second and third fractions of the treatment (obstruction of the trachea). In a mean follow up of 17 (2-40) months between EBT and this study, three patients are alive, one has no evidence of disease while two have had bronchial recurrence, four patients have died, one after massive haemoptysis and three due to disease progression.

**Discussion and conclusions:** Patients undergoing brachytherapy for symptomatic primary tumours or endobronchial recurrence show good tolerance, important symptom relief and improved quality of life. Despite the small size of our sample, it is clear that EBT with HDR plays an important role in the palliative/curative treatment of these patients.

**Rev Port Pneumol 2009; XV (2): 151-164**

**Key-words:** High dose brachytherapy, lung cancer, tracheobronchial obstruction.

## Introdução

O carcinoma do pulmão é a principal causa de morte por neoplasia maligna. Foram diagnosticados 260 000 novos casos de cancro do pulmão na União Europeia em 2004<sup>1</sup>, registando-se uma mortalidade anual de 59,7/100 000 habitantes<sup>2</sup>.

Tumores localmente avançados como forma de apresentação inicial dos tumores localizados na árvore traqueobrônquica não são um fenómeno raro. Também a recidiva brônquica é um acontecimento frequente na história natural de algumas neoplasias.

A radioterapia externa associada ou não á quimioterapia constituem uma opção terapêutica válida para doentes inoperáveis, com ou sem obstrução brônquica central. A escolha da terapêutica está dependente de variáveis, como a terapêutica inicial utilizada, a localização do tumor ou da recidiva, a sintomatologia e condições físicas do doente e a tolerância das estruturas mediastínicas. No entanto, apesar da agressividade da terapêutica utilizada, a falência intratorácica ocorre num número significativo de doentes, apresentando estes nestas condições uma sintomatologia importante, como tosse, dispneia, hemoptises, pneumonia obstrutiva ou atelectasia. Na maioria dos casos estes sintomas são atribuídos primariamente à obstrução endobrônquica, que importa reduzir, de forma a melhorar a qualidade de vida destes doentes. Os efeitos biológicos da radioterapia dependem de vários factores, dos quais os mais importantes são a distribuição da dose, o volume tratado, a taxa de dose, o fraccionamento e a duração do tratamento. Estes factores, contudo, têm uma importância diferente na determinação dos resultados obtidos, quer na radioterapia externa, quer na braquiterapia. A variação da taxa de dose é um aspecto importante na braquiterapia,

## Introduction

Lung cancer is the main cause of malignant tumour death. 260 000 new cases were diagnosed in the European Union in 2004<sup>1</sup>, with an annual mortality rate of 59.7/100 000 inhabitants seen<sup>2</sup>.

Locally advanced tumours as the initial form of presentation of tumours in the bronchial tree are not a rare event. Equally so, bronchogenic recurrence is a frequent occurrence in the natural history of some malignancies.

External radiotherapy associated or not to chemotherapy is a valid treatment option for inoperable patients, both with and without central bronchial obstruction. The choice of therapeutic options from the raft available depends on such variables as initial therapy, place of tumour or tumour recurrence, symptoms, patient's physical status and viability of the mediastinal structures. Despite the aggressive treatment used, intrathoracic failure occurs in a significant number of patients, with the condition's symptoms presenting as cough, dyspnoea, haemoptysis, obstructive pneumonia or atelectasis. In the majority of cases these symptoms are primarily attributed to endobronchial obstruction, which serves to reduce patients' quality of life.

The biological effects of radiotherapy depend on several factors, the most important of which are dose distribution, the volume in question, the dose rate, the fractions and length of treatment. These factors have a different weight in determining the results obtained from both external radiotherapy and brachytherapy. The variation in dose rate is an important aspect of brachytherapy. The dose can be given via a dose rate vary-

---

**Os efeitos biológicos da radioterapia dependem de vários factores**

podendo a dose ser administrada utilizando uma taxa de dose variável, entre 0,4 a 2 Gy/hora (baixa taxa de dose) ou cerca de 10 a 12 Gy/hora (alta taxa de dose), de acordo com as regras do ICRU 38 (*International Commission on Radiation Units and Measurements*)<sup>3</sup>.

A braquiterapia endoluminal de baixa taxa de dose (LDR) providencia um alívio nos processos obstrutivos; no entanto, dada a baixa atividade da fonte utilizada, são necessários tempos de tratamento muito prolongados, o que torna esta opção pouco exequível e de difícil tolerância para o doente, sendo por isso menos vantajosa. A BT HDR, para além da eficácia radiobiológica que apresenta devido à utilização de uma fração mais alta, apresenta a vantagem de um tempo de tratamento significativamente mais curto. Este facto reavivou o interesse na utilização da braquiterapia como terapêutica paliativa no alívio sintomático de tumores localizados na árvore traqueobrônquica.

Os autores fizeram uma revisão da experiência da instituição com a BTE HDR. Foi avaliada a tolerância do doente, a resposta tumoral, a melhoria na qualidade de vida e as complicações agudas e tardias.

### **Objetivos**

Demonstrar as principais vantagens terapêuticas com a BT HDR nos tumores primários e em recidivas localizadas na árvore traqueobrônquica.

### **Material e métodos**

Avaliámos retrospectivamente sete doentes com tumor primário da traqueia e pulmão e recidiva brônquica de tumor primário do cólon.

Entre Março de 2003 e Setembro de 2004, os sete doentes foram submetidos a BTE

ing from 0.4 – 2 Gy/hour (low dose rate) or from approximately 10 – 12 Gy/hour (high dose rate), in accordance with ICRU 38 (International Commission on Radiation Units and Measurements) rules<sup>3</sup>.

Endoluminal brachytherapy with low dose rate (LDR) seeks to alleviate obstructive processes. The low activity of the source used means a longer period of treatment is needed, making the treatment choice somewhat impractical and hard to tolerate by the patient, rendering it less advantageous. In addition to BT HDR's radiobiological efficacy, caused by its higher fraction, it has the advantage of needing a much shorter treatment time. This has led to a renewed interest in using brachytherapy as a palliative therapy in symptom relief in tracheobronchial tree tumours.

We present a review of our institution's experience with BTE HDR. We assessed patient tolerance, tumoural response, improvements in quality of life, and immediate- and late-onset complications.

### **Aim**

To demonstrate the advantages of endoluminal brachytherapy (EBT) with high dose rate (HDR) in primary and recurrent tumour of the bronchial tree.

### **Material and methods**

A retrospective study of seven patients (pts) with primary tumours of the trachea and lung and bronchial recurrence of primary tumour of the colon. The patients underwent EBT with HDR for recurrent or primary therapy at the Radiotherapy Unit in tandem with the Pulmonology Unit at the

## BRAQUITERAPIA ENDOLUMINAL HDR NO TRATAMENTO DE TUMORES PRIMÁRIOS E RECIDIVAS NA ÁRVORE TRAQUEOBRÔNQUICA

Maria Fortunato, Salvato Feijó, Telma Almeida, Vera Mendonça, Margarida Aguiar, Marília Jorge, Isabel Monteiro Grillo

HDR no departamento de Radioterapia do Hospital de Santa Maria com a colaboração do Serviço de Pneumologia.

Foram admitidos doentes com bom *performance status* (índice de Karnofsky > 60%) e com confirmação histológica por biópsia do tumor primário ou da recidiva tumoral localizada na árvore traqueobrônquica.

As indicações para esta terapêutica basearam-se essencialmente no alívio sintomático e na melhoria da qualidade de vida dos doentes. A idade mediana deste grupo foi de 65 (45-75) anos. Três (43%) doentes do sexo masculino e quatro (57%) do sexo feminino. Dois (29%) apresentavam tumor primário localizado na árvore traqueobrônquica e cinco (71%) apresentavam uma recidiva (1 dt – lobo superior esquerdo, 2 dts – lobo superior direito, 1 dt – brônquio intermédio e 1 dt – cólon descendente). Histologicamente quatro apresentavam carcinoma pavimentocelular, dois adenocarcinoma e um cilindroma da traqueia.

Os sintomas principais apresentados foram dispneia (100%), tosse (29%), hemoptises (29%) e dor torácica (14%) (Quadro I).

Hospital de Santa Maria between March 2003 and September 2004.

Patients with good performance status (Karnofsky index > 60%) and with biopsy proven location of the primary or recurrent tumour of the bronchial tree were selected.

The aim of this treatment was essentially symptomatic relief and improved patient quality of life.

Mean age of this patient group was 65 (45-75) years old. Three (43%) patients were male and four (57%) female. Two (29%) presented primary tumour of the bronchogenic tree and five (71%) a recurrent tumour (one of the upper left lobe, two of the upper right lobe, one of the intermediate bronchus and one of the descending colon). Histologically, four patients presented pavement cell carcinoma, two adenocarcinoma, and one cylindrome of the trachea.

Principal symptoms presented were dyspnea (100%), cough (29%), haemoptysis (29%) and chest pain (14%) (Table I).

Of the five patients with recurrent tumour of the bronchial tree, initial treatment was

**Quadro I** – Características dos doentes

SEXO	
Masculino	3
Feminino	4
IDADE (Anos)	
Variação	45-75
Idade mediana	65
ÁRVORE TRAQUEOBRÔNQUICA	
Primário	2
Recorrente	5
NÃO PULMONARES	
	1
SINTOMAS (7 doentes)(%)	
Dispneia	7 (100%)
Tosse	2 (29%)
Hemoptises	2 (29%)
Dor torácica	1 (14%)

**Table I** – Patient characteristics

GENDER	
Male	3
Female	4
AGE (years)	
Variation	45-75
Mean age	65
TRACHEOBRONCHIAL TREE	
Primary	2
Recurrent	5
NON-PULMONARY	
	1
SYMPTOMS (7 patients) (%)	
Dyspnea	7 (100%)
Cough	2 (29%)
Haemoptysis	2 (29%)
Chest pain	1 (14%)

Dos cinco dts com recidiva localizada na árvore traqueobrônquica, a terapêutica inicial foi: cirurgia seguida de radioterapia externa adjuvante em um doente; quimioterapia mais radioterapia adjuvante em três; e quimioterapia adjuvante após hemicolectomia por adenocarcinoma do cólon em um.

Dos dois dts que efectuaram BT HDR como terapêutica primária, associada a radioterapia externa e laserterapia, um apresentava um tumor da traqueia e o outro tumor do brônquio intermédio direito.

O tempo de *follow up* mediou entre a terapêutica com BT HDR e a avaliação do presente estudo. A sobrevida global foi avaliada entre o início do primeiro tratamento e a morte do doente ou o tempo de avaliação do presente estudo.

Os doentes efectuaram doses que variaram entre 5 a 7 Gy em duas a quatro fracções, com uma semana de intervalo entre as aplicações. As doses de BT e de radioterapia externa, tal como as restantes terapêuticas efectuadas, quer na recidiva quer na terapêutica inicial, estão sumarizadas no Quadro II.

A resposta à terapêutica foi avaliada do ponto de vista clínico (avaliação da dispneia), imagiológico e broncoscópico, de acordo com resposta completa (desaparecimento total dos sintomas ou da lesão), resposta parcial (supe-

surgery followed by adjuvant external radiotherapy in one patient, chemotherapy plus adjuvant radiotherapy in three and adjuvant chemotherapy following hemicolectomy for adenocarcinoma of the colon in one.

Of the two patients who underwent BT HDR as primary treatment, in association with external radiotherapy and laser therapy, one patient presented a tumour of the trachea and another tumour of the intermediate right bronchus.

Follow up was the time between BT HDR treatment and this study. Global survival was assessed between the beginning of the first treatment and patient death or this study. Patients underwent BT with HDR doses between 5-7 Gy in 2 to 4 fractions, with a week's interval between applications. Doses of BT and external radiotherapy, and other treatments carried out for both recurrent and primary treatment, are given in Table II.

Response to treatment was evaluated clinically (dyspnoea) and via imaging and bronchoscopy thus: complete response (total disappearance of the symptoms or lesion); partial response (over 50%); null response (under 50%); progression of symptoms or lesion.

**Quadro II** – Descrição das terapêuticas efectuadas em cada doente

Doentes	Terapêutica inicial	Terapêutica na recidiva
Doente 1	Lobectomia superior esquerda + RT ext (60 Gy)	BT HDR (2x5 Gy) + RT ext (44 Gy)
Doente 2	Prótese traqueal + RT ext (60 Gy) + QT + laserterapia	RT ext (39,6 Gy) + BT HDR (2x5 Gy) + Prótese traqueal
Doente 3	Laserterapia + BT HDR (4x7Gy) + RT ext (30 Gy)	Laserterapia
Doente 4	QT + RT ext (60 Gy)	BT HDR (4x5 Gy) + RT ext (30 Gy)
Doente 5	Quimioterapia adjuvante a hemicolectomia esquerda	Lobectomia superior esquerda + QT + BT HDR (3x5 Gy)
Doente 6	QT + RT ext (60 Gy)	QT + RT ext (40 Gy) + BT HDR (3x5 Gy)
Doente 7	Laserterapia + prótese traqueal + BT HDR (3x7 Gy) + RT ext (50 Gy)	QT

rior a 50%), resposta nula (inferior a 50%), progressão dos sintomas ou da lesão.

### Técnica do implante

A braquiterapia endoluminal de alta taxa de dose é efectuada numa sala especialmente concebida para a realização desta terapêutica, em colaboração com o broncoscopista.

A saturação de oxigénio é monitorizada continuamente por um oxímetro e a dessaturação prontamente corrigida com a administração de oxigénio.

A colocação do cateter é efectuada com o doente decúbito dorsal, com anestesia local adequada.

O broncoscópio flexível é introduzido via transnasal ou oral, progredindo até à traqueia ou brônquio envolvido, localizando-se a parte mais distal e proximal da lesão com referenciação na pele com marcas radiopacas. Introduce-se através do canal do broncoscópio um cateter 6 French, (2mm de diâmetro) com a extremidade distal obturada, que sob visão directa é posicionado para além da lesão. O broncoscópio é removido e o cateter imobilizado fixando-o ao nariz. Um fio-guia (simulador) com marcas radiopacas e espaçamentos de 1 cm é introduzido no cateter e a sua posição reverifica-

### Placement technique

Endoluminal brachytherapy (EBT) with high dose rate (HDR) was performed by a bronchoscopy technician in a room especially designed for this treatment. Oxygen saturation was constantly measured using an oximeter and the desaturation corrected as needed by administering oxygen.

Placement of the catheter was carried out with the patient lying on his back, with suitable local anesthetic administered.

A flexible bronchoscope was introduced transnasally or orally until it met the trachea of the involved bronchus, with the lesion's most distal and close parts located by reference to skin with radiopaque marks. A 2mm diameter French 6 catheter with closed distal extremity was inserted through the bronchoscopic canal. This was positioned beyond the lesion under direct vision. The bronchoscope was removed and the catheter immobilised, fixing it in the nose. A guide line (simulator) with radiopaque marks and 1cm spacings was introduced into the catheter and its position checked using an endoscope and fluoroscope (Figs. 1 and 2). Anterolateral and lateral images were obtained for dosimeter study, with reference to the simulator. The dose was given at 1cm from the source axis, with 2 cm proximal and dis-

Table II – Treatments

Patients	Initial treatment	Recurrent treatment
Patient 1	Upper left lobectomy + ext RT (60 Gy)	BT HDR (2x5 Gy) + ext RT (44 Gy)
Patient 2	Tracheal prosthesis + ext RT (60 Gy) + CT + lasertherapy	Ext RT (39.6 Gy) + BT HDR (2x5 Gy) + tracheal prosthesis
Patient 3	Lasertherapy + BT HDR (4x7 Gy) + ext RT (30 Gy)	Lasertherapy
Patient 4	CT + ext RT (60 Gy)	BT HDR (4x5 Gy) + ext RT (30 Gy)
Patient 5	Chemotherapy adjuvant to the left hemi-colectomy	Upper left lobectomy + CT + BT HDR (3x5 Gy)
Patient 6	CT + ext RT (60 Gy)	CT + ext RT (40 Gy) + BT HDR (3x5 Gy)
Patient 7	Lasertherapy + tracheal prosthesis + BT HDR (3x7 Gy) + ext RT (50 Gy)	CT

da endoscópica e fluoroscópicamente (Figs. 1 e 2). São obtidas imagens anterolaterais e laterais para estudo dosimétrico, tendo como referência o simulador. A dose é prescrita a 1 cm do eixo da fonte, com margens proximais e distais de 2 cm. O tratamento é planeado com pelo menos 2 cm de margem em relação aos limites da lesão tumoral (Fig. 3 – estudo dosimétrico).

O equipamento de HDR utilizado é o microSelectron-HDR, unidade de *afterloading* de controlo remoto, que utiliza uma fonte de Ir<sup>192</sup> com alta actividade (10 Ci). A duração do tratamento é de alguns minutos, variando com o volume a irradiar, o número de cateteres utilizados, o decaimento da fonte e o fraccionamento proposto. A duração total do procedimento varia de 60 a 90 minutos.

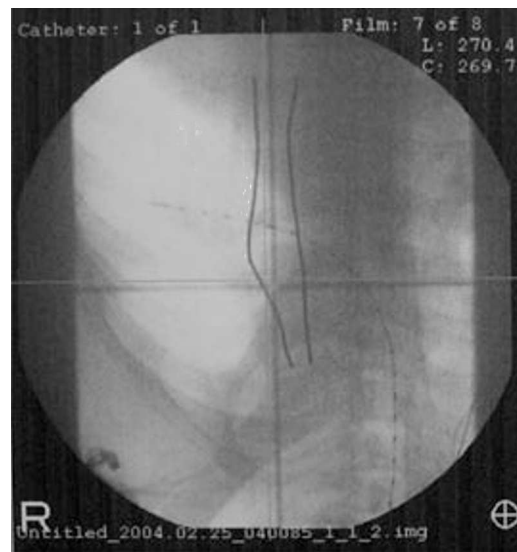
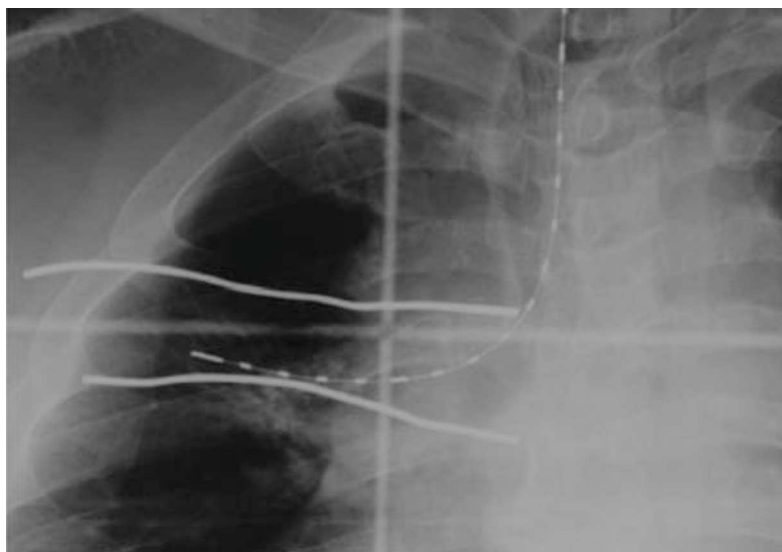
Após o tratamento, o cateter é retirado e o doente tem alta 2-3 horas depois.

tal margins. The treatment was planned with at least a 2 cm margin in relation to the tumoural lesion limits (Fig. 3 – dosimeter study).

The HDR equipment used was the remote control “afterloading” microSelectron-HDR unit which uses a source of Ir<sup>192</sup> with high activity (10 Ci). Treatment lasted for several minutes varying with the volume to irradiate, the number of catheters used, the state of deterioration of the source and the fraction proposed. The total length of proceedings varied from 60-90 minutes.

## Results

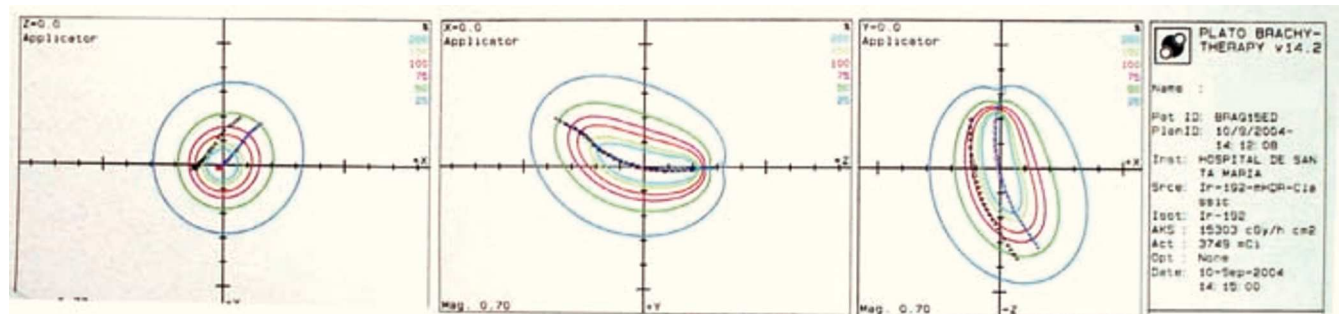
With a mean follow up of 17 (2-40) months, a patient was judged well if there was no evidence of disease at 40 months. Two living patients presented a new local bronchial recurrence progression, one pa-



Figs 1 e 2 – Rx simulação. Delimitação da lesão e fio-guia (simulador) no interior do brônquio

Figs. 1 and 2 – Xr simulation. Delimitation of the lesion and guide line (simulator) in the interior of the bronchus





**Fig. 3** – Distribuição de dose (BT HDR endoluminal)– As três imagens (coronal, sagital e longitudinal) representam as diferentes curvas de isodoses prescritas ao longo do cateter

**Fig. 3** – Dose distribution (endoluminal BT HDR). The three images (coronal, sagittal and longitudinal) represent the different isodose curves given along the catheter

## Resultados

Com um *follow up* mediano de 17 (2-40) meses, um doente encontra-se bem sem evidência de doença há 40 meses, dois doentes vivos apresentam uma nova progressão local da recidiva brônquica, um faleceu por necrose da parede brônquica (hemoptise fulminante) e os restantes três faleceram com progressão local da doença. A sobrevivência mediana dos sete doentes foi de 54 (12-81) meses.

Verificámos um alívio sintomático progressivo da dispneia na avaliação às 72 horas, associado à redução da massa tumoral em seis dos sete doentes estudados (Quadro III).

Não se registaram complicações agudas grau 3 ou 4, e apenas dois doentes referiram disfagia grau I imediatamente após o tratamento. A toxicidade tardia foi mais importante, especialmente num doente, em que ocorreu uma hemoptise fatal seis meses após o último tratamento de BT HDR (3.<sup>a</sup> aplicação de BT). Pensamos que possa estar relacionada com o facto de a doente com doença localmente avançada e em progressão ter sido submetida no espaço de cinco anos a múltiplas terapêuticas agressivas (*laser* e radioterapia

tient died due to necrosis of the bronchial wall (fulminant haemoptysis) and the remaining three patients died of local progression of the disease. Mean survival of these seven patients was 54 (12-81) months.

We saw a progressive symptomatic relief of dyspnea at the 72 hours evaluation, associated to a reduction of the tumoural mass in 6 of the 7 patients studied (Table III).

There were no grade 3 or 4 immediate-onset complications seen and only two patients presented grade 1 dysphagia immediately following treatment. Late-onset toxicity was more important, particularly in a patient in whom a fatal haemoptysis onset six months after the last fatal BT HDR treatment (3<sup>rd</sup> application of BT). We feel this could be related to the patient having advanced local disease in progression. The patient had undergone multiple aggressive treatments within a five year period (laser and external radiotherapy associated to BT). Figs 4 and 5 show endoscope images and evolution of the tracheobronchial tree pre- and post-BT HDR.

# BRAQUITERAPIA ENDDLUMINAL HDR ND TRATAMENTD DE TUMDRES PRIMÁRIDS DU RECIDIVAS NA ÁRVORE TRAUQUEBRÔNQUICA

Maria Fortunato, Salvato Feijó, Telma Almeida, Vera Mendonça, Margarida Aguiar, Marília Jorge, Isabel Monteiro Grillo

**Quadro III** – Avaliação da resposta à BT HDR

Resposta	BT HDR
RESPOSTA CLÍNICA	
Completa	5
Parcial	1
Progressão/nula	1
RESPOSTA IMAGIOLÓGICA	
Completa	2
Parcial	4
Progressão/nula	1
RESPOSTA BRONCOGÉNICA	
Completa	2
Parcial	4
Progressão/nula	1

**Table III** – Response to BT HDR

Response	BT HDR
CLINICAL RESPONSE	
Complete	5
Partial	1
Progression/null	1
IMAGING RESPONSE	
Complete	2
Partial	4
Progression/null	1
BRONCHOGENIC RESPONSE	
Complete	2
Partial	4
Progression/null	1

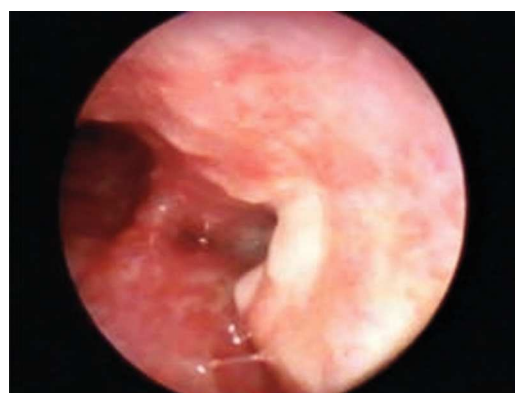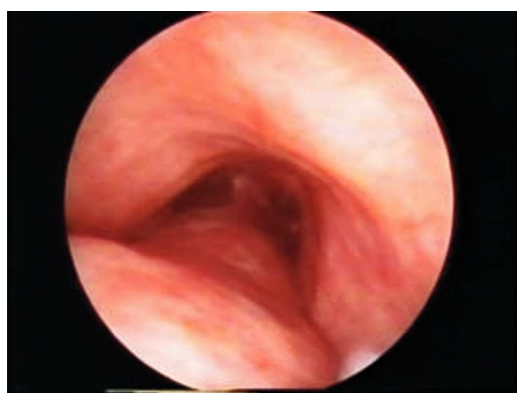
pia externa associadas a BT) – Figs. 4 e 5 – Imagens endoscópicas e respectiva evolução da árvore traqueobrônquica antes e após a BT HDR.

## Discussão

A radioterapia externa associada ou não à quimioterapia é um tratamento paliativo eficaz nos tumores sintomáticos e inoperáveis, com resultados comprovados na palia-

## Discussion

External radiotherapy associated or not to chemotherapy is an efficacious palliative treatment in symptomatic and inoperable tumours, with proven results in symptom relief and improved patient quality of life<sup>17</sup>. There is a direct relationship between radiation dose, fractions and local control of the lesion. The dose administered in external radiotherapy is conditioned to the tolerance dose of the tissue



**Figs. 4 e 5** – Imagem endoscópica pré-braquiterapia e imagem endoscópica uma semana após as três aplicações de BT HDR no mesmo doente

**Figs. 4 and 5** – Endoscopic image pre-brachytherapy and a week after three applications of BT HDR in the same patient

ção dos sintomas e melhoria da qualidade de vida dos doentes<sup>17</sup>. Existe uma relação directa entre a dose de irradiação, o fraccionamento e o controlo local da lesão. No entanto, a dose administrada em radioterapia externa está condicionada à dose de tolerância dos tecidos e órgãos mediastínicos adjacentes à árvore traqueobrônquica.

O valor da braquiterapia endobrônquica foi comprovado em múltiplos estudos<sup>7-11, 14-16</sup>, sendo altamente eficaz em todas as situações de obstrução brônquica, proporcionando um alívio sintomático aos doentes. Num estudo publicado em 1998, os autores (M Tautelle) estimaram uma redução importante da obstrução brônquica e cerca de 80% dos doentes tiveram uma melhoria clínica subjectiva e objectiva.

De facto, a braquiterapia em determinadas situações tem uma vantagem significativa relativamente à RTE, por ser mais direccionada a uma área circunscrita, com uma distribuição de dose mais vantajosa no envolvimento tumoral e um decaimento rápido à periferia da lesão, poupando desta forma os tecidos sãos vizinhos. Por outro lado, uma outra característica da BT é o facto de a dose junto à fonte utilizada ser superior à dose de tolerância dos tecidos, no entanto bem tolerada devido à relação efeito/volume de irradiação. Estas vantagens dosimétricas permitem alcançar um índice terapêutico mais alto, portanto mais eficaz.

Numa revisão de 2000 dts<sup>23</sup>, os autores observaram um controlo local das hemoptises em 83%, da tosse em 65%, da dispneia em 60% e da dor em 64% dos casos analisados, com uma duração da resposta que variou entre 4,5 e 6,5 meses.

De acordo com a literatura<sup>4</sup>, os doentes submetidos a BTE pós-recidiva tumoral endo-

and mediastinal organs adjacent to the tracheobronchial tree.

The value of endobronchic brachytherapy has been proven in a series of studies<sup>7-11, 14-16</sup> and is of great benefit in all cases of bronchial obstruction, bringing symptomatic relief to patients. In a 1998 study, the authors (M Tautelle) estimated an important reduction in bronchial obstruction and around 80% of patients experienced subjective and objective clinical improvement.

In certain situations brachytherapy has a significant advantage over ERT; it is more directed to the area in question, has a more advantageous dose distribution to the tumoural development and a swift deterioration of the lesion's periphery, meaning neighbouring tissue is spared. Another characteristic of BT is that dose along with the source used is higher than the tissue tolerance dose, although well tolerated due to the radiation effect/volume relationship. These dosimeter advantages allow a higher and thus more effective therapeutic index to be reached.

In a review of 2000 patients<sup>23</sup> the authors found a local control of haemoptysis in 83%, of cough in 65%, dyspnea in 60% and pain in 64% of the cases analysed, with a mean duration of response varying from 4.5-6.5 months.

In accordance with the literature<sup>4</sup> adequately selected patients for post-recurrent endobronchial tumour BTE or BTE for primary tracheobronchial tree tumours present a good tolerance and a rapid symptomatic relief associated to a good quality of life. Attention must be paid, however, to the fact that late-onset toxicity is more severe<sup>17</sup> and more important adverse effects such as bronchial stenosis, soft tissue necrosis, fistulas or pneumothorax can occur. Further,

---

**O valor da  
braquiterapia  
endobrônquica foi  
comprovado em  
múltiplos estudos**

brônquica ou com tumores primários da árvore traqueobrônquica, quando bem seleccionados, apresentam uma boa tolerância e um rápido alívio sintomático associado a uma boa qualidade de vida. No entanto, chama-se a atenção para o facto de a toxicidade tardia ser mais severa<sup>17</sup>, podendo ocorrer efeitos adversos importantes, como este-nose brônquica, necrose dos tecidos moles, fístulas ou pneumotórax, e um acontecimento trágico, como as hemoptises maciças, geralmente fatais<sup>17,19</sup>.

O objectivo deste estudo é a avaliação da resposta à BTE HDR em termos de palição e qualidade de vida numa amostra de sete doentes. Salientamos o facto de dois dts terem efectuado esta terapêutica na doença primária e os restantes na recidiva. Todos apresentavam doença na árvore traqueobrônquica. Os resultados do estudo podem ser comparáveis aos publicados na literatura<sup>4-23</sup>, no que respeita ao alívio sintomático, comprovando a eficácia do procedimento quanto à melhoria da qualidade de vida experimentada pelos doentes. Dado tratar-se de um grupo pouco homogéneo de doentes, cuja terapêutica foi efectuada em épocas diferentes, não nos é possível comparar os resultados de acordo com a nossa actuação terapêutica. Doses, fraccionamentos e *timings* terapêuticos foram diferentes em todos os doentes.

Pretendemos ainda com este trabalho rever a nossa actuação técnica e a toxicidade produzida em cada doente. De facto, apesar da reduzida amostra, os resultados em termos de toxicidade são também comparáveis aos publicados na literatura. Os resultados indicam ainda que esta terapêutica é bem tolerada, com complicações agudas e tardias pouco significativas, a maioria das quais em doentes submetidos pre-

there could be a tragic occurrence such as massive haemoptyses, which are usually fatal<sup>17,19</sup>.

This study aimed to evaluate response to BTE HDR in terms of palliative effects and quality of life in a seven patient sample. We draw attention to the fact that two patients underwent this treatment for a primary disease and the remainder for a recurrent disease. All patients presented disease in the tracheobronchial tree. The results of our study can be considered compatible with the results seen in the literature<sup>4-23</sup> in terms of symptom relief, proving the efficacy of this treatment in improved patient quality of life. This patient group was not very homogeneous and their treatment was carried out at different times, meaning it was not possible to compare the results in line with our therapeutic performance. Treatment doses, fractions and timings were different in every patient.

We also aimed to review our technical performance and the toxicity produced in each patient. Despite our small sample size, our toxicity results are also comparable with those published in the literature. The results indicate that this treatment is well tolerated with non-significant early- and late-onset complications, the majority of which occur in patients who have previously undergone external radiotherapy, something also described in the literature<sup>4,17,23</sup>. We stress that the only tragic occurrence of fulminant haemorrhage due to bronchial wall necrosis secondary to radiation was in a patient treated in 2003, who was diagnosed with lung cancer in 1998. This patient enjoyed a long survival with recourse to multiple and aggressive treatments with a good quality of life until death.

viamente a radioterapia externa, facto também descrito na literatura<sup>4,17,23</sup>. É de realçar o único acontecimento trágico de hemorragia fulminante por necrose da parede brônquica secundária à radiação, numa doente tratada em 2003, cujo diagnóstico do tumor do pulmão foi efectuado em 1998, apresentando uma longa sobrevida com recurso a múltiplos e agressivos tratamentos, com boa qualidade de vida até à morte.

Interessante é o facto de os estudos referirem uma incidência de hemoptise fulminante de 25-32%<sup>9,11,19</sup> e os estudos mais recentes<sup>4,20,21,22</sup> reportarem uma incidência desta complicação significativamente mais baixa, de 0 a 7%. De facto, dispomos hoje em dia de equipamento técnico e informático muito sofisticado, que permite de uma forma significativa minimizar os efeitos adversos e, ao mesmo tempo, ser mais eficaz no controlo das lesões

A BT HDR é uma técnica segura e eficaz, e, não sendo isenta de complicações, deve ser efectuada em doentes seleccionados que possam beneficiar efectivamente da terapêutica.

## Conclusões

Os doentes submetidos a BT HDR após recidiva tumoral endobrônquica ou com tumores primários sintomáticos apresentam uma boa tolerância e um alívio sintomático associado a uma boa qualidade de vida. Apesar da reduzida amostra, os resultados demonstram as eventuais vantagens da BTE de HDR no tratamento paliativo/curativo destes doentes.

## Bibliografia/Bibliography

1. Boyle P, Ferley J. Cancer incidence and mortality in Europe. *Annals Oncol* 2005; 16: 481-8.
2. Kaiser S, Gommer AM. Mortality (ASR) from lung

An interesting fact is that studies cite a 25-32% incidence of fulminant haemoptysis<sup>9,11,19</sup> and more recent studies<sup>4,20,21,22</sup> report a significantly lower incidence of this complication; 0 – 7%. Very sophisticated technical and IT equipment is available today and this allows a significant reduction in adverse effects and also a more efficacious lesion control.

BT HDR is a safe and efficacious technique which while not complication-free, should be carried out in selected patients who could effectively benefit from this treatment.

## Conclusions

Patients undergoing BT HDR for symptomatic primary tumours or endobronchial recurrence show good tolerance, important symptom relief and improved quality of life. Despite the small size of our sample, it is clear that EBT with HDR plays an important role in the palliative/curative treatment of these patients

---

**A BT HDR é uma técnica segura e eficaz**

- cancer for men and women of all ages, in UE-27, in 2002. *In: EUPHIX*, Euphact. Bilthoven: RIUM/(GLOBOCAN 2007).

3. Bethesda, MD, USA. International Commission on

- Radiation Units and Measurements. ICRU report 38: Dose and volume specification for reporting intracavitary therapy in gynecology. International Commission on Radiation Units and Measurements (1985).
- Gustafson G, Vicini F, Freedman L, Johnston E, Edmunson G, Sherman S, Pursel S, Komic M, Chen P, Borrego JC, Seidman J, Martinez A. High dose rate endobronchial brachytherapy in the management of primary and recurrent bronchogenic malignancies. *Cancer* 1995; 75(9):2345-50.
  - Zimmermann FB, Molls M, Jeremic B. Treatment of recurrent disease in lung cancer. *Semin Surg Oncol* 2003; 21:122-7.
  - Ginsberg RJ, Kris MG, Armstrong JG, Ihde DC, Pass HI, Glatstein EJ. Cancer of the lung. *In: Devita VT, Hellman S, Rosenberg SA (Eds.). Cancer principles and practice of oncology*, ed 4. Philadelphia: J. B. Lippincott, 1993: 673-758.
  - Chang LL, Horvath J, Peyton W, Ling SS. High dose rate afterloading intraluminal brachytherapy in malignant airway obstruction of lung cancer. *Int J Radiat Oncol Biol Phys* 1994; 28(3): 589-96.
  - Pisch J, Villamena PC, Harvey JC, Rosenblatt E, Mishra S, Beatie EJ. High dose rate endobronchial irradiation in malignant airway obstruction. *Chest* 1993; 104: 721-5.
  - Seagren SL, Harrell JH, Horn RA. High dose rate intraluminal irradiation in recurrent endobronchial carcinoma. *Chest* 1985; 88: 810-4.
  - Speiser BL, Spratling L. Remote afterloading brachytherapy for the local control of endobronchial carcinoma. *Int J Radiat Oncol Biol Phys* 1993; 25: 579-87.
  - Sutedja G, Baris G, Schaake-Koning C, Van zandwijk N. High dose rate brachytherapy in patients with local recurrences after radiotherapy of non small cell lung cancer. *Int J Radiat Oncol Biol Phys* 1992; 24: 551-3.
  - Khanavkar B, Stern P, Alberti W, Nakhosteen JA. Complications associated with brachytherapy alone or with laser in lung cancer. *Chest* 1991; 99: 1062-5.
  - Personne C, Colchen A, Leroy M, Vourc HG, Toty L. Indications and technique for endoscopic laser resections in bronchology. *J Thorac Cardiovasc Surg* 1986; 91: 710-5.
  - Schray MF, Martinez A, McDougall JC, Edmundson GK, Cortese DA, Brutinel WM. Malignant airway obstruction: management with temporary intraluminal brachytherapy and laser treatment. *Endocurietherapy/ Hiperthermia Oncol* 1985; 1: 237-45.
  - Macha HN, Koch K, Stadler M, Schumacher W, Krumhaar D. New technique for treatment occlusive and stenosing tumors of the trachea and main bronchi: endobronchial irradiation by high dose iridium 192 combined with last canalization. *Thorax* 1987; 42: 511-5.
  - Mehta M, Petereit D, Chosy L, Harmon M, Fowler J, Shahabi S, *et al.* Sequential comparison of low dose rate and hyperfractionated high dose rate endobronchial radiation for malignant airway occlusion. *Int J Radiat Oncol Biol Phys* 1992; 23:133-9.
  - Prevost A, Berthiot G, Picavet B, Froissart D, Loirette M, Costa B, Cauchois A, Nguyen TD. Endobronchial brachytherapy in combination with external beam irradiation in obstructing malignant bronchial tumors. *Oncology Reports* 2003, 10: 921-5.
  - Quantrill SJ, Burt PA, Barber PV, Stout R. Treatment of endobronchial metastases with intraluminal radiotherapy. *Respir Med* 2000, 94, 369-72.
  - Bedwinek J, Petty A, Bruton C, *et al.* The use of high dose rate endobronchial brachytherapy to palliate syntomatic endobronchial recurrence of previously irradiated bronchogenic carcinoma. *Int J Radiat Oncol Biol Phys* 1991; 22: 23-30.
  - Gauwitz M, Ellerbroek N, Komaki R, *et al.* High dose endobronchial irradiation in recurrent bronchogenic carcinoma. *In J. Radiat Oncol Biol Phys* 1992, 23, 397-400.
  - Delclos ME, Komaki R, Morice RC, *et al.* Endobronchial brachytherapy with high dose rate remote afterloading for recurrent endobronchial lesions. *Radiology* 1996; 201: 279-82.
  - Kelly JF, Delclos ME, Morice RC, *et al.* High dose rate endobronchial brachytherapy effectively palliates symptoms due to airway tumors: the 10 year M. D. Anderson Cancer Center experience. *Int J Radiat Oncol Biol Phys* 2000, 48: 697-702.
  - Gressen EL, Werne-Wasik M, Cohn J, *et al.* Thoracic reirradiation for syntomatic relief after prior radiotherapeutic management for lung cancer. *Am J Clin Oncol* 2000; 23: 160-3.