

Caso Clínico

Case Report

Cláudia Sofia Santos¹
Ana Norte¹
Ilda Ferreira²
Paulo Almeida³
A Segorbe Luís⁴
Mário Loureiro⁵
M Fontes Baganha⁶

Telangiectasia hemorrágica hereditária e malformações arteriovenosas pulmonares – Embolização com rolhão vascular Amplatzer

Hereditary hemorrhagic telangiectasia and pulmonary arteriovenous malformations – Embolization with Amplatzer vascular plug

Recebido para publicação/received for publication: 08.09.29
Aceite para publicação/accepted for publication: 08.11.06

Resumo

As malformações arteriovenosas pulmonares (MAVP) estão associadas a telangiectasia hemorrágica hereditária em cerca de 70% dos casos, podendo cursar com complicações neurológicas graves decorrentes do embolismo paradoxal potencial. A terapêutica das malformações é realizada no sentido de prevenir estas complicações.

Descreve-se o caso clínico de uma doente com duas MAVP, no contexto de telangiectasia hemorrágica hereditária, submetida a embolização com o rolhão vascular Amplatzer. Este novo dispositivo é cada vez mais utilizado nestas situações, salientando-se algumas das

Abstract

Pulmonary arteriovenous malformations (PAVMs) are associated to hereditary hemorrhagic telangiectasia in about 70% of the cases. PAVMs are associated to serious neurologic complications, secondary to inherent paradoxical embolisms. Treatment of the malformations is done to prevent these complications. The authors report a clinical case of a patient with two PAVMs, with hereditary hemorrhagic telangiectasia, who was treated by embolization with an Amplatzer vascular plug, a new device increasingly used in these situations. The authors emphasise some of its characteristics and advantages when compared

¹ Interna Complementar de Pneumologia

² Assistente Hospitalar Graduada de Pneumologia

³ Assistente Hospitalar Graduado de Imagiologia

⁴ Chefe de Serviço de Pneumologia dos HUC

⁵ Director do Serviço de Pneumologia dos HUC

⁶ Director do Departamento de Ciências Pneumológicas e Alergológicas dos HUC

Departamento de Ciências Pneumológicas e Alergológicas dos Hospitais da Universidade de Coimbra
Av. Bissaya Barreto e Praceta Prof. Mota Pinto
3000-075 Coimbra

suas características e vantagens em relação a outras técnicas de embolização mais frequentemente utilizadas.

Rev Port Pneumol 2009; XV (2): 331-337

Palavras-chave: Malformação arteriovenosa pulmonar, telangiectasia hemorrágica hereditária, rolho vascular Amplatzer.

with other embolization techniques most commonly used.

Rev Port Pneumol 2009; XV (2): 331-337

Key-words: Pulmonary arteriovenous malformations, hereditary hemorrhagic telangiectasia, Amplatzer vascular plug.

Introdução

As malformações arteriovenosas pulmonares (MAVP), descritas pela primeira vez em 1897 por Churton¹, são vasos anormais de parede fina que substituem os capilares normais entre a circulação arterial e venosa², ocorrendo uma comunicação directa, livre de capilares, entre a circulação pulmonar e a circulação sistémica (*shunt* direito → esquerdo).

As MAVP podem ser adquiridas, mas mais frequentemente são de natureza congénita. Pelo menos 70% das MAVP ocorrem em doentes com telangiectasia hemorrágica hereditária (THH) ou síndrome de Rendu-Osler-Weber², doença vascular autossómica dominante caracterizada por lesões angiodisplásicas mucocutâneas ou viscerais. Por outro lado, estima-se que nos doentes com THH as MAVP estejam presentes em 15 a 35% dos casos¹.

A THH diagnostica-se pela existência de pelo menos três dos quatro critérios seguintes:

- epistaxis espontâneas recorrentes;
- telangiectasias mucocutâneas múltiplas;

- malformações arteriovenosas viscerais;
- familiar em primeiro grau com THH³.

As MAVP não tratadas têm riscos significativos, nomeadamente hemorragia a partir dos vasos anormais para um brônquio ou cavidade pleural, e hipoxemia como resultado da não oxigenação do sangue arterial pulmonar que passa através do *shunt*. A comunicação sem capilares entre a circulação pulmonar e a circulação sistémica está também associada a embolismo paradoxal com sequelas na circulação cerebral (acidentes isquémicos transitórios, acidentes vasculares cerebrais e abscessos cerebrais). As complicações neurológicas podem ser a primeira manifestação da MAVP, conduzindo ao seu diagnóstico ou mesmo da própria THH⁴.

A importância do tratamento das MAVP reside precisamente na antecipação das complicações a elas associadas. O risco a nível cerebral é considerado significativo quando o vaso de alimentação da MAVP ultrapassa 3 mm de diâmetro.

O tratamento é recomendado não só nos doentes sintomáticos, mas também quando se verifica um aumento progressivo das lesões, quando existem sinais de embolização paradoxal ou quando os vasos de alimentação têm calibre igual ou superior a 3 mm⁵. A embolização, utilizando diversas técnicas, é a terapêutica de eleição, conduzindo à oclusão dos vasos de alimentação da MAVP através da formação de trombos. Os balões destacáveis de silicone e os *coils* metálicos são os mais utilizados. Salienta-se, no entanto, que os *coils* metálicos são susceptíveis de migrar e desencadear embolismo paradoxal, podendo também não ser possível colocá-los com segurança, sobretudo quando a comunicação é grande e tem alto grau de fluxo⁶. Actualmente, e de forma cada vez mais frequente, tem-se utilizado o rolhão vascular Amplatzer na embolização das MAVP. Este consiste num dispositivo autoexpansível, com indicação para embolizações arteriais e venosas na rede vascular periférica⁷. Neste contexto, descreve-se o caso clínico de uma doente com MAVP e THH tratada com sucesso através do rolhão vascular Amplatzer.

Caso clínico

Doente do sexo feminino, 33 anos, raça caucasiana, divorciada, trabalhadora na indústria metalúrgica, natural e residente em Oliveira do Bairro, não fumadora, com história de palpitações e dispneia para médios esforços desde há um ano e toracalgia retrosternal, de características inespecíficas, intermitente, com três meses de evolução. Para esclarecimento desta sintomatologia realizou telerradiografia do tórax que evidenciou formação nodular no campo pulmonar direito (Fig. 1) e tomografia compu-

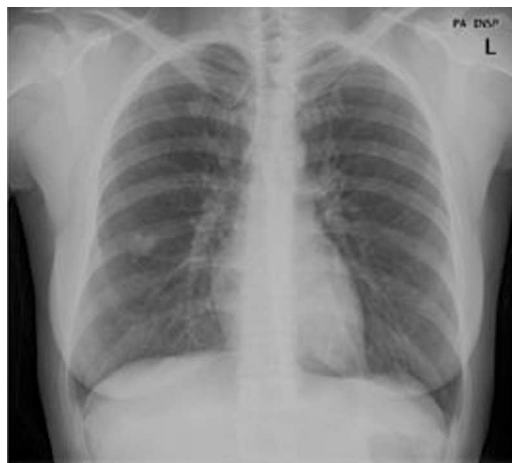

Fig. 1 – Telerradiografia do tórax (PA) – formação nodular no andar médio do campo pulmonar direito

torizada (TC) do tórax que revelou alterações compatíveis com MAVP (Fig. 2), motivo pelo qual foi enviada à consulta de pneumologia.

Na história clínica, destaca-se a existência de epistaxis espontâneas frequentes, hemorragia labial ocasional e cefaleias tipo *migraine* desde jovem. Sem antecedentes patológicos relevantes. Dos antecedentes familiares, salienta-se, no seu progenitor, a existência de epistaxis recorrentes, telangiectasias nos lábios e na língua e cefaleias tipo *migraine*.

Ao exame objectivo apresentava-se consciente, orientada e colaborante, eupneica, acianótica, apirética e normotensa, identificando-se telangiectasias nos lábios e na língua (Fig. 3). À auscultação pulmonar apresentava murmúrio vesicular simetricamente audível, sem ruídos adventícios. A auscultação cardíaca era rítmica, sem sopros detectáveis. Dos exames complementares de diagnóstico solicitados, de referir hemograma e bioquímica sem alterações e gasometria arterial (FiO₂ 21%) com insuficiência respiratória parcial (pH 7,44; PaO₂ 72 mmHg; PaCO₂

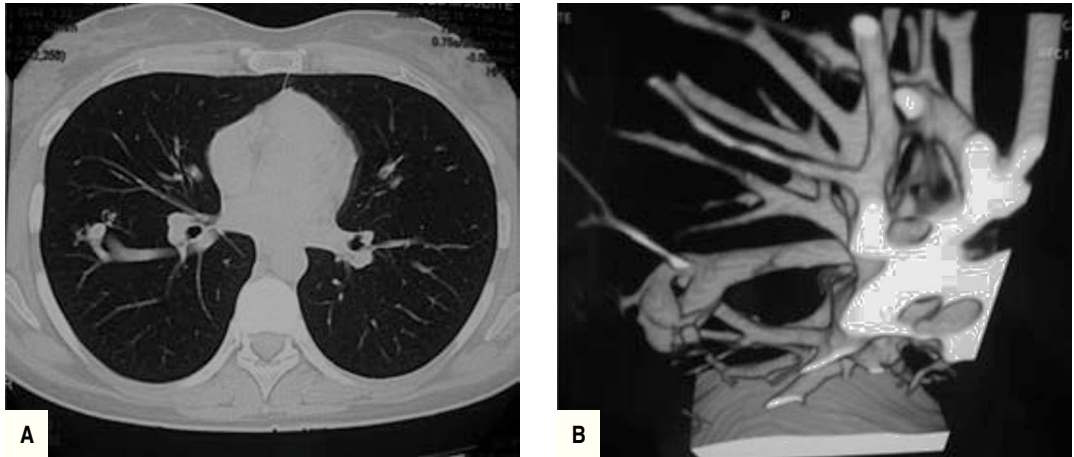


Fig. 2 (A e B) – TC do tórax – no andar médio do hemitórax direito evidenciam-se estruturas vasculares de aspecto ingurgitado, de calibre superior aos restantes vasos ao mesmo nível e que a cerca de 2 a 3 cm da periferia estabelecem aparente contacto, tornando-se mais globosas e de aspecto “nodular”, com imagem de saculação na porção mais distal do conjunto dos dois vasos ingurgitados

32 mmHg; HCO₃ 21 mmol/L e saturação O₂ 95%), não se tendo verificado dessaturação com o esforço físico ou com o ortostatismo.

Não apresentava alterações no estudo funcional ventilatório: CVF – 4,60L (131%), VEMS – 3,99L (131%), VEMS/CVF % – 86,8, CPT – 5,69L (113%).

Realizou angiografia pulmonar que confirmou a presença de MAVP bilaterais, uma na

dependência da artéria lobar inferior direita com 1,8x1,2 cm e 5 mm de calibre, com drenagem para a veia pulmonar inferior, e outra na dependência da artéria pulmonar superior esquerda com 0,9x0,5 cm (Fig. 4). Para despiste de malformações arteriovenosas cerebrais, a doente realizou ainda TC cranioencefálica que excluiu a sua presença (Fig. 5).

Face ao diagnóstico, procedeu-se à oclusão da MAVP direita com o rolhão vascular Amplatzer (Fig. 6), registando-se como complicação apenas um pequeno hematoma no local da punção.

Em consulta de reavaliação, um mês após procedimento terapêutico, para além da melhoria clínica, verificava-se também melhoria gasométrica (pH 7,43; PaO₂ 86 mmHg; PaCO₂ 33 mmHg; HCO₃ 21 mmol/L e saturação O₂ 98%).

Neste caso, o diagnóstico de THH foi estabelecido pela existência de epistaxis espontâneas recorrentes, telangiectasias nos lábios e

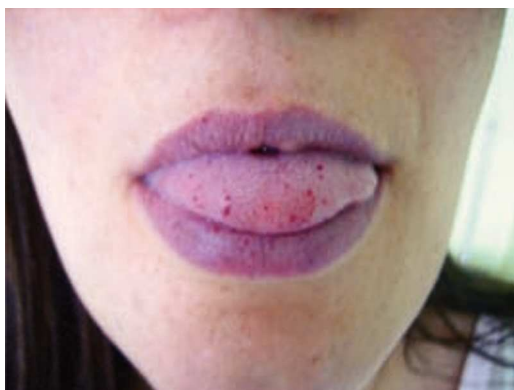

Fig. 3 – Telangiectasias nos lábios e na língua

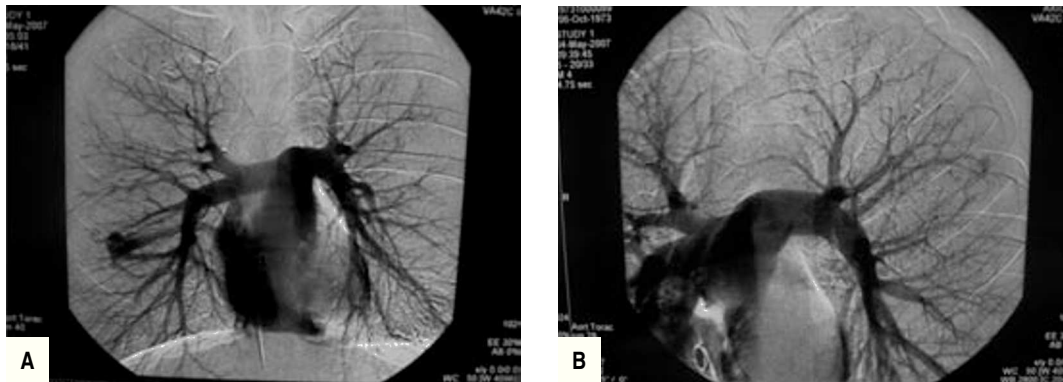


Fig. 4 (A e B) – Angiografia pulmonar. A – MAVP na dependência da artéria lobar inferior direita, com drenagem para a veia pulmonar inferior; B – MAVP na dependência da artéria pulmonar superior esquerda

na língua, malformações arteriovenosas pulmonares e progenitor com THH.

Discussão

As MAVP são raras, com uma incidência de 2 a 3 casos por 100 000 habitantes⁸. São frequentemente múltiplas, localizadas em ambos os pulmões, com uma predileção pelos lobos inferiores⁹. A sintomatologia é variável, podendo ir desde a ausência de sintomas até à presença de doença grave. Em 70% dos casos ocorrem na THH, sendo responsáveis pelas manifestações da doença.

Habitualmente, os sintomas surgem na 4.^a ou 5.^a décadas de vida, sobretudo nos doentes que têm THH e MAVP, sendo a epistáxis a manifestação mais frequente. A dispneia é o sintoma pulmonar mais referido, sendo menos comum a toracalgia, a tosse, as palpitações e as hemoptises. As complicações no sistema nervoso central ocorrem devido ao embolismo paradoxal.

A suspeita de MAVP deve colocar-se perante um nódulo pulmonar solitário na telerradiografia torácica, em doente com telangiectasias mucocutâneas ou com alguns dos seguintes sintomas ou sinais: dispneia, hemoptises, hipocratismo digital ou cianose⁵.

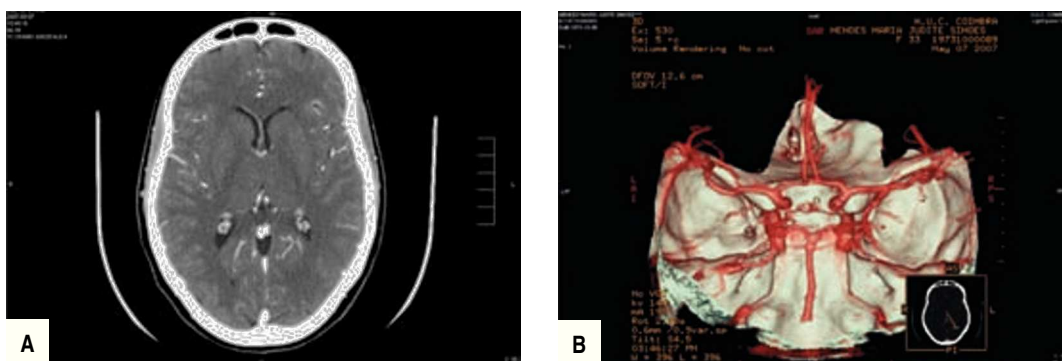


Fig. 5 (A e B) – TC cranioencefálica – sem alterações

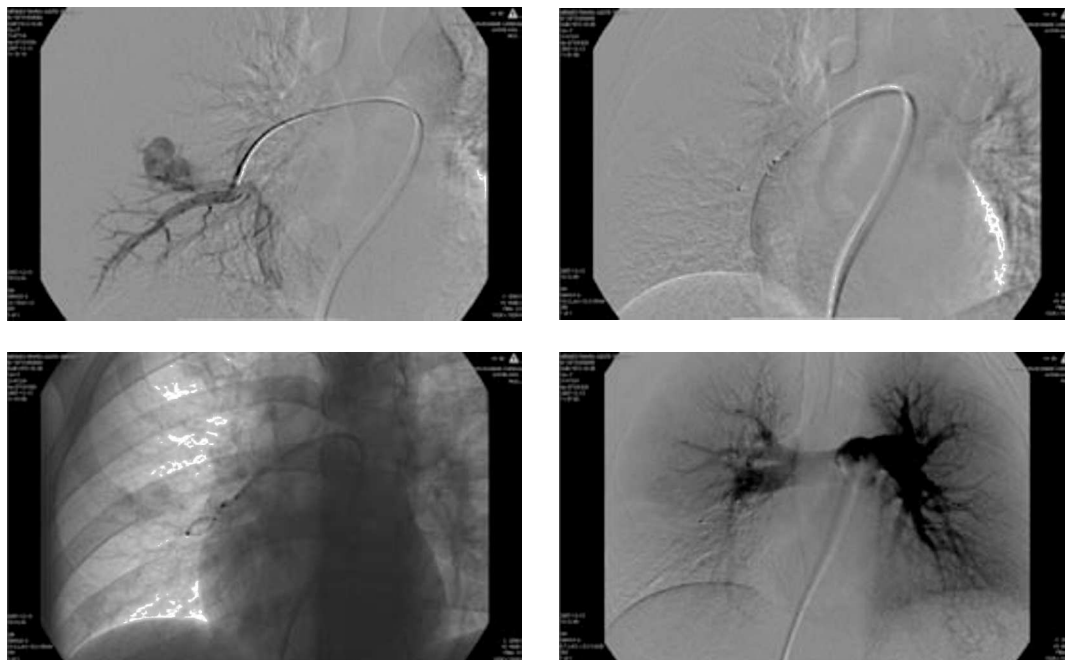


Fig. 6 – Embolização com o rolhão vascular Amplatzer da MAVP direita

A angiografia pulmonar define com precisão a anatomia da MAVP, sendo essencial antes da realização da embolização terapêutica, que deverá ser efectuada quando o vaso de alimentação tiver calibre superior a 3 mm. Nesta doente, a MAVP direita apresentava um calibre de 5 mm, o que constitui indicação para embolização, com o objectivo de evitar as eventuais complicações neurológicas decorrentes de embolismo paradoxal.

A embolização transcater é uma forma de tratamento baseada na oclusão do vaso de alimentação da MAVP, através de balões de silicone ou de *coils* metálicos. É tecnicamente segura e eficaz e é habitualmente a primeira escolha terapêutica; no entanto, não está livre de complicações, como arritmias e dor pleurítica transitória. Tem alguns inconvenientes, nomeadamente a percentagem de recanalização poder ser alta (entre 5 e 57%)¹⁰,

risco de migração e embolização dos *coils* (especialmente em doentes com grandes vasos de alimentação) ou, ainda, desinsuflação dos balões de silicone.

O rolhão vascular Amplatzer é um dispositivo autoexpansível, cilíndrico, constituído por uma rede de fios de nitinol, concebido para oclusões arteriais ou venosas na rede vascular periférica. Descrito na literatura para uso nas MAVP desde 2006, permite uma oclusão mais precisa e a eventual recolocação até estar devidamente posicionado¹¹. Após libertação, a rede de fios de nitinol induz trombose local progressiva, completa em poucos minutos, e está especialmente indicado para embolização de vasos de alto débito com grandes vasos de alimentação.

Este dispositivo, que deve ser 30 a 50% mais largo do que o diâmetro do vaso, reduz o

risco de embolização paradoxal, uma vez que o seu tamanho e a sua forma fornecem força radial e aderência estável às paredes do vaso¹¹. O seu único inconveniente é a necessidade de um posicionamento distal de cateteres-guia de 5 a 8 Fr, de acordo com o calibre do vaso a ocluir. Apesar de ser um procedimento seguro, as possíveis complicações incluem hematoma no local da entrada, perfuração de vaso ou embolização do dispositivo. Não tem contra-indicações conhecidas e é de baixo custo.

A eficácia do rolhão vascular Amplatzer ainda não está provada em doentes adultos com MAVP¹²; no entanto, acredita-se que, em casos seleccionados, o seu uso pode reduzir a duração e aumentar a segurança do procedimento de embolização.

Bibliografia

1. Gossage JR, Kang G. Pulmonary arteriovenous malformations: A state of the art review. *Am J Respir Crit Care Med* 1998; 158:643-61.
2. Shovlin CL, Jackson JE. Pulmonary arteriovenous malformations and pulmonary artery aneurysms. *Respiratory Medicine*. Saunders 2003; 66(2):1773-85.
3. Shovlin CL, Guttmacher AE, Buscarini E, *et al.* Diagnostic criteria for hereditary hemorrhagic telangiectasia (Rendu-Osler-Weber syndrome). *Am J Med Genet* 2000; 91:66-7.
4. Plauchu H, Chadarevian JP, Bideau A, Robert JM. Age-related clinical profile of hereditary hemorrhagic telangiectasia in an epidemiologically recruited population. *Am J Med Genet* 1989; 32:291-7.
5. Sharma S, Rathod K. Lung, arteriovenous malformation. *E-Medicine* 2005.
6. Cil B, Canyigit M, Ozkan O, *et al.* Bilateral multiple pulmonary arteriovenous malformations: Endovascular treatment with the Amplatzer vascular plug. *J Vasc Interv Radiol* 2006; 17:141-5.
7. Baldi S, Rostagno RD, Zander T, Rabellino M, Maynar M. Oclusión de una fístula arteriovenosa pulmonar com el tapón vascular Amplatzer. *Arch Bronconeumol* 2007; 43:239-41.
8. Khurshid J, Downie GH. Pulmonary arteriovenous malformation. *Postgrad Med J* 2002; 78:191-7.
9. Guttmacher AE, Marchuk DA, White RI. Hereditary hemorrhagic telangiectasia. *N Engl J Med* 1995; 333(14):918-24.
10. Sagara K, Miyazono N, *et al.* Recanalization after coil embolotherapy of pulmonary arteriovenous malformations: study of long term outcome and mechanism for recanalization. *AJR Am J Roentgenol* 1998; 170:727-30.
11. Rossi M, Rebonato A, *et al.* A new device for vascular embolization: report on case of two pulmonary arteriovenous fistulas embolization using the Amplatzer vascular plug. *Cardiovasc Intervent Radiol* 2006; 29:902-906.
12. Ferro C, Rossi UG, *et al.* Percutaneous transcatheter embolization of a large pulmonary arteriovenous fistula with na Amplatzer vascular plug. *Cardiovasc Intervent Radiol* 2007; 30:328-31.