

# Artigo de Revisão

## Revision Article

António Bugalho<sup>1</sup>  
Michael K Doris<sup>2</sup>  
Juerg Hamacher<sup>3</sup>  
Ralf Eberhardt<sup>4</sup>  
Felix J Herth<sup>4</sup>

### Ecoendoscopia brônquica: Aspectos práticos e aplicabilidade clínica

#### *Endobronchial ultrasound: Practical aspects and clinical applications*

Recebido para publicação/received for publication: 07.07.19  
Aceite para publicação/accepted for publication: 07.10.08

#### Resumo

A ecoendoscopia brônquica constitui, na área da broncologia, um dos maiores avanços tecnológicos dos últimos anos. Existe, no presente momento, evidência científica que confirma a sua utilidade não só no diagnóstico e estadiamento do cancro do pulmão, como também noutras patologias. É fundamental que o broncologista execute e interprete este método de imagem correctamente, de forma a otimizar o diagnóstico e o tratamento dos seus doentes. O presente artigo faculta uma revisão de cariz eminentemente prático dos dois sistemas de ecoendoscopia actualmente disponíveis, abordando, igualmente, as suas principais indicações clínicas.

**Rev Port Pneumol 2008; XIV (1): 55-88**

**Palavras-chave:** Ecoendoscopia brônquica, ecografia endoscópica, cancro do pulmão, gânglio linfático, estadiamento, punção aspirativa transbrônquica.

#### Abstract

Endobronchial ultrasound (EBUS) has become a major advance in bronchoscopy. Substantial scientific evidence has confirmed its usefulness in lung cancer diagnosis and staging, as well as in other clinical settings. It is of growing importance that endoscopists perform and interpret this imaging method accurately, in order to optimize diagnosis and treatment of their patients.

The present article provides a practical and comprehensible review of the two EBUS systems currently available and its main clinical indications.

**Rev Port Pneumol 2008; XIV (1): 55-88**

**Key-words:** Endobronchial ultrasound, endoscopic ultrasonography, lung cancer, lymph node, staging, fine needle aspiration biopsy.

<sup>1</sup> Departamento de Pneumologia, Hospital de Pulido Valente, Faculdade de Ciências Médicas, Universidade Nova de Lisboa, Portugal

<sup>2</sup> Department of Pneumology, 401 General Army Hospital, Athens, Greece

<sup>3</sup> Department of Internal Medicine V/ Pulmonary Division, University Hospitals, Homburg/Saar, Germany

<sup>4</sup> Department of Pneumology and Critical Care Medicine, Thoraxklinik, University of Heidelberg, Germany

**Correspondência:** António Bugalho  
Unidade de Técnicas Invasivas Pneumológicas  
Hospital de Pulido Valente  
Alameda das Linhas de Torres, 117, 1769-001 Lisboa, Portugal

**O desenvolvimento da ecoendoscopia brônquica criou a oportunidade de adquirir imagens e informações cruciais para além do lúmen e da mucosa da árvore traqueobrônquica**

## Introdução

O aumento da incidência e prevalência das doenças do foro respiratório a nível mundial determina um empenho suplementar na sua prevenção, diagnóstico e tratamento. A broncoscopia e as suas técnicas acessórias ocupam um lugar de destaque no diagnóstico de inúmeras patologias, com particular relevo para o cancro do pulmão. Uma das restrições deste método consiste no facto de somente uma área limitada das vias aéreas poder ser visualizada de forma directa, fazendo com que informações potencialmente importantes para o diagnóstico e/ou estadiamento da neoplasia do pulmão não se encontrem acessíveis. O desenvolvimento da ecoendoscopia brônquica, *endobronchial ultrasound* (EBUS) na literatura anglo-saxónica, criou a oportunidade de adquirir imagens e informações cruciais para além do lúmen e mucosa da árvore traqueobrônquica, permitindo a avaliação de estruturas extraluminais – intramurais, paratraqueais, parabrônquicas e mediastínicas – com melhor detalhe comparativamente a outros métodos de imagem, nomeadamente à tomografia computadorizada (TC) convencional. Representa um dos avanços tecnológicos e técnicos mais importantes na área da broncologia nos últimos anos, e existe evidência científica substancial que confirma a sua eficácia em várias situações clínicas. Para além de providenciar informações da parede das vias aéreas e estruturas circundantes, possibilita a obtenção de amostras histológicas de lesões pulmonares centrais ou periféricas sob controlo ecográfico, com potencial para melhorar a rentabilidade diagnóstica e otimizar o tratamento do doente. O presente trabalho tem como objectivo providenciar uma revisão estruturada desta técnica. Para além de uma abordagem inicial à tecnologia e material envolvido, são focadas as características práticas da ecoendosco-

## Introduction

There is a worldwide increase in incidence and prevalence of respiratory diseases. This increase requires a supplemental effort in its prevention, diagnosis and treatment. Bronchoscopy has become the mainstay of many diagnoses, especially of bronchial cancer. Unfortunately, only a limited visible area within the airways can be reached and relevant information for lung cancer diagnosis and/or staging thus cannot be directly assessed. A window of opportunity was opened with endobronchial ultrasound (EBUS) since it permits the acquisition of images, and crucial information, beyond the lumen and mucosa of the tracheobronchial tree, as well as to access extraluminal structures – intramural, paratracheal, parabrônchial and mediastinal – with increased detail compared to other imaging methods, namely conventional computed tomography (CT) scan. It represents one of the most important advances in bronchoscopy in recent years and there is substantial scientific evidence that confirms its usefulness in a variety of clinical settings.

Apart from providing structural information about the airway wall and surrounding structures, central and peripheral lung histological specimens can be obtained under sonographic guidance improving diagnostic and patient management.

The present review attempts to offer a comprehensive guide to this technique. The main goals are to provide a practical approach to endobronchial ultrasound technology, describe EBUS role in lung cancer diagnosis and staging as well as to present an insight to other relevant clinical indications.

pia brônquica e é apresentado o seu papel no diagnóstico e estadiamento do cancro do pulmão, bem como a sua utilidade na avaliação e tratamento de outras patologias.

### **Desenvolvimento da ecoendoscopia brônquica**

A aplicação médica dos ultra-sons foi reconhecida precocemente e tornou-se um método de imagem seguro e eficaz na avaliação de inúmeras condições clínicas e na condução de manobras terapêuticas. Podem ser gerados por um cristal piezoeléctrico que vibra quando comprimido e descomprimido por uma corrente eléctrica alternante e que age, igualmente, como receptor das ondas de som reflectidas. As imagens são adquiridas por emissão de um pulso que é resultante dos ecos reflectidos pela interface entre duas estruturas tecidulares com diferentes impedâncias.

A ecoendoscopia é, tal como o nome sugere, uma técnica de imagem que alia as características da endoscopia às vantagens da ecografia. O seu desenvolvimento ocorreu no início da década de 80 com o intuito de melhorar a imagem ultra-sonográfica do pâncreas. As potencialidades deste método ditaram que fosse rapidamente expandido ao tracto gastrintestinal superior e inferior, sistema hepatobiliar e porta com aplicações no diagnóstico e estadiamento do cancro do esófago, estômago, pâncreas e sistema biliar. No entanto, os instrumentos concebidos não podiam ser utilizados nas vias aéreas devido ao seu calibre.

A necessidade da ecoendoscopia brônquica proveio de um importante problema de saúde pública e principal causa de mortalidade por cancro – o cancro do pulmão. A conduta inicial para diagnóstico e estadiamento desta neoplasia centra-se fundamentalmente na realização de

### **Development of EBUS**

The medical application of ultrasound (US) was promptly recognized and it became a reliable and efficient imaging method to evaluate a wide range of clinical conditions and guide therapeutic procedures. A piezoelectric crystal, that vibrates when compressed and decompressed by an alternating electric current, can generate US. The same crystal can act as a receiver of reflected sound waves. The US imaging is achieved by emitting a pulse, which is, to some extent, reflected from a boundary between two tissue structures with different impedances.

Endoscopic ultrasound (EUS) is an imaging technique that combines features of endoscopy and ultrasonography. It was developed in the 80s to improve ultrasonographic imaging of the pancreas but its use was quickly expanded to upper and lower gastrointestinal tracts, hepatobiliary and portal systems, with a major application in the diagnosis and staging of esophageal, gastric and pancreaticobiliary cancer. EUS could not be used inside the tracheobronchial tree because of its calibre.

The requisite for EBUS came from an important health care problem and a leading cause of death for malignant diseases worldwide – lung cancer. Initially, the routine procedure for diagnose and staging relied on chest CT and conventional bronchoscopy. Both methods have some drawbacks: CT scan has limited ability to accurately image the tracheobronchial wall as well as is an inaccurate predictor of mediastinal involvement and processes outside the airway lumen can only be assessed by indirect bronchosco-

---

***A ecoendoscopia é uma técnica de imagem que alia as características da endoscopia às vantagens da ecografia***

**A primeira descrição da aplicação ecográfica endobrônquica foi efectuada por Hurter e Hanrath, em 1990**

TC do tórax e broncoscopia convencional, embora ambas possuam limitações: a TC de tórax não tem uma elevada sensibilidade para a avaliação de alterações da parede traqueobrônquica ou de envolvimento mediastínico e na broncoscopia as alterações fora do lúmen das vias aéreas podem ser estimadas unicamente com base em sinais indirectos. A primeira descrição da aplicação ecográfica endobrônquica foi efectuada na Alemanha, por Hurter e Hanrath, em 1990<sup>1,2</sup>. Foi imediatamente reconhecido o seu potencial no cancro do pulmão, mas alguns problemas técnicos ditaram o atraso na exequibilidade do método. As ondas de ultra-som não se propagam facilmente em meio gasoso, pelo que o ar presente nas vias aéreas e parênquima pulmonar actua como barreira, sendo esta complicação resolvida pela colocação de um pequeno balão preenchido com uma solução aquosa que pode ser rapidamente expandido ou contraído de forma a assegurar uma ventilação adequada. Para além disso, o tamanho do canal de trabalho dos broncoscópios convencionais foi inicialmente uma limitação importante que motivou o desenvolvimento de sondas cada vez mais pequenas e de um broncoscópio com um transdutor ultra-sónico incorporado na sua ponta. A resolução destas dificuldades permitiu explorar as potencialidades da ecoendoscopia brônquica, visualizando em detalhe a parede das vias aéreas; identificando estruturas anatómicas, patológicas e as suas relações; guiando procedimentos diagnósticos e terapêuticos, entre outras.

### **O equipamento e a técnica**

Estão actualmente disponíveis no mercado dois sistemas: a mini-sonda e o ecoendoscópio dedicado à realização de punções aspirativas transbrônquicas (broncoscópio EBUS-TBNA) (Fig. 1).

py signs. The first description of endobronchial application of ultrasound was done by Hurter and Hanrath in 1990<sup>1,2</sup>, in Germany. Its potential was promptly recognized in lung cancer however, some technical problems dictated that the feasibility of endobronchial ultrasound was delayed. US waves do not propagate easily in gaseous media, consequently the presence of air in the airways and lung parenchyma can act as a barrier. The interposition of a balloon catheter filled with a saline-water solution that can be rapidly expandable and retractable in order to ensure and maintain proper ventilation of the airways solved this setback. In addition, the small size of the bronchoscopic working channel was an important limitation that drove the development of smaller probes and a bronchoscope with an incorporated ultrasound tip. The resolution of these difficulties made it clear that EBUS permitted the visualization of the airway layers with detail; the identification of extraluminal anatomic and pathologic structures and their relationships; guiding diagnostic and therapeutic procedures, among others indications.

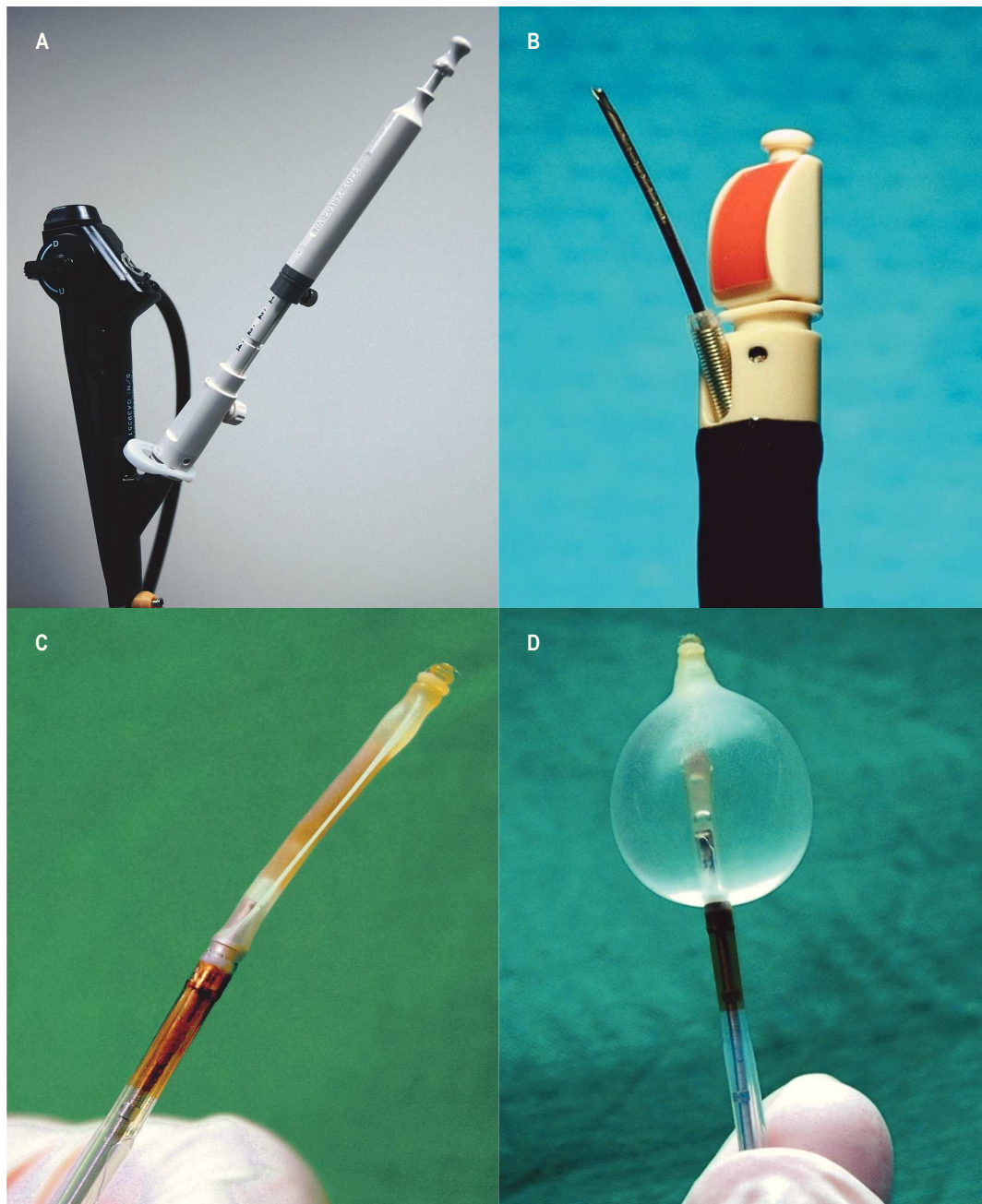
### **The equipment and the technique**

Two different systems are currently available: the miniprobe and the transbronchial needle aspiration-endobronchial ultrasound endoscope (EBUS-TBNA) (Fig. 1).

#### **Miniprobe**

Miniaturized ultrasound catheter probes, usually called miniprobes or radial probes, are commercially available since 1999. They





**Fig. 1** – Sistemas de ecoendoscopia brônquica. **A)** Broncoscópio EBUS-TBNA com agulha de punção aspirativa transbrônquica; **B)** Ponta do broncoscópio EBUS-TBNA com transdutor sectorial de 7,5MHz e agulha de 22G com mandril interno; **C)** Sonda radial; **D)** Sonda radial com balão insuflado com soro fisiológico.

**Fig. 1** – EBUS systems. **A)** EBUS-TBNA bronchoscope with dedicated transbronchial needle **B)** Tip of EBUS-TBNA bronchoscope with sectorial 7,5MHz transducer and 22G needle with internal sheath **C)** Miniaturized radial probe **D)** Radial probe with water-filled balloon.

### Mini-sonda

A sonda ecográfica miniaturizada, normalmente designada de mini-sonda ou sonda radial, encontra-se comercializada desde 1999. Pode ser inserida através de um canal de trabalho  $\geq 2,6$  mm, o que possibilita a sua utilização num broncoscópio flexível *standard*. A ponta desta sonda encontra-se no interior de um balão e contém um cristal piezoeléctrico com capacidade rotativa de  $360^\circ$ , alcançando uma resolução inferior a 1 mm e uma capacidade de penetração de 4 a 5 cm, perante uma frequência convencional de 20MHz.

A mini-sonda é um instrumento versátil que pode ser aplicado na via aérea central e/ou periférica e em procedimentos diagnósticos e terapêuticos. Nas vias aéreas centrais, o balão desta sonda deve ser sempre que possível insuflado no seu diâmetro máximo, ou seja, aproximadamente 15 a 20 mm. Quando tal ocorre, o brônquio principal, o brônquio intermediário e os brônquios lobares podem ser completamente ocluídos, obtendo-se uma imagem de  $360^\circ$ , perpendicular ao eixo da sonda, com produções de cortes seccionais da árvore traqueobrônquica e das estruturas adjacentes. Um doente colaborante consegue tolerar um balão parcialmente insuflado por um breve período de tempo e durante uma anestesia geral, com uma boa oxigenação prévia; o balão pode ser totalmente insuflado a nível traqueal por um período máximo de 3 minutos. Se o sistema de mini-sonda é utilizado sem balão, se o mesmo não pode ser completamente preenchido ou se o lúmen das vias aéreas não é completamente obstruído, a imagem ultra-sonográfica representa uma visão sectorial limitada, relacionada com o deficiente contacto com a parede traqueobrônquica, com aparecimento de artefactos ecográficos. Nestas situações, a orientação e a interpretação das imagens é consideravel-

can be inserted through a working channel  $\geq 2,6$ mm allowing its use in a standard flexible bronchoscope. The tip of the probe contains a  $360^\circ$  rotating piezoelectric crystal inside a water-filled balloon, permitting a resolution inferior to 1mm and a depth of penetration of 4-5cm with a standard frequency of 20MHz.

This probe is a versatile instrument that can be useful in central and/or peripheral airway and in diagnostic and therapeutic procedures. If assessing central airways with the miniaturize probe the balloon tip should always be inflated, the maximum diameter of the inflated balloon being approximately 15-20 mm. When this occur the main bronchus, truncus intermedius and lobar bronchi are fully obstructed obtaining a  $360^\circ$  image, perpendicular to the end of the probe, that creates cross-sectional images of the tracheobronchial wall and adjacent structures. A collaborative patient can tolerate a partially inflated balloon for a brief period. Under general anaesthesia, with good pre-oxygenation, the balloon can be fully inflated up to 3 minutes. The use of the miniprobe system without a balloon-tipped catheter or if the balloon cannot be entirely inflated, or the airway lumen is not fully blocked generates a sonographic image that only represents a limited sectorial view related to sparse points of contact of the balloon with the tracheobronchial wall and ultrasound artifacts are created. Orientation and interpretation of these images can be much more difficult but experienced hands can solve it. One has to note the exact location of the target lesion, its relation to the tracheobronchial tree and punctur-

mente difícil, mas tal obstáculo pode ser progressivamente solucionado com a aquisição de experiência. A localização exacta da lesão-alvo, a sua relação com as estruturas anatómicas e a posição exacta de punção devem ser identificadas. A mini-sonda é posteriormente removida do canal do broncoscópico e as amostras de tecido são recolhidas. No que concerne ao estadiamento do mediastino, o broncoscópico dedicado a estas punções aspirativas possui uma clara vantagem sobre a sonda radial, dado que permite a punção sob controlo visual directo. Quando as vias aéreas periféricas e o parênquima pulmonar são avaliados com a mini-sonda, normalmente, não existe necessidade de insuflar o balão porque ocorre contacto fácil com as estruturas distais, de menor calibre. Com base nos achados radiológicos prévios, a sonda radial pode ser sistematicamente inserida em diferentes brônquios segmentares e subsegmentares até que ocorra visualização directa da lesão. Após identificação da anterior, a mini-sonda é removida do canal do broncoscópico e a pinça de biópsia ou escovado é introduzida no local previamente seleccionado, com obtenção de material histológico. Na avaliação das lesões periféricas, existem outras técnicas que combinam a utilização da mini-sonda com um revestimento por um cateter-guia ou com a fluoroscopia. No primeiro caso, é efectuada a remoção da mini-sonda, deixando o cateter no local da lesão, actuando este como uma extensão do canal de trabalho por onde são realizadas as técnicas acessórias. No segundo caso, a lesão é inicialmente documentada com a sonda radial e a posição precisa desta última é determinada por fluoroscopia. Subsequentemente, a pinça bióptica é avançada para a posição precedente, sob controlo radiológico. Estes métodos têm o potencial de aumentar a rentabilidade da técnica porque possibilitam a condução de pinça/agulha para o local

ing point. The probe is then removed from the working channel and samples are collected. Regarding staging of mediastinal lymph nodes EBUS-TBNA scope has a clear advantage over the miniprobe since it permits puncture under visual control.

When assessing peripheral airways and lung parenchyma with the miniaturized probe there is usually no requirement to inflate the balloon because there is good contact with smaller distal airway structures. Based on previous radiographic findings of a peripheral lesion one can systematically negotiate the miniprobe into the different bronchi until it achieves direct visualization of the lesion. After identification, the probe is removed from the bronchoscope biopsy channel and the biopsy forceps or brushing is introduced into the subsegmental bronchus of interest and histopathology specimens are obtained. In some cases there is an advantage of combining the miniature probe with a guide-sheath or fluoroscopy to assess peripheral lesions. In the first case, the probe is withdrawn and the guide-sheath is left in place, acting as an extended working channel through which different tools can be inserted. In the second case, the lesion is first documented with the radial probe and its precise location assessed by fluoroscopy. Subsequently the biopsy forceps is advanced to the exact preceding position under fluoroscopic control. In both situations, by guiding the forceps to within rather than adjacent to the lesion avoids bypassing the target and yield is improved.

This radial probe should be handled gently according to manufacturer indica-

---

***A localização exacta da lesão-alvo, a sua relação com as estruturas anatómicas e a posição exacta de punção devem ser identificadas***

da lesão com exactidão, evitando seleccionar locais adjacentes ou ultrapassá-la.

A sonda radial deve ser sempre manipulada cuidadosamente cumprindo as indicações do fabricante. Uma excessiva rotação, angulação ou compressão da ponta podem danificá-la, diminuindo o número de procedimentos, que se encontra estimado em 50 a 100. De igual forma, a passagem do cristal piezoeléctrico em rotação pelo canal do broncoscópio pode provocar o seu mau funcionamento. A mini-sonda deve ainda ser revestida com um cateter de plástico descartável que não só a estabiliza, possibilitando um melhor controlo pelo operador, como também previne a contaminação infecciosa.

### **Broncoscópio EBUS-TBNA**

O broncoscópio EBUS-TBNA está disponível desde 2004. Revelou-se um instrumento valioso no estadiamento do cancro do pulmão, mantendo-se a sua indicação mais comum. Permite realizar punções aspirativas ou mesmo biópsias transbrônquicas sob controlo directo em tempo real. O seu diâmetro exterior é de 6,2 mm com um canal de trabalho de 2 mm. Na ponta encontra-se acoplado um transdutor sectorial convexo de 10 mm de comprimento e 6,9 mm de diâmetro, com uma frequência ultrasónica de 7,5MHz, que faculta a obtenção de uma imagem paralela à inserção do aparelho, com uma profundidade de penetração de 2 a 5 cm. A imagem, em forma de cone, refere-se à parede traqueal ou brônquica e às estruturas mediastínicas, podendo ser adquirida por contacto directo do transdutor ou pela colocação de um balão descartável à volta da sua ponta, que pode ser insuflado com soro fisiológico, de forma a obter um melhor interface com a parede brônquica. O facto de o ângulo de visão ser de 50° e paralelo ao eixo longitudinal do broncoscópio proporciona a monitorização

tions. Excessive rotations, angulations and tip compression can damage it and diminish its normal life expectancy (50-100 procedures). One should always avoid maintaining an active transducer rotation inside the bronchoscope channel, since it can cause malfunction. Finally, the miniprobe must be sheathed with a disposable plastic catheter to prevent infectious contamination and provide better control.

### **EBUS-TBNA scope**

A dedicated EBUS-TBNA bronchoscope is available since 2004. It turned out to be a very valid tool for lung cancer staging which remains the most common indication. It has the ability to perform real-time transbronchial needle aspiration or biopsies. The outer diameter of the bronchoscope is 6,2mm with a working channel of 2mm. Its tip has a built-in convex transducer of 10mm length, 6,9mm diameter and an ultrasonic frequency of 7,5MHz that scans parallel to the insertion direction of the bronchoscope with a penetration depth of 2-5cm. A pie-shaped image of the tracheal or bronchial wall and mediastinal structures can be obtained by direct contact of the probe or by attaching a filled-water balloon around its tip and inflating it with water to provided better interface with the bronchial wall. The scanning direction is parallel to the longitudinal axis of the bronchoscope with a search angle of 50°, which enables complete sonographic monitoring of the needle during puncture.

EBUS-TBNA can be performed in conscious patients under local anaesthesia but it is sometimes preferable that the proce-



ecográfica da totalidade do comprimento da agulha durante a punção.

O broncoscópico EBUS-TBNA pode ser utilizado em doentes sob anestesia naso-oro-faríngea, mas é aconselhável que o procedimento ocorra sob sedação ou anestesia geral. As duas últimas opções permitem uma melhor tolerância do doente e um maior controlo do exame pelo endoscopista – menos tosse e movimentos na aquisição das imagens e punção – durante os 15 a 30 minutos de tempo médio do exame.

Este broncoscópico deve ser preferencialmente introduzido por via oral (com ou sem a utilização de tubo endotraqueal), uma vez que esta via minimiza danos no transdutor ecográfico. Contrariamente à broncoscopia convencional, é promovido o contacto directo da ponta do broncoscópico com a parede da traqueia ou brônquio.

Após a identificação dos gânglios patológicos e das estruturas circundantes, o broncoscópico EBUS-TBNA é colocado na posição mais apropriada e uma agulha de 22G com 40 mm de comprimento, especialmente concebida, é introduzida pelo canal de trabalho na sua posição retraída. Quando a ponta distal do cateter plástico que reveste a agulha de punção se encontra no campo de visão (canto superior direito, aproximadamente a 20°), o sistema é fixo de forma segura. A posição correcta desta ponta é fundamental porque se se encontra no interior do canal do broncoscópico existe uma elevada probabilidade de danificar o instrumento e, se está demasiado exteriorizada, perde-se o contacto com a parede traqueobrônquica durante a punção.

A aspiração transbrônquica é posteriormente executada de forma convencional. A agulha é impulsionada através da parede para o tecido parabrônquico ou paratraqueal com um movimento rápido e seguro, evitando os

sure takes place under conscious sedation or general anaesthesia. The former two allow a better tolerance and control – less cough and movement through image collection and puncture – during the typical duration of the procedure that ranges between 15 to 30 minutes.

The bronchoscope should be inserted by the oral route (with or without the use of an endotracheal tube), since it minimizes transducer damage. Contrary to conventional bronchoscopy direct transducer contact with the wall of the trachea or bronchus is promoted.

After identifying increased lymph nodes and surrounding structures, the bronchoscope is placed in the correct position and a dedicated 22G 40mm needle is introduced through the working channel in a retracted position. When the plastic tip is in the field of view (superior right corner, approximately at 20°), the system is firmly secured. The correct position of this tip is fundamental because if it is inside the working channel there is a high probability of damaging the bronchoscope and if it is too exteriorized the contact with the tracheobronchial wall may be lost during puncture.

Subsequent TBNA is done in a conventional way. The needle is advanced through the wall into the parabrônchial or paratracheal tissue with a quick and firm jab. Due to the convex shape of the needle during the puncture process the entire needle is visualized in the sector-shaped field. Once the needle is inside the lesion the inner sheath is removed – thus avoiding this way specimen contamination – and suction can be applied with a 20ml syringe at the proximal end of the system. The needle is moved back and forth

---

**O broncoscópico EBUS-TBNA pode ser utilizado em doentes sob anestesia naso-oro-faríngea, mas é aconselhável que o procedimento ocorra sob sedação ou anestesia geral**

anéis cartilagíneos. Devido à configuração convexa da agulha, toda a sua extensão pode ser visualizada durante o processo de punção no campo coberto pelo transdutor sectorial. Quando a agulha está no interior da lesão-alvo, o mandril interno é removido, evitando contaminação da amostra, e é aplicada sucção na extremidade proximal com uma seringa de 20 ml. A agulha é impelida repetidamente para diante e para trás cerca de 4 a 8 vezes (existe a possibilidade de aplicar um “travão” incorporado no sistema, que limita a profundidade de penetração). A sucção é então interrompida, antes de retirar a agulha da lesão, e o material recolhido expelido para lâminas. Por vezes, devido ao calibre da agulha, obtém-se tecido para análise histológica, podendo tal ser alcançado através da reintrodução lenta do mandril interno que, simultaneamente, elimina potenciais coágulos passíveis de diminuir o sucesso de punções posteriores.

As imagens captadas são processadas por consolas desenvolvidas para o efeito ou por conexão a outro equipamento compatível, sendo visualizadas concomitantemente com a imagem broncoscópica convencional. Podem ser fixas no visor e o tamanho e localização das lesões medido em duas dimensões por cursores cuidadosamente posicionados. O modo Doppler está incorporado, distinguindo as estruturas vasculares por avaliação da presença de fluxo sanguíneo.

### Interpretação ecográfica

O sucesso da ecoendoscopia brônquica está intimamente relacionado com a experiência do executante. O conhecimento das estruturas mediastínicas e a sua relação anatómica com as vias aéreas é fundamental.

within the lesion approximately 4-8 times and then is withdrawn (one can apply a built-in “break” that limits penetration depth). At this time suction is stopped and the collected material is smeared into glass slides. The internal diameter of this needle sometimes allows sampling a core of tissue for histological examination and the inner sheath of the needle can be gently inserted to promote sample collection and remove potential blood clots that can diminish the success of future punctures.

US images are processed either by a dedicated ultrasound scanner or through connection to other compatible sonographic equipment and are visualized along with the conventional bronchoscopic image. Just as with any other US equipment, images can be frozen and size of the lesion measured in two dimensions by careful placement of cursors. A colour Doppler imaging mode can be used to show the presence of blood flow to discriminate vascular structures.

### Sonographic findings

Successful use of EBUS is linked to operator experience and knowledge of the anatomic relations of the airways and mediastinal structures.

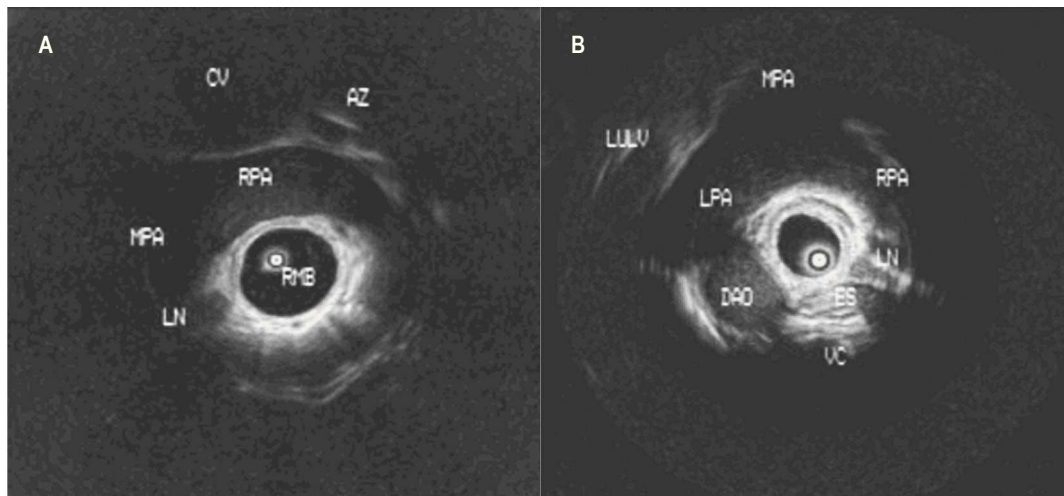
### Miniprobe

After the US instrument establishes contact with the tracheobronchial tree an image is obtained and is advisable to look for familiar endobronchial (ex: carina) and extraluminal landmarks (ex: esophagus, pulmonary artery, aortic arch) (Fig. 2).

The miniprobe image should be rotated and adjusted accordingly to the anatomic orientation in order to equal the endoscop-

---

**O sucesso da ecoendoscopia brônquica está intimamente relacionado com a experiência do executante**



**Fig. 2** – Anatomia ecográfica ao nível do brônquio principal direito (A) e brônquio principal esquerdo (B). AZ – veia ázigos; CV – veia cava; DAO – aorta descendente; ES – esôfago; LN – gânglio linfático; LPA – artéria pulmonar esquerda; LULV – veia lobar superior esquerda; MPA – artéria pulmonar principal; RMB – brônquio principal direito; RPA – artéria pulmonar direita; VC – coluna vertebral.

**Fig. 2** – Sonographic anatomy at the level of the right main bronchus (A) and left main bronchus (B). AZ – azygos vein; CV – cava vein; DAO – descending aorta; ES – esophagus; LN – lymph node; LPA – left pulmonary artery; LULV – left upper lobe vein; MPA – main pulmonary artery; RMB – right main bronchus; RPA – right pulmonary artery; VC – vertebral column.

### Mini-sonda

Após contacto da sonda com a árvore traqueobrônquica, é aconselhável procurar pontos habituais de referência endoluminal (por exemplo, a carina) e extraluminal (por exemplo, o esôfago, artéria pulmonar ou arco aórtico) (Fig. 2).

A imagem da mini-sonda deve ser rodada e ajustada na consola de acordo com a orientação anatômica, de forma a proporcionar uma visão semelhante à endoscópica e simplificar a identificação das estruturas. A existência de bolha de ar no interior do balão com soro fisiológico gera um artefacto em forma de cone que, antes da sua remoção, pode actuar como ponto de referência (a imagem deve ser rodada até que este se posicione de forma semelhante ao verificado pela imagem broncoscópica convencio-

ic view and simplify the identification of structures. The presence of an air bubble inside the miniprobe water-filled balloon generates a cone-shaped artifact that, before removal, can also act as a reference point (image should be rotated until this artifact is positioned at the same degree as displayed by the simultaneous bronchoscopic image). When the radial probe is inside the distal trachea and the balloon is filled, the surrounding structures are the aortic arch to the left, the azygos vein to the right and the esophagus dorsally – recognized by its peristaltic movements and air-line. Once in the right main bronchus, the main pulmonary artery is placed ventrally (left side) as well as the right pulmonary artery (to the right side), the superior vena cava and the azygos vein (above the

nal). Quando a sonda radial se localiza na porção distal da traqueia e o balão se encontra repleto, as estruturas circundantes são o arco aórtico à esquerda, a veia ázigos à direita e o esófago posteriormente – reconhecido pelos movimentos peristálticos e fina linha de ar. Uma vez no brônquio principal direito, visualizam-se na sua porção superior o tronco da artéria pulmonar (do lado esquerdo da imagem ecográfica), a artéria pulmonar direita (do lado direito da imagem), a veia cava superior e a veia ázigos (acima do ramo direito da artéria pulmonar). A progressão para o brônquio intermediário permite reconhecer a artéria pulmonar (ventralmente na imagem ecográfica), a veia pulmonar (acima da artéria pulmonar) e a pleura mediastínica (dorsalmente). No brônquio lobar médio, a sonda miniaturizada identifica o segmento externo do lobo médio e o lobo inferior direito nas posições direita e inferior, respectivamente, sendo a artéria pulmonar exibida ventralmente e a veia pulmonar e a aurícula direita do lado esquerdo da imagem ultrassonográfica. No brônquio principal esquerdo, as estruturas proximais são a aorta, o tronco comum e os ramos esquerdo e direito da artéria pulmonar (ventralmente), o esófago e a coluna vertebral (ambos dorsalmente). A aurícula esquerda e a válvula mitral podem, nalguns casos, ser observadas na extremidade distal do brônquio principal esquerdo (lado direito da imagem ecográfica). As estruturas vasculares descritas são reconhecidas como relativamente hipocogénicas. As artérias são identificadas pelas suas pulsações ecográficas síncronas com a oximetria de pulso e as veias encontram-se sem pulsações, excepto se estas forem transmitidas a partir de estruturas vasculares ou cardíacas adjacentes.

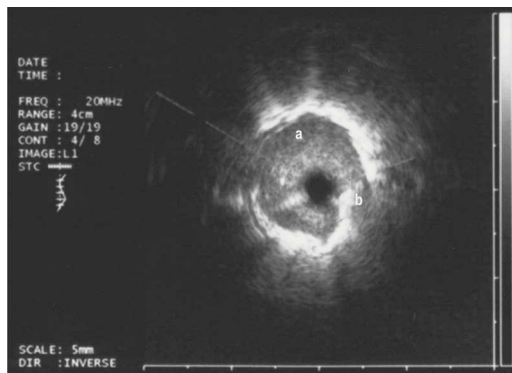
right pulmonary artery). Progression to the bronchus intermedius permits the visualization of the pulmonary artery ventrally, the pulmonary vein above the pulmonary artery and the mediastinal pleura dorsally. Inside the middle lobe bronchus the miniature probe can identify the lateral segment of the middle lobe and the right lower lobe, to the right and inferior position respectively. The pulmonary artery is displayed ventrally, the pulmonary vein and the right atrium are placed to the left side. In the left main bronchus proximal structures are the aorta, the pulmonary trunk and the left and right main pulmonary arteries ventrally, the esophagus and vertebral column dorsally. The left atrium and mitral valve may be observed at the distal end of the left main bronchus (right side of the ultrasonographic image). The described vascular structures are recognized as fairly hypoechoic structures. Arteries are identified from their real-time ultrasonography pulsations synchronous with arterial pulse oximetry and veins are free of pulsations, unless, these are transmitted from adjacent vascular or cardiac structures.

In the peripheral lung, in contrast to the whitish image of air-containing lung tissue often described as a “snow-storm like”. Solid lesions appear hypoechoic and homogeneous and usually they are well differentiated against normal tissue by a bright border (Fig 3).

The radial probe system also provides images of the layers underlying the respiratory epithelium and mucosa. The sonographic configuration of the trachea and main bronchi is described as a 3 to 7 echo layer structure<sup>1,3-4,5,6,7,8</sup> (Table I). The best relationship between ultrasonography images



Na avaliação da periferia do pulmão pela mini-sonda, surge uma imagem esbranquiçada correspondente a tecido pulmonar arejado, frequentemente designada como “tempestade de neve”. Em contraste, as lesões sólidas são hipocogénicas e homogéneas, bem diferenciadas, relativamente ao tecido pulmonar normal, por uma margem brilhante (Fig. 3). O sistema radial também providencia imagens das diferentes camadas da parede traqueobrônquica. A configuração ecográfica da traqueia e dos brônquios principais é descrita como uma estrutura constituída por 3 a 7 estratos distintos<sup>1,3-4,5,6,7,8</sup> (Quadro I). A melhor relação entre as imagens ecográficas e a histologia foi obtida através da colocação de agulhas de 23 e 29G em tecido pulmonar ressecado, descrevendo-se cinco camadas na porção cartilaginosa da traqueia e brônquios extrapulmonares e três na *pars membranacea* traqueal<sup>3</sup>. Duas camadas adicionais foram relatadas subsequentemente e podem não ser facilmente reconhecidas se as condições ecográficas não forem favoráveis<sup>5,6</sup>. A alteração deste padrão normal é sugestiva de infiltração tumoral, embora, menos frequentemente, possa corres-



**Fig. 3** – Nódulo pulmonar com 3 cm de maior diâmetro ao nível do brônquio lobar superior direito (CPNPC) visualizado como estrutura hipocogénica circunferencial de contorno lobulado correspondente a tecido neoplásico (a) rodeado por margem hiperecogénica, relativa a artefacto de reverberação criado pela transição com o tecido pulmonar normal (b).

**Fig. 3** – Pulmonary nodule with 3 cm major diameter at right upper lobe bronchus (NSCLC) visualized as hypoechoic circumferential lobulated structure corresponding to neoplastic tissue (a) surrounded by a bright marginal eco, related to reverberation artifact created by interface with normal lung tissue (b).

**A configuração ecográfica da traqueia e dos brônquios principais é descrita como uma estrutura constituída por 3 a 7 estratos distintos**

and histopathological structures was obtained by placing 23 and 29G needles into the different layers of resected specimens describing five layers in the cartilaginous

**Quadro I**

Camadas ecográficas da parede traqueobrônquica			
	Camada	Eco	Achado
<b>Árvore traqueobrônquica</b>	1 <sup>a</sup>	Hiperecogénica	Eco marginal (balão e mucosa)
	2 <sup>a</sup>	Hipoecogénica	Submucosa (brônquios intrapulmonares) ou músculo liso da submucosa (brônquios extrapulmonares e traqueia)
	3 <sup>a</sup>	Hiperecogénica	Margem interna da cartilagem
	4 <sup>a</sup>	Hipoecogénica	Cartilagem
	5 <sup>a</sup>	Hiperecogénica	Margem externa da cartilagem
	6 <sup>a</sup>	Hipoecogénica	Tecido conjuntivo laxo de suporte
	7 <sup>a</sup>	Hiperecogénica	Adventícia
<b>Pars membranacea</b>	1 <sup>a</sup>	Hiperecogénica	Eco marginal (balão e mucosa)
	2 <sup>a</sup>	Hipoecogénica	Tecido muscular liso
	3 <sup>a</sup>	Hiperecogénica	Adventícia

Table I

Sonographic layers of the tracheobronchial wall			
	Layer	Echo	Finding
Tracheobronchial tree	1 <sup>st</sup>	Hyperechoid	Marginal echo (balloon and mucosa)
	2 <sup>nd</sup>	Hypoechoid	Submucosa (intrapulmonary bronchi) or submucosal smooth muscle (extrapulmonary bronchi and trachea)
	3 <sup>rd</sup>	Hyperechoid	Inner margin of the cartilage (endochondrium)
	4 <sup>th</sup>	Hypoechoid	Cartilage
	5 <sup>th</sup>	Hyperechoid	Outer margin of the cartilage (perichondrium)
	6 <sup>th</sup>	Hypoechoid	Supporting loose connective tissue
	7 <sup>th</sup>	Hyperechoid	Adventitia
Pars membranacea	1 <sup>st</sup>	Hyperechoid	Marginal echo (balloon and mucosa)
	2 <sup>nd</sup>	Hypoechoid	Smooth muscle
	3 <sup>rd</sup>	Hyperechoid	Adventitia

ponder a uma alteração inflamatória. Os processos malignos são identificados como áreas hipocogénicas, e perante invasão tumoral a descontinuidade da cartilagem é facilmente perceptível (Fig. 4). A correcta compreensão desta estrutura laminar é necessária para determinar a profundidade e extensão tumorais.

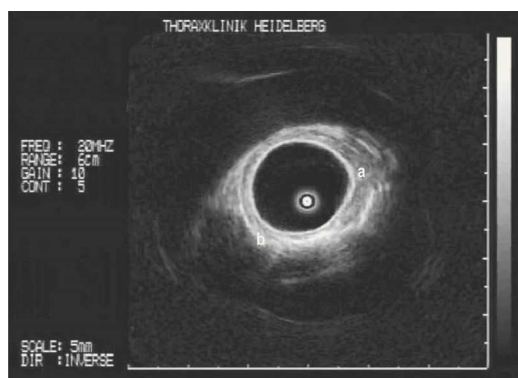


Fig. 4 – Infiltração neoplásica ao nível do brônquio lobar inferior direito. Pode discriminar-se a área de tumor (a) constituído por área hipocogénica que ultrapassa a cartilagem e destrói a estrutura laminar normal da parede brônquica (b).

Fig. 4 – Tumor disruption of the normal multilayer structure of the bronchial wall in the right lower lobe. One can discriminate a hypoechoic structure corresponding to the tumor (a) from the normal multilayer bronchial wall pattern (b).

portion of the trachea and extrapulmonary bronchi and visualizing three layers in the membranous portion of the trachea<sup>3</sup>. Two additional outer layers were reported and might not be decipherable under suboptimal ultrasound conditions<sup>5,6</sup>. Disruption of this normal multilayer pattern is commonly an indication of tumor infiltration but can also be part of an inflammatory process. Malignant tissues are imaged as hypoechoic areas and when tumor infiltration occurs invasion of the cartilage layer can plainly be perceived (Fig. 4). A correct understanding of this laminar structure is necessary to perform an accurate determination of the depth of tumor invasion.

### EBUS-TBNA scope

EBUS-TBNA scope can precisely detect mediastinal and hilar lymph nodes as small as three millimetres. Lymph nodes contralateral to the main lesion should be sampled first, followed by subcarinal and ultimately ipsilateral lymph nodes. Even with this system, the endoscopist has to keep in mind that tracheobronchial anatomical landmarks

### Broncoscópico EBUS-TBNA

Nódulos mediastínicos e hilares com dimensões superiores a 3 mm podem ser detectados com precisão pelo sistema EBUS-TBNA. Os gânglios linfáticos contralaterais à lesão principal devem ser acedidos em primeiro lugar, seguidos pelos subcarinais e pelos ipsilaterais, por último. Tal facto obriga a que, mesmo com a utilização da ecoendoscopia brônquica, o executante deva recordar-se de que os marcos anatómicos da árvore traqueobrônquica são essenciais de forma a evitar um estadiamento ganglionar incorrecto.

Os gânglios 2L e 2R (paratraqueais superiores esquerdos e direitos), 4L e 4R (paratraqueais inferiores esquerdos e direitos), 7 (subcarinais), 10 (hilares) e 11 (interlobares) são os mais frequentemente acessíveis por este método (Fig. 5). Em alguns casos, podem ser avaliados os gânglios linfáticos correspondentes às posições 1 (mediastínicos superiores), 3 (pré-vasculares e retrotraqueais) e 12 (lobares), de acordo com a classificação internacional, estabelecida por Mountain e Dressler, para estadiamento N no cancro do pulmão. Uma das limitações desta técnica consiste na dificuldade ou incapacidade em obter imagem e aceder às estações 5, 6, 8 e 9 (subaórtica, paraaórtica, paraesofágica e ligamento pulmonar).

O broncoscópico EBUS-TBNA é particularmente útil na avaliação de gânglios onde não existem marcas endobrônquicas características (por exemplo, 2R). Tem igualmente valor na estação 4 ao nível da traqueia distal, pois previne a punção do arco da ázigos, à direita, e da aorta ou da artéria pulmonar, à esquerda. Os gânglios linfáticos subcarinais podem ser facilmente punccionados de ambos os lados da carina numa

are essential to avoid inaccuracy in lymph node staging.

Lymph nodes stations 2L and 2R (left and right upper paratracheal), 4L and 4R (lower paratracheal), 7 (subcarinal), 10 (hilar) and 11 (interlobar) are the most commonly accessible (Fig. 5). Nevertheless, this technique can, in some cases, assess station 1 (high mediastinal), 3 (pre-vascular and retrotracheal) and 12 (lobar) according to the well known international Mountain and Dressler classification of regional nodal stations for lung cancer staging. One major drawback of EBUS is the difficulty or inability to image and access stations 5, 6, 8 and 9 (subaortic, paraaortic, paraesophageal and pulmonary ligament lymph nodes).

**Nódulos mediastínicos e hilares com dimensões superiores a 3 mm podem ser detectados com precisão pelo sistema EBUS-TBNA**

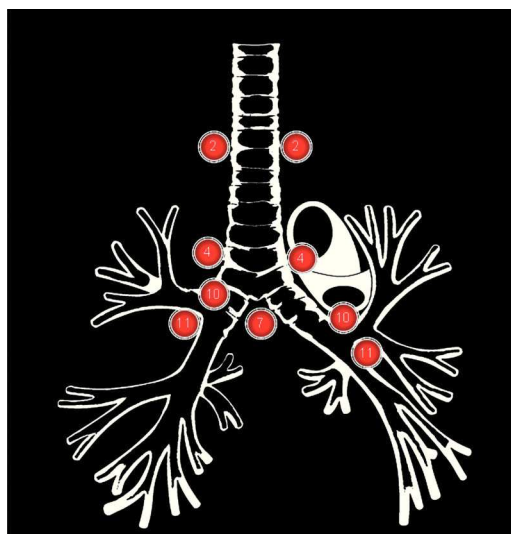


Fig. 5 – Representação esquemática dos grupos ganglionares mais comuns punccionados com recurso ao broncoscópico EBUS-TBNA (de acordo com a classificação N de Mountain-Dressler).

Fig. 5 – Schematic representation of most common lymph node stations that can be punctured with EBUS-TBNA bronchoscope (according to Mountain-Dressler N classification).

direcção ínfero-interna. Para aceder à estação 10L, o ecoendoscópio tem de contactar com a extremidade distal ântero-interna do brônquio principal esquerdo, ao nível do orifício de entrada do brônquio lobar superior homolateral. A posição 10R encontra-se no brônquio principal direito, próximo da extremidade proximal do brônquio lobar superior direito. A estação 11R identifica-se na face anterior do espaço de inserção do brônquio lobar superior direito e a 11L entre o brônquio lobar superior esquerdo e o principal esquerdo às 9 horas. A imagem ecográfica ganglionar normal é caracterizada por apresentar estrutura hipocogénica bem marginada, ovóide ou elíptica e com bordos regulares. A invasão directa de estruturas anatómicas adjacentes pelos gânglios linfáticos é expressa pela observação de contacto extenso ou margens irregulares. A utilização do Doppler, antes da execução de métodos acessórios invasivos, permite aumentar a segurança do exame.

À semelhança de todos os outros achados endoscópicos, as características ecográficas devem ser documentadas de forma sistemática e descritas no relatório final.

### **Custo e treino**

Para que a ecoendoscopia se possa estabelecer como um procedimento de rotina, para além da aquisição do equipamento, é essencial um treino correcto.

Genericamente, o preço do broncoveideoscópico ultrassónico e da unidade de tratamento da imagem ronda os 80 000 a 150 000 euros (dependendo do sistema adquirido), o custo da mini-sonda os 7000 euros e da agulha de punção descartável os

EBUS-TBNA scope is particularly helpful in accessing station 2 in the left or right proximal trachea as there are no particular endobronchial milestones at this level. It is also useful in station 4 at the distal tracheal level since it can prevent puncture of the azygos arch on the right, and aorta or main pulmonary artery on the left side. Subcarinal lymph nodes are easily sampled on either side of main carina in an inferior-medial direction. To access the 10L station, EBUS has to be in contact with the distal anterior-medial wall of the left main bronchus at the entrance of the left upper lobe bronchus. The 10R station is positioned in front of the right main bronchus, close to the right upper lobe bronchus. Station 11R is in the anterior portion of the right upper lobe spur and 11L between the left upper lobe and the left lower lobe bronchus at 9 o'clock. Lymph node ultrasonographic images are characterized as well-marginated echo-dense round, ovoid or elliptical shape structures with distinct borders. Lymph node invasion of other organs is defined by an observation of either an extensive contact or an irregular margin between the lesion and mediastinal structures. Doppler examination can be done before biopsies in order to increase certainty and avoid blood vessel puncture.

Every ultrasound finding should be systematically documented and described in the final report.

### **Costs and training**

For EBUS to be established as a routine procedure, apart from equipment acquisition, correct training is vital.

**Para que a ecoendoscopia se possa estabelecer como um procedimento de rotina é essencial um treino correcto**



130 euros. Existem ainda gastos adicionais referentes ao cateter protector da mini-sonda e balões de acoplamento. Apesar do montante de investimento, alguns trabalhos atestam a relação custo-benefício favorável deste método relativamente a outros, no estadiamento do cancro do pulmão, e serão abordados subsequentemente.

Como todos os procedimentos ecográficos, existe uma longa curva de aprendizagem antes de adquirir competência. Esta é mais extensa, comparativamente com outros exames de diagnóstico em pneumologia, e tal é particularmente válido para a sonda radial. A mini-sonda é um instrumento delicado que gera imagens ecográficas em diferentes ângulos dos obtidos por TC. É fundamental que o broncologista tenha a capacidade de reconstruir tridimensionalmente as estruturas transbrônquicas e mediastínicas. Mais do que a capacidade do executante em obter as imagens, o sucesso do exame está relacionado com a sua interpretação.

Apesar da introdução deste método há já alguns anos, existem apenas alguns centros que o realizam e, sobretudo, o ensinam regularmente. Os factores que contribuem para tal são o custo do equipamento, a longa aprendizagem necessária, a duração do procedimento e a ausência de treino em ecografia nos programas de internado da especialidade. O *American College of Chest Physicians*<sup>9</sup> recomenda que sejam efectuados, no mínimo, 50 exames de ecoendoscopia para adquirir um treino básico e que um maior número deva ser feito para alcançar experiência na completa visualização e punção das estruturas desejadas. A manutenção de competência nesta técnica exige um mínimo de 20 a 25 exames por ano<sup>9,10</sup>.

Generally, total cost of the EBUS-TBNA scope and handling equipment is around 80.000-150.000 euros (depending on system), miniprobe is 7000 euros and each disposable dedicated needle costs 130 euros. There is also the cost of the plastic disposable catheter and balloons. This initial investment is worthwhile as scientific papers confirm favourable cost-benefit relation in lung cancer staging.

As with all US procedures, there is a significant learning curve before one becomes skilled in EBUS. This can be longer, than for other pulmonary diagnostic procedures, and this is particularly true for the radial miniaturized probe. This delicate instrument generates images often in different angles compared to axial CT scan. It is fundamental that the bronchoscopist has the ability to create a three-dimensional imaging reconstruction of transbronchial/mediastinal structures. The success of the exam is completely dependent on the capability of interpreting the sonographic images.

Despite its introduction some years ago, only a few centers perform and teach it, as a standard procedure. Contributing factors can be: cost of the equipment, long learning curve, length of time to perform the procedure, lack of such ultrasound training in pulmonology fellowship programs. The American College of Chest Physicians<sup>9</sup> recommends a minimum of 50 EBUS exams to acquire basic experience and more effort has to be made to obtain expertise with complete visualization and puncture of structures from uncommon angles and views. To maintain competence a minimum of 20-25 procedures per year should be performed<sup>9,10</sup>.

---

**O American College of Chest Physicians recomenda que sejam efectuados, no mínimo, 50 exames de ecoendoscopia para adquirir um treino básico**

### Indicações clínicas

Inúmeros estudos reúnem evidência científica das capacidades e indicações da ecoendoscopia brônquica (Quadro II), o que motivou, recentemente, um número crescente de instituições a adquirir esta tecnologia, sobretudo no que concerne o sistema EBUS-TBNA.

### Clinical indications

Scientific studies have proven growing evidence concerning EBUS indications (Table II) and recently an increasing number of institutions are using this technology, especially the EBUS-TBNA system.

Quadro II

Indicações para realização de ecoendoscopia brônquica	
Diagnóstico e estadiamento do cancro do pulmão	Detecção de estádios precoces
	Localização exacta do tumor central na árvore traqueobrônquica
	Avaliação da relação do tumor com as estruturas mediastínicas
	Detecção e punção de gânglios linfáticos
	Avaliação do local correcto e punção de lesões neoplásicas periféricas
Massas/nódulos mediastínicos	Determinação do tamanho e natureza da lesão
	Relação entre estruturas mediastínicas
Lesões pulmonares periféricas	Localização exacta da lesão
	Diagnóstico qualitativo
Intervenções terapêuticas	Orientação no desbridamento tumoral
	Seleção de candidatos para terapêutica endobrônquica
	Auxílio na selecção e colocação de próteses endobrônquicas ou traqueais
	Identificação das margens de ressecção tumoral previamente à cirurgia

Table II

EBUS indications	
Lung cancer diagnosis and staging	Detection of early cancer
	Precise location of a central tumor in the tracheobronchial tree
	Assess relation between tumor and mediastinal structures
	Lymph node detection and puncture
	Assess correct position and biopsy peripheral malignant lesions
Mediastinal mass/nodules	Determine size and nature of the lesion
	Relation to mediastinal structures
Peripheral pulmonary lesions	Accurate location of the lesion
	Qualitative diagnose
Therapeutic interventions	Orientation of tumor debridement
	Selection of candidates for endoluminal therapy
	Aid stent choice and placement
	Identification of tumor margins previous to surgical resection

**Diagnóstico de lesões centrais das vias aéreas**

***Deteção de lesões pulmonares pré-malignas e malignas precoces***

O diagnóstico de cancro do pulmão é frequentemente realizado em estádios avançados da doença, e um tratamento curativo definitivo pode ser praticado em escassos doentes. As lesões pré-cancerígenas e malignas limitadas são normalmente detectadas acidentalmente em doentes que realizam uma broncosfibroscopia por outras indicações clínicas; no entanto, o exame convencional de luz-branca não é um método eficaz para identificar displasia moderada/grave ou carcinoma *in situ*. A ecoendoscopia brônquica permite desmascarar lesões Tis, fornecendo, simultaneamente, informações relativas à extensão e profundidade na parede brônquica. Em 1999, Kurimoto e colaboradores<sup>3</sup> determinaram de forma exacta a profundidade da invasão do tumor localizado com recurso à minisonda, comparando os achados ecográficos com os histopatológicos, em amostras cirúrgicas de doentes com cancro do pulmão. Em 23 de 24 lesões, a profundidade de invasão foi considerada a mesma pelos dois métodos, indicativo da fiabilidade do método na avaliação de pequenas lesões traqueobrônquicas. Esta técnica, claramente mais sensível do que a TC de tórax, podendo analisar o grau de penetração de tumores tão pequenos quanto 3 mm<sup>11</sup>.

Foi demonstrado que a autofluorescência (AF) aumenta o diagnóstico destas lesões relativamente à broncoscopia convencional<sup>12</sup>; no entanto, tecido cicatricial localizado, processos inflamatórios ou granulomatosos podem ser difíceis de diferenciar. A minisonda pode ser utilizada em associação com a AF para aumentar a capacidade de detecção precoce de cancro do pulmão, reduzindo o número de falsos positivos<sup>6,13</sup>. Num

**Diagnosis of central airway lesions**

***Pre-malignant lesions and early cancer detection***

Lung cancer diagnosis is often done in late stage disease and definitive curative treatment can seldom be offered to patients. Precancerous and confined malignant lesions in the respiratory tract are usually detected accidentally in patients who perform bronchoscopy for other clinical reasons yet conventional white-light bronchoscopy is not an efficient method to identify moderate/severe dysplasia and carcinoma *in situ*. EBUS system can uncover Tis lesions and has the potential to provide information concerning invasion and depth of penetration of the bronchial wall structure.

In 1999 Kurimoto and colleagues<sup>3</sup> accurately determined the depth of tumor invasion, comparing ultrasonographic with histopathologic findings in resected lung cancer specimens. In 23 of 24 lesions, the depth of invasion was considered the same by both methods, indicative of EBUS reliability in the assessment of small tracheobronchial lesions. The extent and depth of penetration of tumors as small as 3mm can be analyzed thus being clearly more sensitive than CT scanning<sup>11</sup>.

It has been shown that AF by itself can enhance the diagnosis of these lesions compared to conventional bronchoscopy<sup>(12)</sup> however, localized scar tissue formation, inflammatory or granulomatous changes can be difficult to differentiate. The miniprobe can be used with autofluorescence (AF) endoscopy to increase early cancer detection reducing AF false-positives<sup>6,13</sup>. A prospective trial con-

---

**As lesões pré-cancerígenas e malignas limitadas são normalmente detectadas acidentalmente em doentes que realizam uma broncosfibroscopia por outras indicações clínicas**

estudo prospectivo, a avaliação ecoendoscópica de lesões suspeitas identificadas por AF comprovou que a capacidade diagnóstica dos dois métodos (91%) foi francamente superior à AF isolada (59%)<sup>13</sup>.

Noutros casos, a sonda radial, para além de detectar a infiltração de camadas mais profundas, avalia estruturas adjacentes, contribuindo de forma decisiva no reestadiamento da doença e planeamento do tratamento. Num estudo de Herth e colaboradores, 28% dos doentes avaliados por presumível carcinoma *in situ* ou estágio precoce de cancro do pulmão foram reclassificados como possuindo doença avançada<sup>14</sup>. Portanto, a ecoendoscopia não só é útil na avaliação da profundidade/espessura do tumor na parede brônquica, como tem potencial para delinear as margens tumorais e aumentar a eficácia do tratamento endobrônquico ou cirúrgico.

#### *Estádios avançados de cancro*

O carcinoma broncogénico é a causa principal de mortalidade por cancro. Após o diagnóstico histológico, o estadiamento torna-se a tarefa mais importante. Este último processo inicia-se com a avaliação do tamanho e posição do tumor primário. As suas relações, extensão e invasão de estruturas torácicas e órgãos extratorácicos são determinados de forma sistemática. A localização exacta do tumor central e a invasão mediastínica de órgãos, como coração, grandes vasos e esófago excluem normalmente cirurgia. Um terço das toracotomias presuntivamente curativas para o carcinoma de não pequenas células pulmonar (CNPCP) são desnecessárias devido à descoberta de doença avançada, apesar de estadiamento pré-operatório<sup>15</sup>.

Até ao aparecimento da ecoendoscopia brônquica todos os processos extraluminais podiam ser estimados unicamente com base em sinais indirectos, não fidedignos. Este método esta-

firmou a utilidade de EBUS para classificação de suspeitos localizados lesões identificadas por AF desde a correcta histologia de procedimentos combinados foi superior (91%) quando comparado com AF sozinho (59%)<sup>13</sup>.

Em outros casos, a miniprobe pode detectar infiltração de camadas mais profundas e estruturas adjacentes assistindo no restaging e planeamento do tratamento. Num estudo de Herth e colaboradores, 28% dos doentes avaliados por carcinoma *in situ* ou cancro precoce EBUS estabeleceu doença avançada extensa<sup>(14)</sup>. Portanto, EBUS não só é útil na avaliação da profundidade/extensão de tumor invasão na parede brônquica, mas também, na delimitação da margem do tumor para melhorar a eficácia do tratamento endobrônquico ou cirúrgico.

#### *Advanced cancer stages*

Bronchogenic carcinoma is the leading cause of cancer death. After histological diagnosis of lung cancer, staging becomes the most important task. The staging process begins with evaluation of size and position of the primary tumor. Its relations, extent and spread to thoracic structures and to extrathoracic organs are assessed in an organized order. The exact location of a central tumor and the invasion of mediastinal organs as heart, main vessels and esophagus most often exclude surgery. One third of presumptive curative thoracotomies for non-small cell lung carcinoma (NSCLC) are useless due to the discovery of advanced disease despite preoperative staging procedures<sup>15</sup>.

Until now, processes outside the airway lumen could only be assessed by non-reliable indirect signs. EBUS allows the exact esti-

**Um terço das toracotomias presuntivamente curativas para o carcinoma de não pequenas células pulmonar são desnecessárias devido à descoberta de doença avançada**



belece com exactidão o envolvimento submucoso e intramural do tumor, discriminando entre infiltração e compressão extrínseca<sup>3,7,16</sup>, e avalia a invasão de estruturas mediastínicas, como aorta, artéria pulmonar, veia pulmonar, esófago e mesmo a coluna vertebral. Um estudo prospectivo<sup>16</sup> comparou, em 105 doentes, as características de infiltração *versus* compressão tumoral, avaliadas por ecoendoscopia ou TC torácica, com o resultado histopatológico cirúrgico. As imagens geradas pela sonda radial possuíam uma sensibilidade de 89% e uma especificidade de 100%, comparativamente às da TC, com sensibilidade de 75% e especificidade de 28%. Os resultados confirmam que o novo método de imagem melhora o estadiamento, com subsequente ajuste das opções terapêuticas e prognóstico.

Um trabalho recente de Wakamatsu atesta o valor desta técnica no estadiamento de outros tumores<sup>17</sup>. A ecoendoscopia brônquica conseguiu determinar a profundidade e a extensão da invasão das vias aéreas centrais no cancro do esófago e da tiróide, contribuindo para o planeamento cirúrgico.

### ***Doenças inflamatórias***

À medida que mais centros realizam a técnica de ecoendoscopia brônquica, outras indicações são investigadas e relatadas.

A sonda radial pode ser utilizada na investigação e quantificação de alterações inflamatórias na parede das estruturas brônquicas. Possibilita a documentação de destruição da cartilagem traqueobrônquica, facilitando o diagnóstico e fornecendo informações cruciais, antes da colocação de endopróteses<sup>18,19</sup>. Em estudos preliminares, relativos à avaliação da espessura da parede brônquica em doentes com transplante do pulmão com rejeição do enxerto ou infecção<sup>8</sup> e na avaliação da remo-

mation of submucosal and intramural tumor spread discriminating between infiltration and compression<sup>3,7,16</sup> as well as the assessment of the involvement of mediastinal structures such as aorta, pulmonary artery, pulmonary vein, esophagus and even the vertebral column. A prospective study<sup>16</sup>, in 105 patients, compared tumor characteristics evaluated by EBUS and CT scan with surgical pathology. EBUS examination for infiltration by central tumors yielded a sensitivity of 89%, and a specificity of 100% compared to chest CT sensitivity of 75% and specificity of 28%. These results confirmed that EBUS has the ability to provide a better staging with subsequent adjustment in therapeutic options and prognosis.

A recent report by Wakamatsu states the value of EBUS in staging other tumors<sup>(17)</sup>. EBUS managed to determine the depth and extent of esophageal and thyroid cancer invasion into the central airway wall, contributing to surgical planning.

### ***Inflammatory diseases***

As more centers are performing EBUS technique, other indications are investigated and reported.

The radial probe may be used to investigate and quantify inflammatory alterations in bronchial wall structures. It was used to document cartilage destruction of the trachea and main bronchi facilitating the diagnosis and providing important information about the condition of the bronchial wall before stenting<sup>18,19</sup>.

Preliminary studies were published regarding the airway wall thickness in lung transplant recipients with graft rejection or infection<sup>8</sup> and in asthma remodelling<sup>20</sup> where

---

**Os resultados confirmam que o novo método de imagem melhora o estadiamento, com subsequente ajuste das opções terapêuticas e prognóstico**

delação na asma<sup>20</sup>, a ecoendoscopia permitiu discriminar e medir a espessura das diferentes camadas da parede brônquica. No último caso, a invasibilidade do método limita a sua aplicação clínica, apesar de poder fornecer dados importantes no contexto de investigação.

### Diagnóstico de lesões mediastínicas

#### *Estadiamento ganglionar no cancro do pulmão*

A presença de envolvimento dos gânglios linfáticos mediastínicos em doentes com neoplasia do pulmão tem um impacto *major* no prognóstico. A exactidão deste estadiamento é essencial e a confirmação anatomico-patológica de adenopatias suspeitas de metastização é necessária, especialmente antes da ressecção cirúrgica ou de tratamentos combinados ou neoadjuvantes.

Cerca de 30% dos doentes submetidos a punção aspirativa transbrônquica de gânglios linfáticos hilares ou mediastínicos no CPNPC não têm indicação para cirurgia curativa<sup>21</sup>.

Métodos de imagem, como a TC de tórax, não são suficientemente sensíveis no diagnóstico de metastização ganglionar mediastínica. A tomografia de emissão de positrões (*positron emission tomography* – PET) demonstrou aumentar a sensibilidade diagnóstica<sup>22</sup>, mas existem falsos positivos, particularmente perante patologia inflamatória ou infecciosa. Uma meta-análise relativa à avaliação não invasiva do envolvimento mediastínico no CPNPC reportou uma sensibilidade global para a TC de 57% e uma especificidade de 82% e para a PET de 84% e 89%, respectivamente<sup>23</sup>.

A punção aspirativa transbrônquica convencional é um procedimento “cego” e a sua sensibilidade varia amplamente (15-89%), encontrando-se tal facto relacionado com o tamanho

EBUS enabled the discrimination and measurement of the thickness of the different bronchial layers. In the latest, the invasiveness of the method limits its clinical utility although it can provide important clues in a research context.

### Diagnosis of mediastinal lesions

#### *Lung cancer lymph node staging*

The presence of mediastinal lymph node involvement in patients with lung cancer can have a major impact in prognosis. Accurate mediastinal lymph node staging is essential and pathology confirmation of suspected malignant lymphadenopathy is necessary, especially prior to surgical resection or in combined or neoadjuvant treatments. Around 30% of patients undergoing mediastinal or hilar lymph nodes TBNA for NSCLC staging are found to have no indication for surgical resection<sup>21</sup>.

Imaging methods, such as thorax CT, are not sufficiently reliable as a sole means to diagnose mediastinal lymph node metastasis. Positron emission tomography (PET) has been reported to increase diagnostic yield<sup>22</sup> but there are also false-positives particularly with inflammatory diseases. A meta-analysis for non-invasive assessment of mediastinal involvement in NSCLC found for CT scanning an overall sensitivity of 57% and specificity of 82% and for PET 84% and 89% respectively<sup>23</sup>.

Conventional TBNA is a blind procedure and sensibility varies widely (15-89%) related to size and location of the lesion and operator skills and experience<sup>21,24-25,26,27</sup>. Consequently, many centres do not perform

A punção aspirativa transbrônquica convencional é um procedimento “cego”

e localização da lesão, experiência e capacidade técnica<sup>21,24-25,26,27</sup>. Consequentemente, muitos centros não a realizam por rotina, mesmo perante indicação para tal. Uma das aplicações da ecoendoscopia brônquica respeita a condução das punções/biópsias de gânglios mediastínicos em doentes com suspeita ou cancro do pulmão confirmado<sup>28-29,30,31</sup>.

Em doentes com aumento tomográfico dos gânglios linfáticos torácicos, existe uma vantagem estatística muito significativa, favorecendo o procedimento guiado por ecoendoscopia nas estações ganglionares 2, 4, 10 e 11, não ocorrendo diferença entre o procedimento tradicional e o realizado sob controlo da sonda radial nas adenopatias subcarinais<sup>30</sup>.

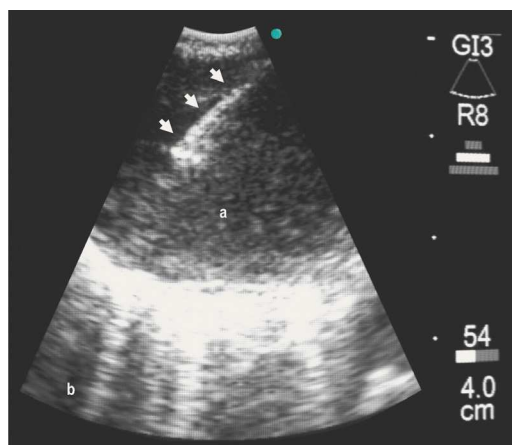
A ecoendoscopia brônquica emergiu como um método para estadiamento menos invasivo do que a mediastinoscopia ou a mediastinotomia. Possibilita a identificação de gânglios linfáticos patológicos em regiões não acessíveis à mediastinoscopia<sup>29</sup> e evita estadiamento/diagnóstico cirúrgico em cerca de 76% dos doentes quando combinado com a PET<sup>31</sup>. Este e outros resultados conduziram à introdução do broncoscópico EBUS-TBNA, com sonda sectorial, que permite a realização de punções de tecido, sob controlo visual, em tempo real, como relatado anteriormente (Fig. 6). O procedimento tornou-se mais simples e a rentabilidade diagnóstica aumentou. Após um primeiro estudo, que relatou a utilização deste método em tecido cirúrgico ressecado<sup>32</sup>, diversos trabalhos estabeleceram a sua superioridade no diagnóstico de gânglios mediastínicos e hilares com uma sensibilidade global de 94%, especificidade de 100% e valor preditivo negativo de 90%<sup>33-34,35,36,37</sup>. Subsequentemente, duas publicações, com diferentes metodologias, compararam a sensibilidade do sistema EBUS-TBNA com outros métodos imagioló-

it routinely, even under formal indication. One of the potential applications of EBUS is the guidance of mediastinal lymph node biopsies in patients with confirmed or suspected lung cancer<sup>28-29,30,31</sup>.

In patients with enlarged lymph nodes on CT scan there is a large statistical advantage favouring the guided procedure with regards to stations 2, 4, 10 and 11 although there is no difference between blind and EBUS radial probe TBNA for subcarinal lymph nodes<sup>30</sup>.

EBUS has emerged as a staging method that is less invasive than mediastinoscopy or mediastinotomy. It can identify pathological lymph nodes in regions that are not accessible to mediastinoscopy<sup>29</sup> and avoid surgical diagnostic/staging sampling up to 76% of patients when combined with PET evaluation<sup>31</sup>. These and other results led to the introduction of a dedicated sectorial EBUS-

**A ecoendoscopia brônquica emergiu como um método para estadiamento menos invasivo do que a mediastinoscopia ou a mediastinotomia**



**Fig. 6** – Punção em tempo real de gânglio linfático utilizando o broncoscópico EBUS-TBNA. **Setas** correspondem a agulha de punção; **a)** Gânglio linfático aumentado na posição 4R; **b)** Tecido pulmonar normal.

**Fig. 6** – Real-time puncture of lymph node using EBUS-TBNA bronchoscope. **Arrows** correspond to needle; **a)** Increased lymph node position 4R; **b)** Normal lung tissue.

gicos na detecção de envolvimento mediastínico em doentes com cancro do pulmão. No primeiro, doentes com CPNPC com TC de tórax prévia e sem evidência de envolvimento mediastínico, foram recrutados e submetidos a ecoendoscopia brônquica e a posterior estadiamento cirúrgico<sup>38</sup>. A prevalência de metastização ganglionar em doentes com TC de tórax negativa foi de 17%. A sensibilidade do método EBUS-TBNA para detectar malignidade foi 92%, a especificidade 100% e o valor preditivo negativo 96%. A limitação deste estudo, que consistiu na ausência de estadiamento por PET, foi recentemente avaliada num ensaio prospectivo por Yasufuku e colaboradores<sup>39</sup>. Estes compararam a utilização da sonda sectorial, PET e TC de tórax na detecção de metastização mediastínica e hilar em doentes com cancro do pulmão com diagnóstico recente e propostos para tratamento cirúrgico com intuítos curativos. Em 102 doentes, as sensibilidades relatadas para TC, PET, e EBUS-TBNA foram de 77%, 80% e 92%, respectivamente; as especificidades foram de 55%, 70% e 100%, e a rentabilidade diagnóstica foi de 61%, 73% e 98%. O método EBUS-TBNA foi nitidamente superior quando comparado com a TC e PET. Em conclusão, a ecoendoscopia brônquica pode evitar outros procedimentos diagnósticos e de estadiamento mais invasivos e com maior custo, garantido a segurança do doente, dado não terem sido relatadas complicações da técnica. Existe alguma controvérsia relativamente à utilização do sistema EBUS-TBNA comparativamente ao da ecoendoscopia esofágica com punção aspirativa no estadiamento mediastínico do cancro do pulmão. Este último método não é realizado comumente por pneumologistas e existem dificuldades de índole anatómica relacionadas com o facto de o esfôgado ser

-TBNA bronchoscope that allows real-time puncture of tissue (Fig. 6). The procedure became simpler and the diagnostic yield improved. After the first report on surgically resected specimens<sup>32</sup> the results established its superiority for diagnosis of pathological mediastinal and hilar lymph nodes with overall sensitivity of 94%, specificity of 100% and negative predicted value of 90%<sup>33-34,35,36,37</sup>. Two studies, with different methodologies, compared EBUS-TBNA sensitivity to other imaging methods for detecting lymph node involvement in lung cancer. In the first NSCLC patients with CT scans without enlarged mediastinal lymph nodes were recruited and submitted to EBUS-TBNA and posterior surgical staging<sup>38</sup>. The prevalence of CT negative lymph node metastasis was 17%. The sensitivity of EBUS-TBNA for detecting malignancy was 92%, specificity was 100% and the negative predictive value was 96%. A limitation of this study, the lack of PET staging, was addressed in a recent prospective clinical trial by Yasufuku and colleagues<sup>39</sup>. They compared EBUS-TBNA, PET and chest CT for detection of mediastinal and hilar lymph node metastasis in patients with newly diagnosed lung cancer considered for surgical resection. In 102 patients the reported sensitivities for CT, PET, and EBUS-TBNA were 77%, 80%, and 92% respectively; specificities were 55%, 70%, and 100%, and diagnostic accuracies were 61%, 73%, and 98%. EBUS-TBNA method was far superior when compared to CT and PET. In conclusion, EBUS-TBNA can avoid more invasive and costly diagnostic and staging procedures, with increased patient safety, as no complications were reported. There is some controversy concerning EBUS-TBNA and transesophageal EUS

**A ecoendoscopia brônquica pode evitar outros procedimentos diagnósticos e de estadiamento mais invasivos e com maior custo, garantido a segurança do doente**



um órgão elástico e móvel sem marcas luminiais endoscópicas distintas para orientação, em contraste com a árvore traqueobrônquica, onde os nódulos linfáticos ocupam posições minimamente definidas em relação às vias aéreas e as biópsias/punções podem ser mais facilmente realizadas. Contrapondo tais argumentos, surge o facto de, devido à posição anatómica do esófago, a ecoendoscopia através deste órgão permitir a avaliação da janela aorto-pulmonar, subcarina e mediastino posterior (posições 5, 7, 8 e 9) que, à excepção da 7, não se encontram acessíveis ao método EBUS-TBNA. Para além disso, alguns trabalhos demonstram que a punção transesofágica tem o potencial de reduzir a necessidade de mediastinoscopia, toracoscopia ou toracotomia em cerca de 50% dos doentes com neoplasia do pulmão<sup>40</sup>. Os últimos estudos reforçam a ideia de que nestes doentes a abordagem combinada dos dois métodos se potencia, contribuindo para abordar o estadiamento ganglionar de forma mais completa, menos invasiva e com menores custos comparativamente com a mediastinoscopia, método actualmente considerado como *gold standard* do estadiamento mediastínico<sup>36,41,42</sup>. Consideradas outrora adversárias, são hoje reconhecidas como técnicas compatíveis e complementares.

#### ***Outras patologias com envolvimento mediastínico***

Um estudo recente avaliou 65 doentes com suspeita de sarcoidose, puncionando 77 gânglios linfáticos sob controlo ecoendoscópico<sup>43</sup>. A sensibilidade global foi de 88% para os estádios I e II, atestando a eficácia no diagnóstico desta patologia.

O sistema EBUS-TBNA poderá constituir um novo método para diagnóstico diferencial de patologia mediastínica inflamatória, infecciosa e maligna. Possui a capacidade de

fine needle aspiration (FNA) in lung cancer mediastinal staging. This last method is not performed by chest physicians worldwide and there are anatomical considerations that have to be considered since the esophagus is an elastic and mobile organ without clear endoscopic landmarks for orientation in contrast to the tracheobronchial tree where lymph nodes have a relative fixed relationship to the airways and aspiration/biopsy can be more easily performed. On the other hand, due to the anatomical position of the esophagus EUS-FNA allows assessment to the aortopulmonary window, subcarina and posterior mediastinum (stations 5, 7, 8 and 9), positions that are, besides position 7, not accessible to EBUS-TBNA. EUS-FNA also has shown potential to reduce the need for mediastinoscopy and thoracoscopy or thoracotomy in up to 50% of lung cancer patients<sup>40</sup>. In these patients, the combined approach EBUS and EUS demonstrated to enhancement of lymph node staging. It offers a more complete, less invasive, low cost staging of the mediastinum than mediastinoscopy, the accepted gold standard<sup>36,41,42</sup>. Scientific data attests that, rather than competitors, EBUS and EUS are compatible and complementary methods.

#### ***Other pathologies with mediastinal involvement***

A recent study evaluated 65 patients with suspicion of sarcoidosis and sampled 77 lymph nodes under EBUS-TBNA control<sup>43</sup>. Its efficacy in diagnosis of other diseases with mediastinal involvement was proved since the overall sensitivity for stages I and II was 88%.

It may constitute a novel method for differential diagnosis in inflammatory, infec-

---

***A punção transesofágica tem o potencial de reduzir a necessidade de mediastinoscopia, toracoscopia ou toracotomia em cerca de 50% dos doentes com neoplasia do pulmão***



diagnosticar outros nódulos ou massas mediastínicas de natureza sólida<sup>44,45</sup> ou vascular, recorrendo, neste último caso, ao modo Doppler, que no presente momento se encontra subexplorado pelos executantes da técnica.

### Diagnóstico de lesões periféricas

A broncofibroscopia é frequentemente utilizada na avaliação de lesões periféricas do pulmão. As biópsias transbrônquicas são usualmente realizadas de forma “cega” ou sob controlo fluoroscópico, existindo uma grande variabilidade na rentabilidade diagnóstica. Numa fase precoce do desenvolvimento da ecoendoscopia brônquica existia a percepção de que não poderia ser utilizada na periferia do pulmão, dado que a presença de ar no parênquima pulmonar produziria uma reflexão total das ondas de ultra-som. No entanto, constatou-se que a ecogenicidade dos processos sólidos ou líquidos podia ser facilmente discriminada do parênquima normal. A sonda radial fornece informações detalhadas acer-

tious and malignant mediastinal diseases. EBUS has the ability to diagnose other mediastinal nodes and masses of solid<sup>44,45</sup> or vascular origin through Doppler mode, though many endoscopists still do not commonly use this latter method.

### Diagnosis of peripheral lesions

Bronchoscopy is frequently used in the evaluation of peripheral lesions of the lung. Transbronchial biopsies are usually performed blindly or under direct fluoroscopic guidance and have a large variability of diagnostic accuracy. In the earlier stages of the life of EBUS, it was perceived that it could not be used in peripheral lung since the presence of air in lung parenchyma would produce total ultrasound reflection. However, the echogenicity of a solid or liquid process can be straightforwardly discriminated from normal aerated lung. The radial probe can provide information about the nature of these periph-

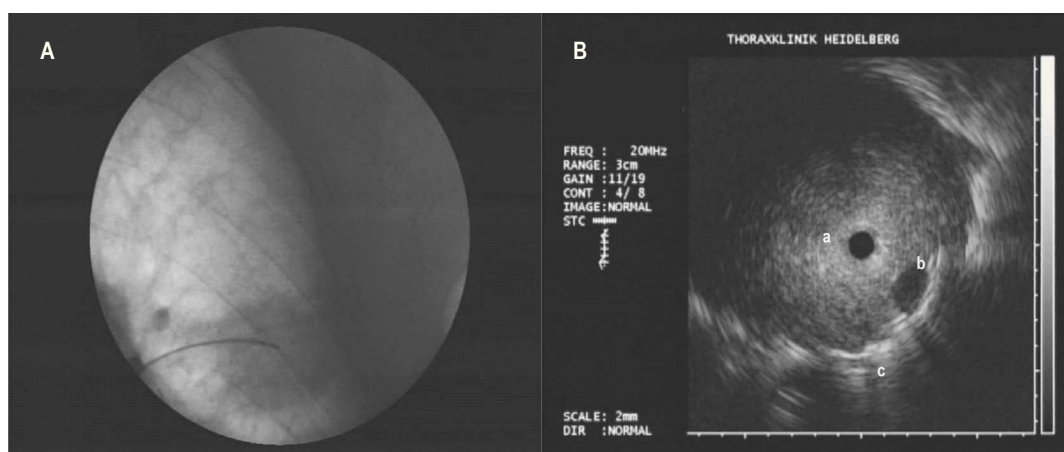


Fig. 7 – Colocação da sonda radial em lesão pulmonar periférica (adenocarcinoma) no lobo superior esquerdo. A) Visão fluoroscópica B) Visão ecográfica evidenciando a) tumor; b) pequeno vaso; c) parênquima pulmonar normal.

Fig. 7 – Placement of the radial probe in peripheral lung lesion (adenocarcinoma) in the left upper lobe. A) Fluoroscopic view B) Sonographic view displaying a) tumour; b) small vessel; c) normal lung parenchyma.

ca da natureza das alterações, podendo diferenciar entre atelectasia, tumor ou infiltrado inflamatório; localizar a lesão periférica; substituir ou complementar a fluoroscopia na orientação de procedimentos distais (Fig. 7).

**Diagnóstico diferencial de lesões do parênquima pulmonar**

A relação entre as imagens ecoendoscópicas pré-operatórias e o resultado histopatológico de peças cirúrgicas aponta para que este método tenha o potencial de prever a natureza da lesão, distinguindo malignidade de benignidade<sup>46</sup>. Neste estudo, foi sugerida uma classificação complexa de três tipos e seis subtipos de imagens ecográficas. Estas foram avaliadas e reagrupadas num outro trabalho, sendo constituído um sistema simplificado e melhorado de quatro padrões: margem hiperecogénica contínua, ecos internos (homogéneos ou heterogéneos), pontos hiperecogénicos e círculos concêntricos<sup>47</sup>. As lesões malignas evidenciaram ecos internos heterogéneos e pontos hiperecogénicos e as benignas círculos concêntricos e ecos internos homogéneos, mas a especificidade foi baixa, e estudos subsequentes são necessários para confirmar os resultados ou produzir uma melhor classificação.

Atualmente, a ecoendoscopia brônquica parece ter um valor clínico limitado no estudo e diferenciação de outras doenças, nomeadamente do interstício pulmonar. Um estudo-piloto combinando a mini-sonda com o lavado broncoalveolar (LBA) avaliou doentes com infiltrados intersticiais ou alveolares de forma a determinar diferentes padrões ecográficos típicos<sup>48</sup>. Os autores concluem que o método foi útil na monitorização dos locais ótimos para realização do LBA ou biópsias transbrônquicas, mas os seus achados revelam algumas falhas, uma vez que os padrões não possuem

eral abnormalities as it differentiates between atelectasis, tumor and inflammatory infiltrates; locate the lesion; replace or complement fluoroscopy in guiding distal procedures (Fig 7).

**Differential diagnosis of lung parenchyma lesions**

Correlation between preoperative EBUS images and histopathology surgical specimens suggests that it has the potential to provide information about the nature of the lesion distinguishing benign from malignant lesions<sup>46</sup>. In this paper a non-practical three-type with six-subtype classification system was developed to categorize the sonographic images. This issue was addressed by another study and an improved four-pattern system was proposed: continuous hyperechoic margin, internal echoes (homogeneous or heterogeneous), hyperechoic dots and concentric circles<sup>47</sup>. The results suggest that malignant lesions display a heterogeneous internal echoes and hyperechoic dots pattern and benign lesions a concentric circles and homogeneous internal echoes pattern but there is a lack of specificity and further studies are necessary to confirm these results or produce a better classification system.

At present, EBUS seems also to have a limited clinical value in studying and differentiating other diseases, namely interstitial lung diseases. A preliminary study combining EBUS and bronchoalveolar lavage (BAL) evaluated patients with interstitial and alveolar infiltrates in order to determine different typical sonographic patterns<sup>48</sup>. The authors concluded that EBUS was helpful in monitoring optimal locations for BAL or TBNA but their findings had shortcomings

**A ecoendoscopia brônquica parece ter um valor clínico limitado no estudo e diferenciação de outras doenças, nomeadamente do interstício pulmonar**

especificidade, não podendo ser utilizados para elaborar um diagnóstico prospectivo.

### ***Localização das lesões periféricas***

A principal indicação da mini-sonda em lesões periféricas consiste em seleccionar o local correcto de colocação da agulha de aspiração ou *forceps* de biópsia no interior da lesão. Existe evidência clínica de qualidade que demonstra que sob controlo da sonda radial a taxa de sucesso das biópsias pulmonares transbrônquicas é equivalente à fluoroscopia, variando entre 58% e 80%, para além da segurança resultante da baixa taxa de complicações e prevenção de exposição de doentes e profissionais à radiação<sup>49-50,51,52,53,54,55,56</sup>. Nalguns destes estudos foi utilizado um sistema de cateter-guia para dirigir a colheita histológica<sup>51,52,56</sup>, mas tal não demonstrou ser superior ao método convencional, anteriormente descrito. Outro papel possível para esta técnica é a detecção e diagnóstico de pequenas lesões fluoroscopicamente invisíveis, com potencial para diminuir os procedimentos diagnósticos cirúrgicos<sup>54</sup>.

Num recente ensaio randomizado e controlado, Eberhardt e colaboradores<sup>57</sup> demonstraram que a combinação da sonda radial e broncoscopia com navegação electromagnética (*electromagnetic navigation bronchoscopy* – ENB) melhorou a rentabilidade na avaliação de lesões pulmonares periféricas comparativamente a cada técnica isolada. Um total de 120 doentes com lesões pulmonares periféricas foi randomizado em três grupos diagnósticos: ecoendoscopia brônquica, ENB e ecoendoscopia com ENB. Todas as biópsias distais foram obtidas sem controlo fluoroscópico. A sensibilidade dos procedimentos combinados foi de 88%, para a mini-sonda isolada foi de 67% e para a ENB sozinha foi de 59%, independentemente do tamanho e local da lesão. A taxa total de pneumotórax foi de 6%.

as the patterns did not seem to be disease specific and could not be used to make a prospective diagnosis.

### ***Location of peripheral lesions***

The major indication for EBUS miniaturized probe in peripheral lung lesions is to guide the correct placement of the biopsy forceps or aspiration needle inside the lesion. There is now good evidence<sup>49-50,51,52,53,54,55,56</sup> that under EBUS control the success rate for transbronchial biopsy (TBB) is equivalent to fluoroscopy, ranging from 58% to 80%, apart from its safety due to low complication rates and prevention of radiation exposure to staff and patients. Some of these studies used a guide-sheath to direct the TBB procedure<sup>51,52,56</sup> but this did not prove to be superior to the conventional miniprobe method previously described. Another possible role for EBUS is the detection and diagnosis of fluoroscopically-invisible small lesions with the potential to diminish the need for surgical diagnostic procedures<sup>54</sup>.

In a recent randomized controlled trial Eberhardt *et al*<sup>57</sup> demonstrated a high diagnostic rate with EBUS combined with electromagnetic navigation bronchoscopy (ENB) in peripheral lung lesions compared to each technique by itself. A total of 120 patients with peripheral lung lesions or solitary pulmonary nodes were randomized in three diagnostic arms: EBUS, ENB and EBUS plus ENB. All TBB were obtained without fluoroscopic guidance. The diagnostic yield for combined procedures was 88%, 67% for EBUS alone and 59% for ENB by itself, independent of lesion size or location. The overall rate of pneumothorax was 6%.

### Auxílio em decisões terapêuticas

Para além do diagnóstico de cancro do pulmão, existe um papel para a ecoendoscopia brônquica na optimização de opções terapêuticas, uma vez que muitas das indicações para broncoscopia de intervenção partem de anomalias em estruturas para além do lúmen das vias aéreas.

O primeiro caso de reconhecimento da importância da sonda radial na assistência a decisões terapêuticas foi relatado pelos seus pioneiros com referência ao tratamento *laser* e colocação de endopróteses em estenoses malignas<sup>1,2</sup>. Este método de imagem possibilita o posicionamento correcto das próteses, dado que avalia em tempo real as alterações dinâmicas da via aérea; na maioria dos casos consegue avaliar o lúmen brônquico distal ao local de estenose; precisa o diâmetro e extensão da porção estenótica e examina detalhes específicos do espessamento submucoso e da destruição da cartilagem, o que permite seleccionar, não apenas a prótese mais indicada, como também o seu correcto tamanho e diâmetro<sup>18,19,58,59</sup>. Diferencia ainda a invasão de compressão tumoral e determina a extensão extraluminal do carcinoma broncogénico, como referido anteriormente, pelo que pode ser acoplada a métodos de terapêutica endobrônquica, de forma a suportar decisões técnicas, assegurando um tratamento optimizado. Miyazu<sup>6,11</sup> planeou a terapêutica (fotodinâmica, quimioterapia, radioterapia ou cirurgia) em doentes com tumor central do pulmão em estágio precoce, baseando a avaliação da extensão/profundidade tumoral por ecoendoscopia brônquica. Este método foi de extrema utilidade na decisão do tipo de tratamento, uma vez que obteve taxa de remissão de 100%, com um seguimento mediano de 32 meses. Após o tratamento, a ava-

### Assist therapeutic decisions

Apart from lung cancer diagnosis, there is a role for EBUS in optimizing therapeutic options in view of the fact that many of the indications for interventional bronchoscopy arise from abnormalities in structures that are beyond the airway lumen.

The first recognition of EBUS potential to aid therapeutic decisions was made by its pioneers with reference to laser treatment and stent placement in tumor stenosis<sup>1,2</sup>. EBUS provides a new method of correctly positioning stents since it accurately determines real-time dynamic changes of the airway during respiratory movements; in most cases the miniaturized probe can evaluate the bronchial lumen distal to the stenosis; it can measure with precision the diameter and length of the stenotic portion and can examine specific details of the submucosal thickening and cartilage destruction by the tumor allowing to choose not only the most suitable stent but also its correct size and diameter<sup>18,19,58,59</sup>. In many instances, EBUS can differentiate tumor invasion from compression and determine the extraluminal extent of bronchogenic carcinoma, as previously stated, so it can be coupled with endobronchial therapeutic methods in order to support therapeutic decisions, assure optimal treatment and evaluate treatment of the results. Miyazu<sup>6,11</sup> planned treatment (photodynamic therapy, chemotherapy, radiotherapy or surgery) in patients with centrally located early-stage lung cancer based on the evaluation of tumor depth invasion with EBUS. This method was useful in decision making, for the type of therapy, as 100% of patients were treated successfully with

---

**Existe um papel para a ecoendoscopia brônquica na optimização de opções terapêuticas**

**Um grande estudo observacional estabeleceu a eficácia da ecoendoscopia brônquica nas intervenções terapêuticas**

liação destes doentes englobou o sistema mencionado, dada a elevada sensibilidade.

Com referência à ressecção cirúrgica, a ecoendoscopia brônquica pode ser essencial na decisão das margens e constituir um auxílio considerável nos casos dúvida de envolvimento carinal ou traqueal – para demonstrar irresecabilidade – ou em casos de dúvida de envolvimento dos brônquios principais – para guiar a extensão de uma eventual ressecção e seleccionar o tipo de procedimento mais indicado.

Um grande estudo observacional estabeleceu a eficácia da ecoendoscopia brônquica nas intervenções terapêuticas<sup>13</sup>. Em 1174 procedimentos, executados num período de três anos, a sonda miniaturizada foi utilizada no desbridamento mecânico de tumores (29%), tratamento com argo plasma (23%), colocação de próteses endotraqueais ou brônquicas (20%), ressecção *laser* Nd:YAG (13%), braquiterapia (11%), remoção de corpos estranhos (2%) e drenagem endoscópica de abscessos (2%). Conduziu ou alterou as intervenções efectuadas em 43% dos casos. Foi útil na selecção do tamanho correcto dos *stents* nos casos de desconhecimento da extensão submucosa e/ou parabronquica; na orientação da destruição do tumor por argo plasma, *laser* ou *debulking*, evitando vasos adjacentes e diminuindo as complicações; na avaliação da profundidade e extensão local do tumor previamente e após braquiterapia.

### Conclusões

A ecoendoscopia brônquica é um exame que está a ser gradualmente introduzido na prática broncológica de muitos centros a nível mundial.

Os dois sistemas, a mini-sonda e o broncoscópico EBUS-TBNA, são métodos complementares. A mini-sonda é mais versátil, uma vez

complete remission rates at 32 months median follow-up. EBUS was also used in the routine assessment of these patients after treatment, since its sensibility is superior to other imaging techniques.

With reference to surgical resection, EBUS can be essential for decision on resection margins and considerably help in cases of questionable carina or tracheal involvement – to prove non-resectability – or in questionable main bronchi involvement – to guide the extent, feasibility of resection and type of procedure.

A large observational study established EBUS efficacy in therapeutic interventions<sup>13</sup>. In 1174 procedures, during a three-year period, the miniaturized probe was used in mechanical tumour debridement (29%), argon plasma coagulation (23%), stent placement (20%), Nd:YAG laser resection (13%), brachytherapy (11%), foreign body removal (2%) and endoscopic abscess drainage (2%). It guided or changed management of patients in 43% of cases. It was useful in the selection of patients for endoscopic versus surgical therapy; selection of correct stent size in cases of submucosal and/or parabronchial unacknowledged tumor extension; guidance of mechanical, laser or argon-plasma tumor destruction avoiding adjacent vessels and diminishing complications; assessment of local tumor depth and extension previously and after brachytherapy.

### Conclusions

EBUS is being gradually introduced in the bronchoscopy practise of many worldwide centers.



que permite analisar estruturas centrais e periféricas. No entanto, o broncoscópio EBUS-TBNA possibilita a punção de gânglios linfáticos sob visualização directa e provou ser uma técnica com alta rentabilidade e segurança para o estadiamento mediastínico em doentes com cancro do pulmão. A combinação de ecoendoscopia brônquica e esofágica pode ainda contribuir para melhorar a capacidade diagnóstica em casos de envolvimento N2 e N3, evitando procedimentos cirúrgicos mais invasivos e otimizando o tratamento dos doentes. A ecoendoscopia brônquica permite também avaliar detalhadamente as múltiplas camadas da parede traqueobrônquica em estádios precoces de cancro pulmão; distinguir invasão de compressão; diferenciar lesões benignas de malignas; guiar biópsias em lesões pulmonares periféricas ou nódulo solitário do pulmão; auxiliar em decisões terapêuticas endoscópicas, como o desbridamento tumoral, implantação de endopróteses, braquiterapia, terapêutica fotodinâmica e determinar as margens tumorais de forma a otimizar a ressecção cirúrgica. As indicações desta técnica não param de crescer e antecipa-se, num futuro precoce, um aumento do número de estudos prospectivos e randomizados que reúnam evidência científica sobre o seu potencial e relevância em inúmeras situações clínicas.

The two systems, miniaturized probe and EBUS-TBNA bronchoscope, are complementary methods. The miniprobe is more versatile since it can analyse central and peripheral structures. However, EBUS-TBNA bronchoscope allows real-time lymph node puncture and has proven to be a sensitive and safe technique for mediastinal staging in lung cancer patients. The combination of EBUS-TBNA and EUS can improve diagnostic rate identifying N2 and N3 stages. More invasive surgical staging procedures are avoided and management of these patients is enhanced.

EBUS can evaluate accurately the multilayer of the tracheobronchial wall in early lung cancer, differentiate tumor airway invasion from compression, may distinguish malignant from benign lesions, guide biopsy of peripheral lung lesions or solitary pulmonary nodes, assist endoscopic therapy such as tumor debriement, stent placement, brachytherapy, photodynamic therapy and determine tumor margins to optimize surgical resection.

EBUS role is growing and one can expect, in a near future, an increasing number of prospective and randomized studies that gather scientific evidence of its potential in different clinical settings.

**As indicações desta técnica não param de crescer**

### Bibliografia / Bibliography

1. Hurter T, Hanrath P. Endobronchial sonography in the diagnosis of pulmonary and mediastinal tumors. Dtsch Med Wochenschr 1990; 115:1899-1905.
2. Hurter T, Hanrath P. Endobronchial sonography: feasibility and preliminary results. Thorax 1992; 47:565-7.
3. Kurimoto N, Murayama M, Yoshioka S, Nishisaka T, Dohi K. Assessment of usefulness of endobronchial ultrasonography in determination of depth of tracheobronchial tumor invasion. Chest 1999; 115:1500-6.
4. Steiner RM, Liu JB, Goldberg BB, Cohn JR. The value of ultrasound-guided fiberoptic bronchoscopy. Clin Chest Med 1995; 16:519-534.
5. Becker HD. Endobronchial ultrasound: a new perspective in bronchoscopy. Lung Cancer 1996; 16:112-3.
6. Miyazu Y, Miyazawa T, Iwamoto Y, Kanoh K, Kurimoto N. The role of endoscopic techniques, laser-induced fluorescence endoscopy and endobronchial ul-

- trasonography in choice of appropriate therapy for bronchial cancer. *J Bronchol* 2001; 8:10-16.
7. Baba M, Sekine Y, Suzuki M, Yoshida S, Shibuya K, Iizasa T, Saitoh Y, Onuma EK, Ohwada H, Fujisawa T. Correlation between endobronchial ultrasonography (EBUS) images and histologic findings in normal and tumor-invaded bronchial wall. *Lung Cancer* 2002; 35:65-71.
  8. Irani S, Hess T, Hofer M, Gaspert A, Bachmann LM, Russi EW, Boehler A. Endobronchial ultrasonography for the quantitative assessment of bronchial mural structures in lung transplant recipients. *Chest* 2006; 129:349-55.
  9. Ernst A, Silvestri GA, Johnstone D. Interventional pulmonary procedures: guidelines from the American College of Chest Physicians. *Chest* 2003; 123:1693-717.
  10. Bolliger CT, Mathur PN. ERS/ATS statement on interventional pulmonology. *Eur Respir J* 2002; 19:356-73.
  11. Miyazu Y, Miyazawa T, Kurimoto N, Iwamoto Y, Kanoh K, Kohno N. Endobronchial ultrasonography in the assessment of centrally located early-stage lung cancer before photodynamic therapy. *Am J Respir Crit Care Med* 2002; 165:832-7.
  12. Lam S, MacAulay C, leRichie J, Palcic B. Detection and location of early lung cancer by fluorescence bronchoscopy. *Cancer* 2000; 89:2468-73.
  13. Herth FJF, Becker HD, LoCicero J III, Ernst A. Endoscopic ultrasound improves classification of suspicious lesions detected by autofluorescence bronchoscopy. *J Bronchol* 2003; 10:249-52.
  14. Herth F, Becker HD, LoCicero J III, Ernst A. Endobronchial ultrasound in therapeutic bronchoscopy. *Eur Respir J* 2002; 20:118-21.
  15. Herder GJ, Verboom P, Smit EF, van Velthoven PC, van den Bergh JH, Colder CD, van Mansom I, van Mourik JC, Postmus PE, Teule GJ, Hoekstra OS. Practise, efficacy and cost of staging suspected non-small cell lung cancer. A retrospective study in two Dutch hospitals. *Thorax* 2002; 57:11-4.
  16. Herth F, Ernst A, Schulz M, Becker H. Endobronchial ultrasound reliably differentiates between airway infiltration and compression by the tumor. *Chest* 2003; 123:458-62.
  17. Wakamatsu T, Tsushima K, Yasuo M, Yamazaki Y, Yoshikawa S, Koide N, Fujimori M, Koizumi T. Usefulness of preoperative endobronchial ultrasound for airway invasion around the trachea: esophageal cancer and thyroid cancer. *Respiration* 2006; 73:651-7.
  18. Miyazu Y, Miyazawa T, Kurimoto N, Iwamoto Y, Ishida A, Kanoh K, Kohno N. Endobronchial ultrasonography in the diagnosis and treatment of relapsing polychondritis with tracheobronchial malacia. *Chest* 2003; 124:2393-5.
  19. Iwamoto Y, Miyazawa T, Kurimoto N, Miyazu Y, Ishida A, Matsuo K, Watanabe Y. Interventional bronchoscopy in the management of airway stenosis due to tracheobronchial tuberculosis. *Chest* 2004; 126:1344-52.
  20. Shaw TJ, Wakely SL, Peebles CR, Mehta RL, Turner JM, Wilson SJ, Howarth PH. Endobronchial ultrasound to assess airway wall thickening: validation in vitro and in vivo. *Eur Respir J* 2004; 23:813-7.
  21. Harrow EM, Abi-Saleh W, Blum J, Harkin T, Gasparini S, Addrizzo-Harris DJ, Arroliga AC, Wight G, Metha AC. The utility of transbronchial needle aspiration in the staging of bronchogenic carcinoma. *Am J Respir Crit Care Med* 2000; 161:601-7.
  22. Pieterman RM, van Putten JWG, Meuzelaar JJ, Mooyaart EL, Vaalburg W, Koeter GH, Fidler V, Pruijm J, Groen HJ. Preoperative staging of non-small cell lung cancer with positron emission tomography. *N Engl J Med* 2000; 343:254-61.
  23. Toloza EM, Harpole L, Detterbeck F, McCrory DC. Non-invasive staging of non-small cell lung cancer: a review of the current evidence. *Chest* 2003; 123:137-46.
  24. Wang KP, Brower R, Haponik EF, Siegelman S. Flexible transbronchial needle aspiration for staging of bronchogenic carcinoma. *Chest* 1983; 84:571-6.
  25. Schenk DA, Bower JH, Bryan CL, Currie RB, Spence TH, Duncan CA, Myers DL, Sullivan WT. Transbronchial needle aspiration staging of bronchogenic carcinoma. *Am Rev Respir Dis* 1986; 134:146-8.
  26. Metha AC, Kavuru MS, Meeker DP, Gephardt GN, Nunes C. Transbronchial needle aspiration for histology specimens. *Chest* 1989; 96:1128-32.
  27. Gasparini S, Zuccatosta L, Denictolis M. Transbronchial needle aspiration of mediastinal lesions. *Monaldi Arch Chest Dis* 2000; 55:29-32.
  28. Herth FJ, Becker HD, Ernest A. Ultrasound-guided transbronchial needle aspiration: an experience in 242 patients. *Chest* 2003; 123:604-7.
  29. Okamoto H, Watanabe K, Nagatomo A, Kunikane H, Aono H, Yamagata T, Kase M. Endobronchial ultrasonography for mediastinal and hilar lymph node metastases of lung cancer. *Chest* 2002; 121:1498-506.

30. Herth F, Becker HD, Ernst A. Conventional *vs* endobronchial ultrasound-guided transbronchial needle aspiration: a randomized trial. *Chest* 2004; 125:322-5.
31. Plat G, Pierard P, Haller A, Hutsebaut J, Faber J, Dusart M, Eisendrath P, Sculier JP, Ninane V. Endobronchial ultrasound and positron emission tomography positive mediastinal lymph nodes. *Eur Respir J* 2006; 27:276-81.
32. Yasufuku K, Chhajed PN, Sekine Y, Nakajima T, Chiyo M, Iyoda A, Yoshida S, Otsuji M, Shibuya K, Iizasa T, Saitoh Y, Fujisawa T. Endobronchial ultrasound using a new convex probe: a preliminary study on surgically resected specimens. *Oncol Rep* 2004; 11:293-6.
33. Krasnik M, Vilmann P, Larsen SS, Jacobsen GK. Preliminary experience with a new method of endoscopic transbronchial real time ultrasound guided biopsy for diagnosis of mediastinal and hilar lesions. *Thorax* 2003; 58:1083-8.
34. Yasufuku K, Chiyo M, Sekine Y, Chhajed PN, Shibuya K, Iizasa T, Fujisawa T. Real-time endobronchial ultrasound guided transbronchial needle aspiration of mediastinal and hilar lymph nodes. *Chest* 2004; 126:122-8.
35. Yasufuku K, Chiyo M, Koh E, Yasumitsu M, Iyoda A, Sekine Y, Shibuya K, Iizasa T, Fujisawa T. Endobronchial ultrasound guided transbronchial needle aspiration for staging of lung cancer. *Lung Cancer* 2005; 50:347-54.
36. Rintoul RC, Skwarski KM, Murchison JT, Wallace WA, Walker WS, Penman ID. Endobronchial and endoscopic ultrasound-guided real-time fine-needle aspiration for mediastinal staging. *Eur Respir J* 2005; 25:416-21.
37. Herth FJ, Eberhardt R, Vilmann P, Krasnik M, Ernst A. Real-time endobronchial ultrasound guided transbronchial needle aspiration for sampling mediastinal lymph nodes. *Thorax* 2006; 61:795-8.
38. Herth FJ, Ernst A, Eberhardt R, Vilmann P, Diemann H, Krasnik M. Endobronchial ultrasound-guided transbronchial needle aspiration of lymph nodes in the radiologically normal mediastinum. *Eur Respir J* 2006; 28:910-4.
39. Yasufuku K, Nakajima T, Motoori K, Sekine Y, Shibuya K, Hiroshima K, Fujisawa T. Comparison of endobronchial ultrasound, positron emission tomography, and CT for lymph node staging of lung cancer. *Chest* 2006; 130:710-8.
40. Larsen SS, Krasnik M, Vilmann P, Jacobsen GK, Pedersen JH, Faurschou P, Folke K. Endoscopic ultrasound guided biopsy of mediastinal lesions has a major impact on patient management. *Thorax* 2002; 57:98-103.
41. Herth FJ, Lunn W, Eberhardt R, Becker HD, Ernst A. Transbronchial *versus* transesophageal ultrasound-guided aspiration of enlarged mediastinal lymph nodes. *Am J Respir Crit Care Med* 2005; 171:1164-7.
42. Vilmann P, Krasnik M, Larsen SS, Jacobsen GK, Clementsen P. Transesophageal endoscopic ultrasound-guided fine-needle aspiration (EUS-FNA) and endobronchial ultrasound-guided transbronchial needle aspiration (EBUS-TBNA) biopsy: a combined approach in the evaluation of mediastinal lesions. *Endoscopy* 2005; 37:833-9.
43. Wong M, Yasufuku K, Nakajima T, Herth FJ, Sekine Y, Shibuya K, Iizasa T, Hiroshima K, Lam WK, Fujisawa T. Endobronchial ultrasound: new insight for the diagnosis of sarcoidosis. *Eur Respir J*. 2007; 29:1182-6.
44. Nakajima T, Yasufuku K, Suzuki M, Sekine Y, Shibuya K, Hiroshima K, Fujisawa T. Histological diagnosis of spinal chondrosarcoma by endobronchial ultrasound-guided transbronchial needle aspiration. *Respirology* 2007; 12:308-10.
45. Nakajima T, Yasufuku K, Wong M, Iyoda A, Suzuki M, Sekine Y, Shibuya K, Hiroshima K, Iizasa T, Fujisawa T. Histological diagnosis of mediastinal lymph node metastases from renal cell carcinoma by endobronchial ultrasound-guided transbronchial needle aspiration. *Respirology* 2007; 12:302-3.
46. Kurimoto N, Murayama M, Yoshioka S, Nishisaka T. Analysis of the internal structure of peripheral pulmonary lesions using endobronchial ultrasonography. *Chest* 2002; 122:1887-94.
47. Chao TY, Lie CH, Chung YH, Wang JL, Wang YH, Lin MC. Differentiating peripheral pulmonary lesions based on images of endobronchial ultrasonography. *Chest* 2006; 130:1191-7.
48. Omori S, Takiguchi Y, Hiroshima K, Tanabe N, Tatsumi K, Kimura H, Nagao K, Kuriyama T. Peripheral pulmonary diseases: evaluation with endobronchial US – initial experience. *Radiology* 2002; 224:603-8.
49. Herth FJ, Ernst A, Becker HD. Endobronchial ultrasound guided transbronchial lung biopsy in solitary pulmonary nodules and peripheral lesions. *Eur Respir J* 2002; 20:972-4.

50. Shirakawa T, Imamura F, Hamamoto J, Honda I, Fukushima K, Sugimoto M, Shirkakusa T. Usefulness of endobronchial ultrasonography for transbronchial lung biopsies of peripheral lung lesions. *Respiration* 2004; 71:260-8.
51. Kurimoto N, Miyazawa T, Okimasa S, Maeda A, Oiwa H, Miyazu Y, Murayama M. Endobronchial ultrasonography using a guide sheath increases the ability to diagnose peripheral pulmonary lesions endoscopically. *Chest* 2004; 126:959-65.
52. Kikuchi E, Yamazaki K, Sukoh N, Kikuchi J, Asahina H, Imura M, Onodera Y, Kurimoto N, Kinoshita I, Nishimura M. Endobronchial ultrasonography with guide-sheath for peripheral pulmonary lesions. *Eur Respir J* 2004; 24:533-7.
53. Paone G, Nicastrì E, Lucantoni G, Dello Iacono R, Battistoni P, D'Angeli AL, Galluccio G. Endobronchial ultrasound-driven biopsy in the diagnosis of peripheral lung lesions. *Chest* 2005; 128:3551-7.
54. Herth FJ, Eberhardt R, Becker HD, Ernst A. Endobronchial ultrasound-guided transbronchial lung biopsy in fluoroscopically invisible solitary pulmonary nodules: a prospective trial. *Chest* 2006; 129:147-50.
55. Doms CA, Verbeke EK, Becker HD, Demedts MG, Vansteenkiste JF. Endobronchial ultrasonography in bronchoscopic occult pulmonary lesions. *J Thorac Oncol* 2007; 2:121-4.
56. Yoshikawa M, Sukoh N, Yamazaki K, Kanazawa K, Fukumoto S, Harada M, Kikuchi E, Munakata M, Nishimura M, Isobe H. Diagnostic value of endobronchial ultrasonography with a guide sheath for peripheral pulmonary lesions without x-ray fluoroscopy. *Chest* 2007; 131:1788-93.
57. Eberhardt R, Anantham D, Ernst A, Feller-Kopman, Herth F. Multimodality bronchoscopic diagnosis of peripheral lung lesions: a randomized controlled trial. *Am J Respir Crit Care Med* 2007; 176:36-41.
58. Shirakawa T, Imamura F, Hamamoto J, Shirkakusa T. A Case of successful airway stent placement guided by endobronchial ultrasonography. *J Bronchol* 2004; 11:45-8.
59. Miyazawa T, Miyazu Y, Iwamoto Y, Ishida A, Kanoh K, Sumiyoshi H, Doi M, Kurimoto N. Stenting at the flow-limiting segment in tracheobronchial stenosis due to lung cancer. *Am J Respir Crit Care Med* 2004; 169:1096-102.