

A Marinho¹
G Fernandes¹
T Carvalho²
D Pinheiro²
I Gomes¹

Micobactérias atípicas em doentes sem síndrome de imunodeficiência adquirida

Nontuberculous mycobacteria in non-AIDS patients

Recebido para publicação/received for publication: 07.08.11

Aceite para publicação/accepted for publication: 08.01.07

Resumo

As micobactérias não tuberculosas (MNT) têm um papel patogénico de importância crescente em doentes com serologia positiva para o vírus da imunodeficiência humana (VIH), em doentes com doença pulmonar crónica, em outras doenças crónicas, e ainda nos idosos.

Objetivo: Avaliar a importância do isolamento de MNT em amostras respiratórias em doentes adultos sem infeção VIH.

Material e métodos: Estudo retrospectivo dos doentes do Hospital de São João sem infeção VIH conhecida, com pelo menos uma amostra respiratória positiva para MNT, entre 1997 e 2004.

Resultados: Foram encontrados 102 doentes com idade mediana de 63 anos; 67% do sexo masculino. Sessenta e três doentes (62%) apresentavam patologia respiratória prévia, maioritariamente sequelas de tuberculose pulmonar (n=19). O agente mais isolado (47%) foi o *Mycobacterium avium complex* (MAC).

Foram identificados 16 casos de doença (15,7%), 14 dos quais cumpriam os critérios definidos pela *American Thoracic Society*. Dez homens e 6 mulheres, idade mediana de 65 anos. Doze doentes tinham doença pulmonar prévia.

Abstract

Nontuberculous mycobacteria (NTM) play an increasingly significant pathogenic role in HIV-positive patients, in patients with chronic lung disease, in other chronic conditions and in the elderly.

Aims: Evaluate the importance of NTM isolation in respiratory samples in patients without HIV-infection.

Methods: Retrospective evaluation of our hospital patients with no known AIDS, with at least one NTM positive respiratory sample, from 1997-2004.

Results: We found 102 patients, with a median age of 63 years; 67% male. Sixty-three (62%) had underlying lung disease, mainly tuberculosis sequelae (n=19). The majority (47%) of the isolations were *Mycobacterium avium complex* (MAC).

A diagnosis of *Mycobacterium* pulmonary disease was made in 16 patients (15.7%), 14 of which met the American Thoracic Society diagnostic criteria. Ten male and 6 female; median age 65 years. Twelve had underlying lung disease. All of them had respiratory infection complaints. Chest X-rays showed mainly pulmonary infiltrates, linear opacities and cavitation.

¹ Serviço de Pneumologia do HSJ (Director: Prof. Dr. J. Agostinho Marques), Porto, Portugal / Pulmonology Unit, Hospital São João, Oporto, Portugal

² Serviço de Microbiologia do HSJ (Directora: Prof.ª Dr.ª MJ Vaz), Porto, Portugal / Microbiology Unit, Hospital São João, Oporto, Portugal
Hospital de São João, Alameda Hernâni Monteiro, 4200-Porto

Todos tinham clínica de infecção respiratória. As alterações mais observadas no Rx de tórax foram o infiltrado pulmonar, a opacidade linear e a cavitação. O MAC foi o causador de doença em 75% (n=12) dos casos.

Conclusão: O isolamento de micobactérias atípicas em amostras respiratórias, nomeadamente em doentes com patologia pulmonar prévia, não significou doença na grande maioria dos casos, mesmo em doentes com doença pulmonar prévia. O agente mais frequentemente isolado foi o MAC, tendo a sua importância relativa sido ainda maior nos casos de doença pulmonar por MNT.

Rev Port Pneumol 2008; XIV (3): 323-337

Palavras-chave: Micobactérias atípicas, isolamento, doença pulmonar.

MAC was the cause of mycobacterium respiratory disease in 12 patients (75%).

Conclusion: NTM isolation did not equal pulmonary NTM disease in the majority of cases, even in patients with underlying lung disease. MAC was the most commonly isolated agent and its relative importance was higher in the presence of NTM disease.

Rev Port Pneumol 2008; XIV (3): 323-337

Key-words: Nontuberculous mycobacteria, isolation, pulmonary disease.

As micobactérias atípicas são agentes ubíquos do ambiente

Introdução

As micobactérias atípicas, também chamadas micobactérias não tuberculosas, micobactérias ambientais ou micobactérias oportunistas¹, são agentes ubíquos do ambiente, tendo sido isoladas na água, incluindo a água canalizada, no solo e nos animais. A água é a fonte mais provável de infecção do homem. Potenciais factores epidemiológicos são o uso semanal de água da fonte engarrafada, exposição a pássaros de estimação e exposição ocupacional². A transmissão parece dar-se a partir da inalação ou ingestão de partículas do ambiente³.

Com o advento do tratamento eficaz para a tuberculose, em 1950, a cultura das amostras tornou-se rotina e verificou-se que alguns dos casos aparentes de tuberculose eram

Introduction

Nontuberculous mycobacteria (NTM), also known as atypical mycobacteria, environmental mycobacteria, mycobacteria other than tuberculosis (MOTT) or opportunist mycobacteria¹, are widely distributed in the environment, and have been found in water – including running water – soil and animals, with water the most likely source of infection in man. Possible epidemiological factors include daily consumption of bottled mineral water, exposure to pet birds and occupational exposure². NTM seems to be transmitted via inhalation or ingestion of environmental particulate matter³.

With the advent of efficacious tuberculosis treatment in 1950, culture samples became more routine and in some cases it was seen that some seemingly tuberculosis cases were

afinal devidos a MNT⁴. Tem-se verificado um aumento dramático na prevalência de infecções por micobactérias atípicas, sobretudo por *Mycobacterium avium complex*, desde então. Estes agentes podem causar doença pulmonar em doentes com SIDA, com doença pulmonar subjacente³⁻⁵ e em pessoas sem doença pulmonar prévia³⁻⁵. A doença disseminada pode ocorrer em doentes com SIDA e em doentes com anormalidades dos receptores da IL-12 e do interferão- γ ^{6,7}.

As doenças respiratórias crónicas mais associadas com o desenvolvimento de doença pelas micobactérias atípicas incluem a DPOC, bronquiectasias, sequelas de tuberculose, fibrose quística, pneumoconioses, como é o caso da silicose, fibrose por radioterapia, carcinoma broncogénico, aspiração crónica, doença esofágica e alcoolismo³⁻⁸. A aspiração gástrica recorrente³⁻⁹ e a fibrose quística⁹ são as únicas condições predisponentes conhecidas para doença pulmonar por micobactérias de crescimento rápido. A infecção por MNT na fibrose quística foi descrita pela primeira vez em 1980; mais recentemente, a prevalência de MNT na fibrose quística varia de 4% a 20%¹⁰⁻¹², aumentando com a idade¹². A relação entre bronquiectasias e MNT é complexa: as bronquiectasias são um factor de risco e uma consequência da infecção por MNT¹³. Os doentes com bronquiectasias podem ter colonização ou infecção por MNT, e estas, particularmente o MAC e o *M. abscessus*, podem causar bronquiectasias¹⁴. Os casos de doença na ausência de outra patologia pulmonar crónica subjacente parecem acontecer predominantemente em mulheres não fumadoras, dos 40 aos 80 anos, que muitas vezes têm prolapso da válvula mitral ou *pectus excavatum*³; de facto, as anormalidades da parede torácica, incluindo a escoliose e o *pectus excavatum*, parecem predispor às infecções por

in fact due to MNT⁴. Since then we have seen a dramatic rise in the incidence rate of atypical mycobacteria infection, particularly by the *Mycobacterium avium complex*. These pathogens can cause pulmonary disease in AIDS patients with underlying pulmonary disease³⁻⁵ and in people with no underlying pulmonary disease³⁻⁵. Disseminated disease can onset in AIDS patients and in patients with IL-12 and interferon- γ receptor abnormalities^{6,7}.

The chronic respiratory diseases most associated with the development of atypical mycobacteria diseases include COPD, bronchiectasis, tuberculosis sequelae, cystic fibrosis, pneumoconiosis (silicosis), radiotherapy fibrosis, bronchogenic carcinoma, chronic aspiration, oesophageal disease and alcoholism³⁻⁸. Reoccurring gastric aspiration³⁻⁹ and cystic fibrosis⁹ are the only known predisposing conditions for rapid growing mycobacteria pulmonary disease. MNT infection in cystic fibrosis was first described in 1980. The current incidence rate of MNT in cystic fibrosis ranges from 4% – 20%¹⁰⁻¹², increasing with age¹².

The relationship between bronchiectasis and MNT is a complex one; bronchiectasis is a risk factor for and consequence of MNT infection¹³. Bronchiectasis patients could have MNT colonisation or infection and these, particularly MAC and *M. abscessus*, can lead to bronchiectasis¹⁴.

Disease, in the absence of another underlying chronic pulmonary pathology, seems to onset predominantly in female non-smokers aged 40 – 80, who very often have mitral valve prolapse or funnel chest³. In fact, chest wall abnormalities, including scoliosis and funnel chest, seem to predispose to MNT infections^{15,16}. There is a higher rate of these

A aspiração gástrica recorrente e a fibrose quística são as únicas condições predisponentes conhecidas para doença pulmonar por micobactérias de crescimento rápido

As micobactérias oportunistas responsáveis por doença pulmonar são principalmente o *M. avium complex* e o *M. kansasii*

MNT^{15,16}, sendo a sua prevalência maior em doentes com doença pulmonar por MAC do que em doentes com tuberculose e do que na população normal¹⁵.

O significado de um isolamento só poderá ser estabelecido considerando a amostra onde foi identificado o agente, o número de isolamentos, o grau de crescimento e o tipo de agente. Em geral são necessários múltiplos isolamentos de locais não estéreis para estabelecer o diagnóstico de doença, enquanto uma única cultura de um local estéril, particularmente se a histologia é característica, é suficiente¹. É necessária a verificação de critérios clínicos, radiológicos e microbiológicos para o diagnóstico de doença, de acordo com as *guidelines* da ATS⁸.

As micobactérias oportunistas responsáveis por doença pulmonar são principalmente o *M. avium complex* e o *M. kansasii*. Outros agentes causam a doença mais raramente: *M. xenopi*, *M. malmoense*, *M. celatum*, *M. asiaticum*, *M. sulgai* e micobactérias de crescimento rápido (*M. fortuitum*, *M. gordonae*, *M. abscessus*, *M. chelonae*)¹⁻².

Objectivos

Foi objectivo deste trabalho avaliar a importância do isolamento de micobactérias não tuberculosas em amostras respiratórias nos doentes adultos do nosso hospital sem síndrome de imunodeficiência humana adquirida (SIDA) e caracterizar o perfil microbiológico e clínico destes doentes.

Material e métodos

Os autores efectuaram uma análise retrospectiva dos doentes adultos do Hospital de São João sem síndrome de imunodeficiência adquirida que tiveram pelo menos uma amostra respira-

in MAC pulmonary disease patients than in tuberculosis patients and in the population at large¹⁵.

An isolation's significance can only be established considering the sample where the agent, number of isolations, degree of growth and agent type were identified. Multiple isolations from non-sterile locations are usually necessary to establish a diagnosis of the disease, as compared to a single culture from a sterile location, especially if the histology is characteristic¹. Verification of clinical, radiology and microbiology criteria are necessary for diagnosis of disease, in line with the American Thoracic Society (ATS) guidelines⁸.

The main opportunistic mycobacteria responsible for lung disease are *M. avium complex* and *M. kansasii*. Other agents are rare causes of the disease: *M. xenopi*, *M. malmoense*, *M. celatum*, *M. asiaticum*, *M. sulgai* and rapid growing mycobacteria (*M. fortuitum*, *M. gordonae*, *M. abscessus*, *M. chelonae*)¹⁻².

Aims

The aim of this study was to evaluate the importance of NTM isolations in respiratory samples in non-AIDS adult patients in our hospital and map out these patients' microbiological and clinical profile.

Material and methods:

We undertook a retrospective analysis of non-AIDS adult patients at Hospital de São João with at least one respiratory sample (SB, BAL or gastric juice) positive for atypical mycobacteria between 1997 and 2004. Patients with isolations were identified via

tória (SB, LB/LBA ou suco gástrico) positiva para micobactérias atípicas, no período de 1997 a 2004. Os doentes com isolamentos foram identificados a partir dos registos do Serviço de Microbiologia; a caracterização destes doentes fez-se com base nesses registos e na revisão dos processos clínicos.

Selecionaram-se os dados relativos aos isolamentos (amostra, agente, número, forma de identificação), características demográficas e clínicas; foram identificados os casos de doença por micobactérias atípicas, de acordo com os critérios de diagnóstico definidos pela ATS, procedendo-se à sua caracterização clínica, radiológica, funcional e broncofibroscópica.

Resultados

Resultados globais

Foram encontrados 102 doentes adultos, sem SIDA, que tiveram pelo menos um isolamento de micobactérias atípicas em amostras respiratórias.

A idade mediana deste grupo foi de 63 anos (22-93 anos), 67% (n=68) correspondia a indivíduos do sexo masculino e 33% (n=34) a doentes do sexo feminino.

Relativamente à situação clínica de base, 62% (n=63) apresentavam patologia respiratória prévia, maioritariamente sequelas de tuberculose pulmonar e bronquiectasias. Quarenta e nove doentes tinham comorbilidades sistémicas, predominando as neoplasias (13%), terapêutica imunodepressora em 8% (outros que não os fármacos antineoplásicos) e diabetes em 6%. A maioria dos doentes (n=77) apresentava queixas sugestivas de infeção respiratória (75%), associada ou não a hemoptises e/ou manifestações constitucionais. O agente mais prevalente foi o *Mycobacterium avium complex* (MAC) responsá-

Microbiology Unit records and they were profiled based on these records and their clinical files.

Data on isolations (sample, agent, number, form of identification), demographic and clinical profile were collected. Cases of atypical mycobacteria disease were identified in line with ATS diagnostic criteria and the next stage was clinical, radiology, functional and bronchoscope characterisation.

Results

Overall results

102 adult non-AIDS patients were found with at least one respiratory sample positive for atypical mycobacteria, median age 63 years (22-93 years), 67% (n=68) males and 33% (n=34) female.

62% (n=63) had underlying respiratory pathology, mainly tuberculosis and bronchiectasis sequelae. Forty nine patients had systemic co-morbidities, mainly neoplasm (13%), immunodepressor treatment in 8% (others with no antineoplastic medication) and 6% had diabetes. The majority of patients (n=77) presented complaints suggesting respiratory infection (75%), associated or non-associated to haemoptysis and/or constitutional manifestations. The most prevalent agent was *Mycobacterium avium complex* (MAC), responsible for almost half of the isolations (47%), followed by *M. fortuitum* (20.5%), *M. goodii* (18.5%), and others (Fig.1). Bronchial secretions obtained via expectoration (Table I) were the sample from which the greater part of isolations were seen (74%; n=75), while in 16% (n=16) the sample was gastric aspirate and

vel por quase metade dos isolamentos (47%), seguido do *M. fortuitum* (20,5%), *M. gordonae* (18,5%), e outros (Fig. 1). As secreções brônquicas obtidas por expectoração (Quadro I) foram a amostra onde o isolamento se verificou na grande maioria dos casos (74%; n=75); em 16% (n=16) a amostra foi o aspirado gástrico, e em 5% (n=5) o lavado brônquico e expectoração conjuntamente. O isolamento de MNT não foi uniforme ao longo dos anos, tendo havido mais isolamentos em 2001 e em 2004.

in 5% (n=5) bronchial lavage and expectoration together. MNT isolation was not uniform over the years; more isolations were seen in 2001 and 2004.

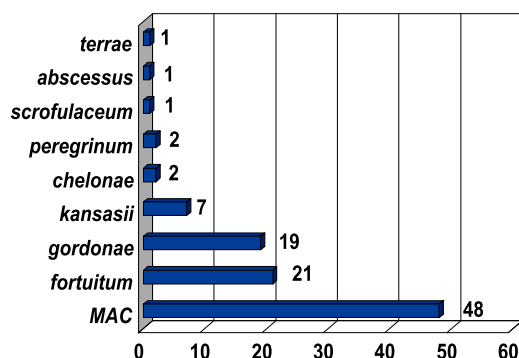


Fig. 1 – Micobactérias isoladas

Fig. 1 – Mycobacteria isolated

Quadro I – Amostra respiratória, todos os isolamentos (LB = Lavado brônquico)

Amostra respiratória	Expectoração	LB	Expectoração + LB	Aspirado gástrico
Número de casos	75	5	6	16

Table I – Respiratory sample, all isolations (BAL = Bronchial lavage)

Respiratory sample	Expectoration	BAL	Expectoration + BAL	Gastric aspirate
Number of cases	75	5	6	16

Resultados – casos de doença

Foram identificados 16 casos de doença (15,7%), 14 dos quais cumpriam os critérios da ATS em vigor na altura (Quadro II); um doente preenchia os critérios mais recentes da ATS¹⁷ e outro foi incluído uma vez que o médico assistente tinha decidido assumir o diagnóstico, e orientado para

Results – cases of disease

Sixteen cases of disease were identified (15.7%), 14 of which met ATS criteria in use at the time (Table II). One patient met more recent ATS criteria¹⁷ and a second was included as the physician made a diagnosis and sent him for treatment (patients seen

Quadro II – Resultados microbiológicos, nos casos de doença

Doente	Agente	Produto	N.º isolamentos	Directo	Cultural
1	MAC	SB	4	1x	3x
2	MAC	SB	3	-	3x
3	MAC	SB	3	-	3x
4	MAC	SB	6	3x	3x
5	MAC	SB	7	1x	6x
6	MAC	SB	3	-	3x
7	MAC	SB	3	-	3x
8	MAC	LB	1	-	1x
9	MAC	SB + LB	3	1x	2x
10	MAC	SB + LB	4	-	4x
11	MAC	SB + LB	4	-	4x
12	MAC	SB + LB	5	-	5x
13	Kansasii	SB	4	2x	2x
14	Kansasii	SB + LB	7	-	7x
15	Fortuitum	SB	1	-	1x
16	Abcessus	SB	5	3x	2x

Table II – Microbiology results, in the cases of disease

Patient	Agent	Product	No. of isolations	Direct	Culture
1	MAC	SB	4	1x	3x
2	MAC	SB	3	-	3x
3	MAC	SB	3	-	3x
4	MAC	SB	6	3x	3x
5	MAC	SB	7	1x	6x
6	MAC	SB	3	-	3x
7	MAC	SB	3	-	3x
8	MAC	LB	1	-	1x
9	MAC	SB + LB	3	1x	2x
10	MAC	SB + LB	4	-	4x
11	MAC	SB + LB	4	-	4x
12	MAC	SB + LB	5	-	5x
13	Kansasii	SB	4	2x	2x
14	Kansasii	SB + LB	7	-	7x
15	Fortuitum	SB	1	-	1x
16	Abcessus	SB	5	3x	2x

tratamento (doentes representados a cinza no Quadro II). A identificação foi efectuada por provas culturais e bioquímicas (1 doente) e por sonda de DNA (15 doentes). Todos, excepto um, tiveram identificação de micobactérias nas secreções traqueobrônquicas obtidas por emissão. Em nenhum dos casos de doença a amostra onde foi isolado o agente foi o aspirado gástrico. Dos 16 casos de doença, a idade média foi de 65 anos (23-77); 63% (n=10) eram do sexo masculino e 37% (n=6) do sexo feminino. Metade dos doentes tinham história tabágica positiva. Foi verificada doença pulmonar crónica em 75% (n=12), maioritariamente sequelas de TP e bronquiectasias (Quadro III). Seis apresentavam comorbilidades sistémicas. Dos 4 doentes que não tinham doença pulmonar crónica, 3 apresentavam comorbilidades sistémicas; um doente não tinha condições predisponentes conhecidas e era idoso (77 anos). Todos apresentavam sintomas de infecção respiratória manifestada por tosse produtiva com expectoração purulenta, com hemoptises associadas em 44% (n=7) e manifestações constitucionais em 37% (n=6). Três doentes tiveram doença extratorácica (adenopatias, úlcera laríngea e hepatoesplenomegalia). A duração média dos sintomas foi de 6 meses; apenas

in grey in Table II). Identification was via culture and biochemical samples (1 patient) and DNA probe (15 patients). All except one had mycobacteria identified in tracheobroncheal secretions obtained by emission. In no case of disease was gastric aspirate the sample from which the agent was isolated.

The mean age of the 16 cases of disease was 65 years (23-77); 63% (n=10) male and 37% (n=6) female. Half of the patients were smokers. Chronic lung disease was seen in 75% (n=12), the majority pulmonary tuberculosis and bronchiectasis sequelae (Table III). Six presented systemic co-morbidities. Three of the 4 patients with no chronic lung disease had systemic co-morbidities and one had no known predisposing conditions and was elderly (77 years). All presented signs of respiratory symptom infection; productive cough with purulent secretion with associated haemoptysis in 44% (n=7) and constitutional manifestations in 37% (n=6). Three patients had extra-thoracic disease (adenopathies, laryngeal ulcer and hepatic splenomegaly). Mean duration of symptoms was 6 months, with only one pa-

Quadro III – Doença pulmonar subjacente (75%) nos casos de doença por MNT

Doença pulmonar	Sequelas de TP	Bronquiectasias	Outros	Nenhum
Número de casos	4	3	5	4

Table III – Underlying pulmonary disease (75%) in the MNT caused cases of disease

Pulmonary disease	PTB Sequelae	Bronchiectasis	Other	None
Number of cases	4	3	5	4

um doente tinha apresentação aguda, sendo o MAC o agente responsável neste caso.

Em 75% (n=12) o agente responsável pela doença foi o MAC, o *M. kansasii* em 2 doentes, o *M. abscessus* num doente e o *M. fortuitum* também num doente (Fig. 2). Em 2002 verificou-se um pico de doença, com 5 casos diagnosticados nesse ano, todos eles causados por MAC, embora a metodologia laboratorial não tivesse sido diferente nesse ano.

As alterações mais observadas na radiografia de tórax consistiam em opacidades lineares, cavitação e infiltrados pulmonares; um doente apresentou derrame pleural; apenas um não tinha alterações no Rx torácico. Treze doentes efectuaram TAC torácica que revelou bronquiectasias em sete. Onze efectuaram espirometria, cuja alteração mais frequente foi a obstrução (n=6); 3 apresentavam normalidade funcional. Dez doentes realizaram broncofibroscopia, observando-se lesões vegetantes (n=2), hiperemia (n=2) e secreções (n=2), sendo normal em 4 casos.

Treze completaram o tratamento, cuja duração variou de 6 a 34 meses (mediana=13). Um doente interrompeu o tratamento por toxicidade oftalmológica (após 6 meses); um doente faleceu durante o tratamento por razões não relacionadas com a doença nem

patient having acute presentation, with MAC the cause here.

MAC was the agent responsible in 75% (n=12) of patients, *M. kansasii* in two patients, and *M. abscessus* and *M. fortuitum* in one apiece (fig. 2). 2002 was the peak of the disease, with 5 cases diagnosed in this year, all MAC-caused, although the laboratory methodology did not differ in this year.

The most frequently seen chest X-ray abnormalities were linear opacities, cavitation and pulmonary infiltrates. One patient had pleural effusion and only one had no chest X-ray alterations. Thirteen patients underwent chest computed tomography, revealing bronchiectasis in seven. Eleven patients underwent spirometry. The most frequently seen abnormality here was obstruction (n=6), with 3 patients presenting normal function. Ten patients underwent bronchoscopy, revealing vegetating lesions (n=2), hyperaemia (n=2) and secretions (n=2), with four normal cases.

Thirteen patients completed treatment, lasting from 6 – 34 months (median=13). One patient stopped treatment after 6 months due to ophthalmologic toxicity, one patient died during treatment for reasons

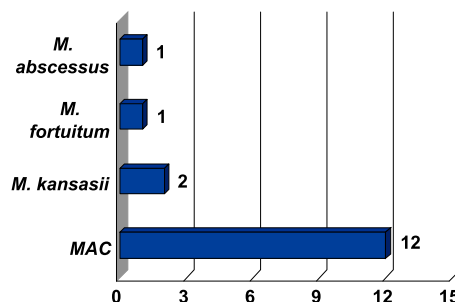


Fig. 2 – MNT nos casos de doença

Fig. 2 – MNT in the cases of disease

com o tratamento, e perdeu-se o *follow-up* de outro doente. Quatro doentes tiveram toxicidade farmacológica. Dos treze doentes que completaram o tratamento, um faleceu por neoplasia digestiva e outro teve micobacteriose osteoarticular durante o período de vigilância (o mesmo que apresentou derrame pleural).

unconnected to the disease and another patient was lost to follow-up. Four patients had pharmacological toxicity. Of the thirteen patients who completed treatment, one died due to cancer of the digestive system and another had osteoarticular mycobacteriosis during the follow-up period. The same patient had pleural effusion.

Dentro das várias micobactérias passíveis de originar doença respiratória, o MAC tem sido o mais prevalente em várias séries

Discussão

As micobactérias atípicas estão presentes no meio ambiente por toda a parte, predominando na água, incluindo a água canalizada. Dentro das várias micobactérias passíveis de originar doença respiratória, o MAC tem sido o mais prevalente em várias séries¹⁸⁻²¹; foi também o agente mais frequente nesta série, quer nos casos de colonização^{22,23}, quer nos casos de doença. A prevalência de doença por MAC tem aumentado, talvez devido em parte ao maior reconhecimento²⁴; a água aerossolizada pode ser uma fonte importante de infecção, explicando-se a prevalência aumentada de infecção pela mudança de hábitos de higiene com substituição do banho pelo duche²⁴. Encontramos um caso de doença por *M. abscessus* numa doente com fibrose quística; esta doente foi a única que teve isolamento de dois agentes diferentes (*M. abscessus* e MAC, em tempos diferentes, só o *M. abscessus* tendo significado doença). Numa série de Olivier *et al.*¹⁰, o *M. abscessus* era o segundo agente, após o MAC, a causar micobacteriose em doentes com fibrose quística.

Os sinais e sintomas da doença pulmonar por MNT são variáveis e inespecíficos. A tosse crónica, usualmente produtiva e purulenta, tem sido o sintoma mais frequentemente descrito, sendo as hemoptises uma manifestação rara²⁴. Na nossa série, todos os casos de doença apresentavam sintomas de infecção respiratória (tosse produtiva com

Discussion

Atypical mycobacteria are widespread throughout the environment, particularly in water, including running water. Of the several mycobacteria capable of giving rise to respiratory disease, MAC has been the most frequent in many series¹⁸⁻²¹, as it was in ours, in terms of both colonisation^{22,23} and disease. The incidence rate of MAC-caused disease has increased, possibly in part due to a better recognition of the bacteria²⁴. Droplets are likely to be a significant source of infection, and the change in hygiene habits – the rise of the shower *vs.* the bath – can explain the increase in infection²⁴. We found one case of disease caused by *M. abscessus*, in a cystic fibrosis patient. This patient was the only one in whom two different agents (*M. abscessus* and MAC) were isolated at different times, with only *M. abscessus* having a bearing on disease. In the Olivier *et al.*¹⁰ series, *M. abscessus* was the second agent (with MAC the first) causing mycobacteriosis in cystic fibrosis patients.

The signs and symptoms of MNT pulmonary disease are varied and non-specific. The most frequently described symptom is chronic cough, usually productive with purulent secretions. Haemoptysis is a rare manifestation²⁴. All the cases in our series presented signs of respiratory infection

expectoração purulenta). A hemoptise foi uma manifestação também frequente (44%); Prince *et al*⁵ encontraram uma prevalência de 14% e Kennedy *et al*²⁵ encontraram hemoptises em 10% dos doentes; a hemoptise tem sido mais frequente em casos de positividade no exame cultural de expectoração. Os sintomas constitucionais são outra das possíveis manifestações da doença, geralmente menos frequentes, tendo sido a terceira manifestação mais frequente no presente estudo. A doença tem uma evolução insidiosa, podendo haver sintomas desde meses a anos antes do estabelecimento do diagnóstico; a média de evolução dos sintomas neste grupo foi de 6 meses, apenas um com evolução aguda. Em caso de doença pulmonar crónica, como DPOC, a doença pode manifestar-se através de agravamento gradual dos sintomas prévios, pelo que um alto índice de suspeição e a repetição de exames microbiológicos são necessários para confirmar o diagnóstico.

A maioria dos casos de doença pulmonar por MNT ocorreu em doentes com doença pulmonar subjacente (75%), sendo as mais frequentes as sequelas de TP e as bronquiectasias. Contudo, 25% dos doentes que desenvolveram doença respiratória por MNT não tinham doença pulmonar prévia; Prince *et al*⁵, (os primeiros a descrever casos de micobacterioses respiratórias sem doença respiratória prévia) encontraram 18%, de 119 doentes nestas condições; Henry *et al*² encontraram números sobreponíveis (20%). Um doente não tinha condições predisponentes à infecção, e era idoso; é provável que o envelhecimento do sistema imune predisponha às infecções micobacterianas²⁵.

Em todos os casos de doença, à excepção de um, houve isolamento do agente na expectoração, o que, aliado ao facto de a expectoração purulenta ser uma apresentação frequente da

(productive cough with purulent secretion). Haemoptysis was also a frequent sign (44%) whereas Prince *et al*⁵ found a 14% rate and Kennedy *et al*²⁵ found haemoptysis in 10% of patients. Haemoptysis is also frequent when the expectoration culture exam is positive. Constitutional symptoms are another likely manifestation of the disease. They are usually less frequent and were the third most frequent manifestation in our study. The disease has an insidious growth pattern and there could be symptoms months or even years before a diagnosis is established. The mean evolution of symptoms in this group was 6 months and only one patient presented acute growth of symptoms. In chronic pulmonary disease, such as COPD, the disease can manifest through a gradual worsening of prior symptoms, meaning a high index of suspicion and repeated microbiology exams are necessary to confirm diagnosis.

The majority of MNT lung disease cases onset in patients with an underlying pulmonary disease (75%), the most frequent of which are tuberculosis and bronchiectasis sequelae. 25% of patients who develop MNT respiratory disease have no underlying pulmonary disease, however. Prince *et al*⁵ (the first researchers to describe cases of mycobacteriosis with no underlying respiratory disease) found 18%, of 119 patients, with these conditions and Henry *et al*² found similar numbers (20%). One patient had no condition predisposing to infection and was elderly. It is likely that his aged immune system predisposed the patient to mycobacteria infections²⁵.

There was isolation of the agent in expectoration in all but one cases of disease. This, plus the fact that purulent secretion is a frequent presentation of the disease, makes us

Em caso de doença pulmonar crónica, como DPOC, a doença pode manifestar-se através de agravamento gradual dos sintomas prévios

Perante a suspeita clínica de doença, apesar de múltiplas culturas de expectoração negativas, deve ser efectuada broncoscopia para adequadamente excluir a doença

O derrame pleural é uma manifestação rara de micobactérias atípicas

doença, nos faz crer que a análise microbiológica seriada da expectoração nos conduzirá ao diagnóstico na grande maioria dos casos. O exame cultural foi mais rentável do que o directo, como seria de esperar, uma vez que estes doentes são paucibacilares. Contudo, apesar de, de acordo com as orientações da ATS a análise da expectoração ter sensibilidade suficiente para o diagnóstico, séries como a de Huang *et al.*²⁶ relatam taxas de 45% de falsos negativos no cultural da expectoração; esta taxa de falsos negativos poderá ser explicada pela baixa incidência de cavitação na doença por micobactérias atípicas, situação em que a análise da expectoração é mais rentável. Assim sendo, perante a suspeita clínica de doença, apesar de múltiplas culturas de expectoração negativas, deve ser efectuada broncoscopia para adequadamente excluir a doença.

Relativamente à telerradiografia do tórax, só estava normal num caso (doente com imunodeficiência congénita), em que se observaram bronquiectasias na TAC torácica, completando-se desta forma a tríade necessária ao diagnóstico. Não é comum o Rx torácico estar normal nos doentes imunocompetentes, ao contrário do que se passa com os imunocomprometidos; Wittram *et al.*²⁷, numa série de doentes com doença por MAC, verificaram que todos os doentes tinham anormalidades no Rx torácico, predominando as opacidades lineares, tal como no presente estudo, seguidas de pequenos e múltiplos nódulos; neste mesmo estudo, os autores verificaram uma grande correspondência entre o Rx e a TAC torácicos, embora a TAC torácica permita melhor identificação de bronquiectasias e nódulos. O derrame pleural é uma manifestação rara de micobactérias atípicas, havendo alguns casos descritos na literatura^{28,29}, sendo o MAC o agente maioritariamente envolvido. No nosso estudo encontramos um

believe that serial microbiological analysis of expectoration will lead to diagnosis in the great majority of cases. The culture exam yielded better results than a direct exam, as was to be expected, as these patients are paucibacillary. While expectoration exam was sensitive enough for diagnosis, as ATS guidelines state, series such as that of Huang *et al.*²⁶ cite 45% rates of false negatives in the expectoration culture. This rate can be explained by the low rate of cavitation in atypical mycobacteria-caused disease, a situation in which expectoration yields better results. This being so, bronchoscopy should be used to definitively exclude the disease when there is a clinical suspicion of it and yet multiple negative expectoration cultures.

There was only one normal chest telerradiography (a patient with congenital immunodeficiency) in which bronchiectasis was seen in the computed tomography of the chest, thus completing the necessary diagnostic triad. Unlike the immunocompromised patients, the immunocompetent patients do not usually have a normal chest X-ray. Wittram *et al.*²⁷ documented that all patients in a series of patients with MAC caused disease had abnormal chest X-rays, predominantly linear opacities, just as in our study, followed by small and multiple nodules. In the same study, the authors found a great overlap between chest X-rays and CT scans, while the chest CT scan allowed a better identification of bronchiectasis and nodules. Pleural effusion is a rare manifestation in atypical mycobacteria. Some cases are described in the literature^{28,29}, with MAC the main agent involved. In our study we found a patient with this manifestation, caused by MAC. This rarity is ex-

doente com esta manifestação, por MAC. Esta raridade é explicada pela baixa incidência de anormalidades linfáticas na doença por MAC²⁹, ao contrário do que acontece na infecção por *M. tuberculosis*, onde o complexo primário é muitas vezes a causa do derrame pleural.

Na infecção por MNT há dois padrões radiológicos da doença²⁷. O padrão clássico, que é indistinguível da doença por *M. tuberculosis*, mais vezes observada em homens de meia idade ou idosos, fumadores ou com alcoolismo, com doença pulmonar subjacente e que se apresentam com doença fibrocavitária progressiva dos lobos superiores; estes doentes têm habitualmente elevada rentabilidade diagnóstica no exame da expectoração. Mais tarde foi descrito um outro padrão de doença, predominando em mulheres idosas, não fumadoras, sem doença pulmonar subjacente, envolvendo o lobo médio e a língula, traduzindo-se radiologicamente por bronquiectasias e pequenos e múltiplos nódulos (síndrome de Lady Windermere). A estabilidade radiográfica durante vários anos, especialmente com o MAC, não exclui doença activa³⁰.

Nos doentes estudados funcionalmente, os achados mais frequentes foram a obstrução e a normalidade funcional. Nos indivíduos com doença pulmonar crónica, as alterações funcionais encontradas correlacionam-se mais com a doença de base do que com a micobacteriose. Nos casos de micobacteriose sem doença pulmonar prévia, as alterações funcionais mais frequentes são, por ordem decrescente, a normalidade funcional, a obstrução ligeira, a restrição e as alterações mistas³. Doentes com a síndrome de Lady Windermere têm frequentemente redução de FEF₂₅₋₇₅ e aumento de VR e de VR/TLC; na TAC de alta resolução, estes doentes têm aumento da razão dos volumes na expiração/inspiração, sugerindo

plained by the low rate of lymphatic abnormalities in MAC-caused disease²⁹, unlike in *M. tuberculosis* infection, where the primary complex is very often the cause of the pleural effusion.

There are two radiology patterns to the disease caused by MNT infection²⁷. The classic pattern, which is indistinguishable from *M. tuberculosis* caused disease, very often seen in middle-aged or elderly men who are smokers or alcoholics, is with underlying pulmonary disease and who present with progressive fibrocavitary disease of the upper lobes. The expectoration exam usually yields good diagnostic results in these patients. A second disease pattern was later described, predominantly in elderly females, non-smokers, with no underlying pulmonary disease, involving the middle lobe and lingula. Radiology reveals bronchiectasis and small and multiple nodules (Lady Windermere syndrome). Unchanging X-ray pictures over several years, especially with MAC, do not rule out active disease³⁰.

The most frequent findings in functionally studied patients were obstruction and functional normality. In chronic pulmonary disease individuals, the functional abnormalities found correlate more with the base disease than with mycobacteriosis. In cases of mycobacteriosis with no underlying pulmonary disease, the most frequently found functional alterations are functional normality, mild obstruction, restriction and mixed abnormalities³. Patients with Lady Windermere syndrome frequently have reduced FEF₂₅₋₇₅ and increased RV and RV/TLC. High resolution CT scan shows these patients have increased expiration/inspiration volume ratio, suggesting these altera-

A estabilidade radiográfica durante vários anos, especialmente com o MAC, não exclui doença activa

estas alterações *air trapping* distal às pequenas vias aéreas^{31,32}.

Conclusão

O isolamento de micobactérias atípicas em amostras respiratórias, nomeadamente em doentes com patologia pulmonar prévia, não significou doença na grande maioria dos casos. O agente mais frequentemente isolado foi o MAC, tendo a sua importância relativa sido ainda maior nos casos em que se verificou doença pulmonar por micobactérias atípicas. Em todos os doentes, à excepção de um, houve isolamento de MNT na expectoração. As manifestações radiológicas e funcionais estão de acordo com as encontradas na literatura.

Bibliografia / Bibliography

1. Subcommittee of Joint Tuberculosis Committee of British Thoracic Society. Management of opportunist mycobacterial infection. *Thorax* 2000; 55:210-18.
2. Henry MT, Inamdar L, O'Riordan D, Schweiger M, Watson JP. Nontuberculous mycobacteria in non-HIV patients: epidemiology, treatment and response. *Eur Respir J* 2004; 23:741-6.
3. Timothy RA. Mycobacterium avium complex pulmonary disease in patients with pre-existing lung disease. *Clin Chest Med* 2002; 23:643-53.
4. Wolinsky E. Nontuberculous mycobacteria and associated diseases. *Am Rev Respir Dis* 1979; 119: 107-59.
5. Prince DS, Peterson DD, Steiner RM *et al.* Infection with Mycobacterium avium complex in patients without predisposing conditions. *N Engl J Med* 1989; 321:863-8.
6. Newport MJ, Huxley CM, Huston S, *et al.* A mutation in the interferon- γ -receptor gene and susceptibility to mycobacterial infection. *N Engl J Med* 1996; 335:1941-9.
7. Dorman SE, Holland SM. Interferon- γ and interleukin-12 pathway defects and human disease. *Cytokine Growth Factor Rev* 2000; 11: 321-33.

tions are air trapping distal to the small airways^{31,32}.

Conclusion

The isolating of atypical mycobacteria in respiratory samples, particularly in patients with an underlying pulmonary pathology, does not signify disease in the large majority of cases. MAC is the most frequently isolated agent, and its relative importance is even greater in cases in which there is atypical mycobacteria caused pulmonary disease. MNT was isolated in the expectoration of all patients except one. X-ray and functional findings were in agreement with those found in the literature.

8. Diagnosis and treatment of disease caused by nontuberculous mycobacteria. American Thoracic Society. *Am J Respir Crit Care Med* 1997; 156: S1-S25.
9. Daley L Charles, Griffith E David. Pulmonary disease caused by rapid growing mycobacteria. *Clin Chest Med* 2002; 23: 623-32.
10. Kenneth N. Olivier, David J. Weber, Richard J. Wallace, *et al.* Nontuberculous Mycobacteria-Multicenter Prevalence Study in Cystic Fibrosis. *Am J Respir Crit Care Med* 2003; 167: 828-34.
11. Esther CR Jr, Henry MM, Molina PL, *et al.* Nontuberculous mycobacterial infection in young children with cystic fibrosis. *Pediatr Pulmonol* 2005; 40:39-44.
12. Pierre-Audigier C, Ferroni A, Sermet-Gaudelas I, *et al.* Age-related prevalence and distribution on nontuberculous mycobacterial species among patients with cystic fibrosis. *J Clin Microbiol* 2005; 43:3467-70.
13. Barker AF. Bronchiectasis. *N Engl J Med* 2002; 346: 1383-93.
14. Wickremasinghe M, Ozerovitch LJ, Davies G, *et al.* Nontuberculous mycobacteria in patients with bronchiectasis. *Thorax* 2005; 60:1048-51.

O isolamento de micobactérias atípicas em amostras respiratórias, nomeadamente em doentes com patologia pulmonar prévia, não significou doença na grande maioria dos casos

15. Iseman MD, Buschman DL, Ackerson LM. Pectus excavatum and scoliosis: thoracic abnormalities associated with pulmonary disease caused by Mycobacterium avium complex. *Am Rev Respir Dis* 1991; 144: 914-6.
16. Guide SV, Holland SM. Host susceptibility factors in mycobacterial infection: genetics and body morphology. *Infect Dis Clin North Am* 2002; 16:163-86.
17. An Official ATS/IDSA Statement: Diagnosis, Treatment, and Prevention of Nontuberculous Mycobacterial Disease. *Am J Respir Crit Care Med* 2007; 175: 367-416.
18. Thomsen VO, Andersen AB, Miorner H. Incidence and clinical significance of non-tuberculous mycobacteria isolated from clinical specimens during a 2-y nationwide survey. *Scand J Infect Dis* 2002; 34:648-53.
19. Haverkort F. National atypical mycobacteria survey, 2000. *Commun Dis Intel* 2003; 27:180-9.
20. Butler WR, Crawford JT. NTM reported to the public health laboratory information system by state public health laboratories United States 1993-1996, July 1999. Available at: www.cdc.gov/ncidod/dastlr/mycobacteriology.htm. Accessed July 1, 2005.
21. Martin-Casabona N, Bahrmand AR, Bennedsen J, *et al*. Non-tuberculous mycobacteria: patterns of isolation: a multi-country retrospective survey. *Int J Tuberc Lung Dis* 2004; 8: 1186-93.
22. Edwards LB, Palmer CE. Isolation of «atypical» mycobacteria from health persons. *Am Rev Respir Dis* 1959; 80:747-9.
23. American Thoracic Society. Diagnosis and treatment of disease caused by nontuberculous mycobacteria; *Am Rev Respir Dis* 1990; 142:940-53.
24. Stephen KF, Dina Fisher, Robert L Cowie. Mycobacterium avium complex pulmonary disease in patients without HIV infection. *Chest* 2004; 126: 566-81.
25. Thomas P Kennedy, David J Weber. Nontuberculous mycobacteria, an underappreciated cause of geriatric lung disease. *Am J Respir Crit Care Med* 1994; 149: 1654-8.
26. Judy H Huang, Peter N Kao, Virginia Adi, Stephen J Ruoss. Mycobacterium avium-intracellulare Pulmonary Infection in HIV-negative Patients Without Pre-existing Lung Disease. *Chest* 1999; 115:1033-40.
27. Wittram C, Weisbrod G. Mycobacterium avium complex lung disease in immunocompetent patients: radiography-CT correlation. *The British Journal of Radiology* 2002; 75:340-4.
28. Okada Y, Ichinose Y, Yamaguchi K, *et al*. Mycobacterium avium-intracellulare pleuritis with massive pleural effusion. *Eur Respir J* 1995; 8: 1428-9.
29. Yanagihara K, Tomono K, Sawai T, *et al*. Mycobacterium avium Complex Pleuritis. *Respiration* 2002; 69: 547-9.
30. Levin DL. Radiology of pulmonary Mycobacterium avium-intracellulare complex. *Clin Chest Med* 2002; 23(3):603-12.
31. Chalermkulrat W, Gilbey Jack, Donohue James. Nontuberculous mycobacteria in women, young and old. *Clin Chest Med* 2002; 23:675-86.
32. Kubo Keishi, Yamazaki Yoshitaka, *et al*. Pulmonary infection with MAC leads to air trapping distal to the small airways. *Am J Respir Crit Care Med* 1998; 158: 979-84.