

Caso Clínico

Clinical Case

A. Santos Costa¹
Abel Afonso²

***Helix pomatia* endobrônquico. Aspiração de um corpo estranho muito pouco frequente.**

Endobronchial Helix pomatia. A very rare foreign-body aspiration

Recebido para publicação/received for publication: 07.05.15
Aceite para publicação/accepted for publication: 08.01.07

Resumo

A aspiração de corpos estranhos é uma entidade frequente em crianças, mas rara em adultos. Os autores apresentam o caso de um adulto de 57 anos, sem comprometimento neurológico, que aspirou um caracol-das-vinhas (*Helix pomatia*) durante uma refeição.

Rev Port Pneumol 2008; XIV (3): 415-419

Palavras-chave: Aspiração de corpo estranho, adulto, caracol.

Abstract

Foreign-body aspiration is a frequent occurrence in children, but much less common in adults. The authors present a case report of a 57 year old adult, without any neurological disease, who aspirated a snail (*Helix pomatia*) during a meal.

Rev Port Pneumol 2008; XIV (3): 415-419

Key-words: Tracheobronchial foreign body aspiration, adult, snail.

¹ Interno Complementar de Pneumologia.

² Director do Serviço de Pneumologia.

Centro Hospitalar de Trás-os-Montes e Alto Douro – EPE.

Introdução

A aspiração de corpos estranhos é a principal causa de morte acidental em crianças menores de 4 anos¹. É pouco comum em adultos^{2,3,4}. Habitualmente, o reflexo laríngeo protege a via aérea inferior, que através da tosse expelle espontaneamente o objecto. Mas este reflexo pode estar deprimido, por exemplo, por acidente vascular cerebral, intoxicação alcoólica, consumo de drogas, sedação, epilepsia ou laringectomia. A aspiração de corpos estranhos em adolescentes e em adultos sem nenhum destes factores de risco é uma situação rara⁵.

O tipo de corpo estranho aspirado depende de múltiplos factores, entre os quais destacamos a idade, o sexo, a situação em que é aspirado e a região geográfica. Assim, existem diferentes tipos de objectos aspirados em diferentes partes do Mundo. Por exemplo, na sociedade ocidental, o corpo estranho aspirado com mais frequência é o amendoim, na Grécia são as sementes de abóbora, na Turquia e no Egipto são as sementes de melancia e nos países asiáticos é a noz-de-areca^{6,7}, espelhando os hábitos alimentares das populações. Os adultos aspiram geralmente partículas de comida, em regra durante uma refeição, um jogo ou sustos fortes, como por exemplo acidentes de viação⁸. Muitos objectos raros têm sido descritos na literatura, como sapato de boneco⁹, alfinete de segurança¹⁰, nariz de macaco de brincar, colher de plástico, apito de plástico, pregos e até uma barata¹¹. Mas, tanto quanto é do nosso conhecimento, este é o primeiro caso de aspiração de um caracol publicado na literatura.

A apresentação clínica da aspiração de corpos estranhos varia desde a ausência total de sintomas até à dificuldade respiratória seve-

ra, dependendo do tipo, tamanho e localização do corpo estranho¹².

Nas situações agudas, os doentes apresentam-se frequentemente com tosse, pieira, dificuldade inspiratória e roncos^{8,13}. Ocasionalmente, a clínica é mais insidiosa ou passa despercebida no momento inicial, para reaparecer mais tarde, sob a forma de infecções de repetição ou simulando asma ou bronquite¹⁴. A radiografia de tórax é o método de investigação mais frequente^{15,16}, e os possíveis achados incluem: atelectasia, *air trapping*, consolidação ou corpo estranho radiopaco. No entanto, os radiogramas são normais com frequência, variando de 6% a 80%, dependendo das séries¹⁷.

Caso clínico

Homem de 57 anos referenciado ao Serviço de Urgência de Pneumologia por dor torácica, tosse seca, dispneia e pieira de instalação súbita após aspiração de um caracol durante o jantar do dia anterior. O doente referia que após ter retirado o caracol do interior da “casca” tentou succionar o líquido contido e aspirou a “casca” do caracol. Após este episódio teve uma sensação de asfixia e tosse intensa que aliviou em poucos segundos.

O doente não era fumador, bebia álcool esporadicamente e não possuía outros antecedentes relevantes.

Ao exame objectivo apresentava-se polipneico, com dispneia ligeira e com temperatura, saturação de oxigénio por oximetria de pulso e frequência cardíaca dentro de valores normais.

O murmúrio vesicular era audível bilateralmente e auscultavam-se sibilos localizados no terço médio pulmonar esquerdo e ferveres crepitantes na base homolateral.

Analiticamente sem alterações. No radiograma torácico (Fig. 1) era visível uma formação ovalada de densidade cálcica, localizada ao nível da carina secundária. Realizou TAC torácico (Fig. 2) que confirmou a presença de um corpo estranho espiralado, com cerca de 2 cm de comprimento, não condicionando significativo efeito obstrutivo e não evidenciando sinais de atelectasia pulmonar. Efectuou-se broncofibroscopia flexível, onde pôde visualizar-se directamente o caracol (Fig. 3), mas devido à localização e à sua for-

ma anatómica não foi possível encontrar um ponto de apreensão para poder ser extraído. Programou-se broncoscopia rígida para o dia seguinte.

Durante a broncoscopia rígida, com o auxílio da pinça de corpos estranhos, foi possível mobilizar ligeiramente o caracol e expor a sua face interna. Esta manobra proporcionou um bom local para apreensão que possibilitou a retirada “em bloco” do corpo estranho e do broncoscópio (Fig. 4). O procedimento não se complicou com hemorragia nem lesões en-

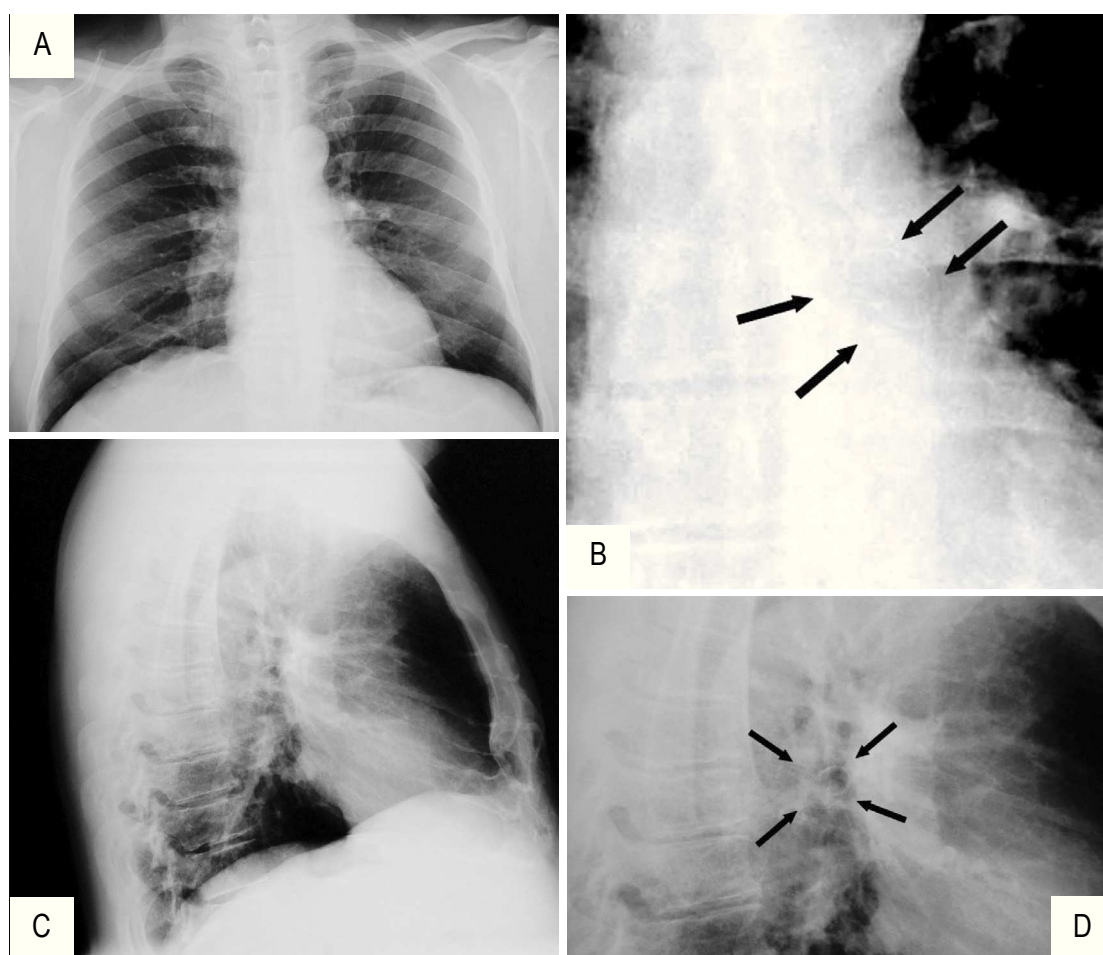


Fig. 1: A – Radiograma PA obtida no dia da admissão. Presença de formação calcificada (setas) ao nível do hilo esquerdo. B – Pormenor (setas). C – Perfil esquerdo – projecção da calcificação ao nível do hilo. D. Pormenor (setas)

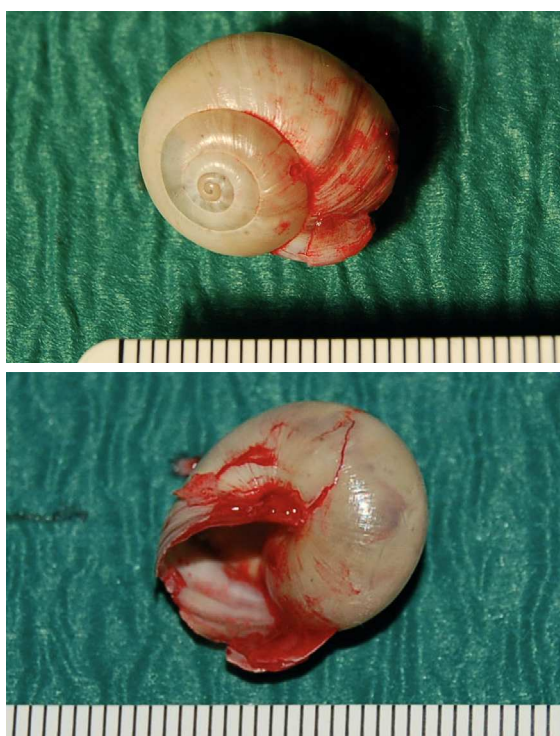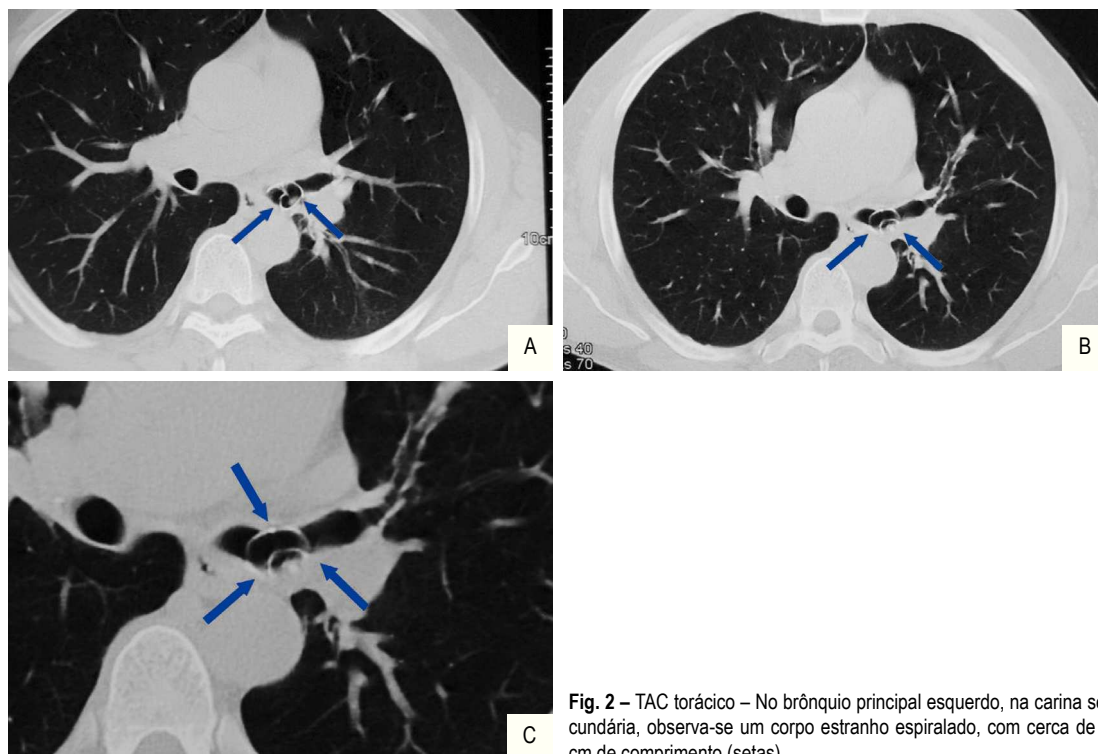


Fig. 4 – Caracol (*Helix pomatia*) removido por broncoscopia rígida (cerca de 2 cm de comprimento)

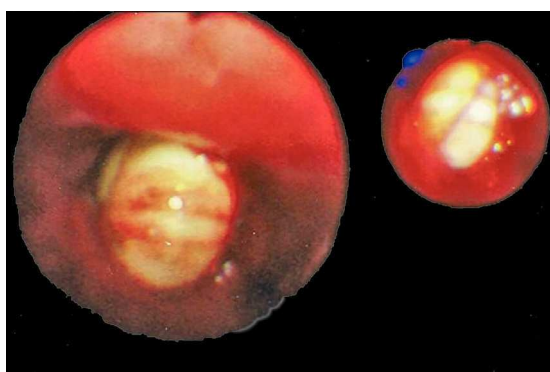


Fig. 3 – Corpo estranho (*Helix pomatia*) localizado ao nível da carina secundária. Imagem obtida por broncofibroscopia flexível

dobrônquicas, pelo que o doente realizou um recobro sem intercorrências e teve alta, assintomático, no dia seguinte.

Conclusão

Apesar do elevado índice de suspeição pela história clínica, este caso reveste-se de especial interesse devido à raridade do corpo estranho aspirado e pelo facto de se tratar de um adulto saudável sem factores de risco para aspiração de corpo estranho. O facto de se tratar de um alimento pouco habitual no Norte do nosso país torna este caso ainda mais insólito.

Bibliografia

- Mantel K, Butenandt I. Tracheobronchial foreign body aspiration in childhood: a report on 224 cases. *Eur J Pediatr* 1986;145:221-6.
- McGuirt WF, Holmes KD, Feehs R *et al.* Tracheobronchial foreign bodies. *Laryngoscope* 1988; 98: 615-18.
- Weissberg D, Schwartz I. Foreign bodies in the tracheobronchial tree. *Chest* 1987; 91:730-33.
- D'Amore A, Hewson GC. The management of acute upper airway obstruction in children. *Current Paediatrics* 2002; 12:17-21.
- Peters T, Racey G, Nahman, B. Dental prosthesis as an unsuspected foreign body. *Ann Emerg Med* 1984; 13:60-2.
- Wang SC, Tsai CC, Huang ST, Hong YJ. Betel nut chewing: the prevalence and the intergenerational effect of parental behavior on adolescent students. *J Adolesc Health* 2004; 34:244-9.
- Samad L, Ali M, Ramzi H. Tracheobronchial foreign bodies in children: reaching a diagnosis. *J Pak Med Assoc* 1998; 48:332-4.
- Mu L, Ping H, Sun D. Inhalation of foreign bodies in Chinese children: A review of 400 cases. *Laryngoscope* 1991; 101:657-60.
- Kent SE, Watson MG. Laryngeal foreign bodies. *J Laryngol Gtol* 1990;104:131-3.
- Hussain SSM, Raine CH, Caldicott LD, Wade MJ. An open safety pin in the larynx: A case report. *J Laryngol Otol* 1993; 108:254-5.
- Marlow T, *et al.* Endobronchial cockroach: An unusual foreign body aspiration. *The Journal of Emergency Medicine* 1997; 15(4): 487-9.
- Muth D, Schafermeyer RW. All that wheezes. *Pediatr Emerg Care* 1990; 6:110-2.
- Reilly J, Thompson J, MacArthur C *et al.* Pediatric aerodigestive foreign body injuries are complications related to timeliness of diagnosis. *Laryngoscope* 1997; 107:17-20.
- Hornick PJ, Wallis J, Edmondson SJ. Inhaled foreign bodies in the adult as a cause of unresolved pneumonia. *Br J Hosp Med* 1990;44(3):214.
- Limper AH, Prakash UBS. Tracheobronchial foreign bodies in adults. *Ann Intern Med* 1990; 112:604-9.
- Lan R-S. Non-asphyxiating tracheobronchial foreign bodies in adults. *Eur Respir J* 1994; 7:510-4.
- Mu LC, Sun DQ, He P. Radiological diagnoses of aspirated foreign bodies in children: review of 343 cases. *J Laryngol Otol* 1990; 104:778-82.