

Artigo de Revisão

Revision Article

Diva Ferreira¹
Sofia Neves²
Agostinho Lira³
Isabel Bastos⁴
José Almeida⁵

Manifestações pulmonares de patologias auto-imunes

Pulmonary manifestations of autoimmune diseases

Recebido para publicação/received for publication: 06.07.07

Aceite para publicação/accepted for publication: 06.11.10

Resumo

O pulmão é uma interface particular entre o antígeno e o sangue circulante. É alvo de ações extrínsecas/intrínsecas e é particularmente vulnerável à agressão por agentes em circulação. Tal como a superfície mucosa, é um local de intensa ação imune, permitindo a expressão antigénica através da recirculação linfocitária. Assim, geram-se reacções locais, inflamatórias, ao antígeno. A imagiologia tem um papel importante no diagnóstico de doenças pulmonares imunológicas. Este grupo inclui as doenças pulmonares auto-imunes. A telerradiografia torácica tem muitas vantagens, mas também algumas limitações. A tomografia computadorizada (TC) constituiu uma revolução na imagiologia de doenças pulmonares, sendo a técnica de alta resolução uma

Abstract

The lung is a unique interface between the antigen and the circulating blood volume. It is submitted to extrinsic/intrinsic challenges and is particularly vulnerable to circulating insulting agents. It is a site of intense immune surveillance, allowing antigen sampling to expand the immunologic repertoire through lymphocyte recirculation. In addition, local inflammatory reactions to antigens are generated. Imaging has an important role in diagnosis of patients with immunologic lung diseases. This group includes autoimmune lung diseases. There are many advantages of plain chest radiography but also significant limitations. It was a revolution in imaging of lung diseases with Computed Tomography (CT), being high resolution an important help in pulmo-

¹ Interna complementar de Pneumologia

² Assistente Eventual de Pneumologia

³ Assistente Hospitalar de Patologia Clínica

⁴ Chefe de Serviço de Radiologia

⁵ Assistente Hospitalar de Pneumologia

Centro Hospitalar de Vila Nova de Gaia

Correspondência/Correspondence to: Diva de Fátima Gonçalves Ferreira
Serviço de Pneumologia
Centro Hospitalar de Vila Nova de Gaia
Rua Conceição Fernandes
4434-502 Vila Nova de Gaia
E-mail: divafferreira@sapo.pt

mais-valia no estudo do interstício. Esta técnica permite uma maior exactidão do que a radiografia convencional no diagnóstico de patologias pulmonares, como as patologias auto-imunes.

Rev Port Pneumol 2007; XIII (1): 83-100

Palavras-chave: Doença pulmonar auto-imune, telerradiografia torácica, tomografia computadorizada (TC).

nary interstitium study. This technique has a higher diagnostic accuracy than the conventional chest X-ray both in the detection and the diagnosis of lung diseases, such as autoimmune lung diseases.

Rev Port Pneumol 2007; XIII (1): 83-100

Key-words: Autoimmune lung disease, chest radiography, computed tomography (CT).

Introdução

A patologia auto-imune faz parte do vasto grupo de doenças imunológicas. Consiste no resultado da perda de um ou mais mecanismos: tolerância imunológica, imunossupressão – lesão tecidual por reacção imunológica do organismo contra os seus próprios tecidos.

A imunidade divide-se em dois tipos: celular e humoral. Na base da desregulação dos mecanismos imunológicos, está a alteração dos mecanismos de tolerância contra um ou mais antígenos próprios no caso da patologia auto-imune.¹ O indutor pode ser de causa exógena ou endógena, levando à indução de respostas imunes auto-reactivas através de autoanticorpos.

As doenças imunológicas auto-imunes podem apresentar-se como sistémicas afectando vários órgãos ou sistemas, ou como específicas de órgão. Podem manifestar-se através de situações graves, como hemoptises de grande volume, insuficiência respiratória e/ou insuficiência renal. As manifestações destas patologias que afectam o aparelho respiratório, também designadas por doenças pulmonares imunoló-

gicas intrínsecas, requerem um estudo diagnóstico exaustivo. A abordagem inclui análise de sinais e sintomas extra-pulmonares.¹ A doença pulmonar pode preceder as manifestações típicas de determinadas patologias (ex.: doenças do colagénio). Neste tipo de doentes, as infecções respiratórias têm maior incidência, como é o caso da pneumonia adquirida na comunidade. Por outro lado, a própria terapêutica inerente, através da alteração da imunossupressão, predispõe ao desenvolvimento de infecções mais arrastadas, como as micobacterioses e as infecções fúngicas.

Perante a suspeita de lesão pulmonar no contexto de uma patologia auto-imune, deve avaliar-se o **grau de actividade da doença:**

- Doseamento de **proteínas de fase aguda** – proteína C reactiva, alfa-1-antitripsina (AAT)
- Avaliação da **activação do complemento** – C3, C4; relação AAT/C3
- Doseamento de **imunoglobulinas**
- Pesquisa e quantificação de **autoanticorpos** nos casos em que estiver demonstrada correlação com a clínica.

Síndrome de Goodpasture

A síndrome de Goodpasture, também designado por “síndrome pulmão-rim”, consiste numa doença anti-membrana basal glomerular, manifestada por episódios recorrentes de hemorragia alveolar e glomerulonefrite rapidamente progressiva.

Tem uma prevalência baixa, entre 0,1 e 0,5 por milhão de habitantes. Predomina no sexo masculino e na raça branca. Tem um pico bimodal aos 30 e aos 60 anos.

Estudos revelam a sua associação ao sistema HLA II DR2 e DR4.

O autoanticorpo respectivo é o anticorpo anti-membrana basal glomerular, sendo este responsável pela activação do complemento e neutrófilos, ligando-se à cadeia $\alpha 3$ do domínio 1C1 do colagénio tipo IV da membrana basal¹. A distribuição anatómica do antigénio é: rins, membrana basal glomerular, cápsula de Bowman, membrana basal tubular, pulmão, membrana basal alveolar, olhos, ouvidos, cérebro, glândula supra-renal, tiróide, pituitária e mama. As **alterações pulmonares** que podem estar associadas são:

- Dispneia progressiva, hipoxemia e hemoptises;
- Infiltrados alveolares densos bilaterais com broncograma aéreo:
- Hemorragia alveolar (Fig. 1):
 - é responsável por $\frac{1}{4}$ das hemorragias imuno-mediadas;
 - surge em 50-70% dos doentes;
 - raramente ocorre sem doença renal.

Estas alterações predominam no sexo masculino.

O **diagnóstico** desta patologia é feito através de:

- Anticorpo anti-membrana basal glomerular:
 - alta sensibilidade – > 95%;
 - alta especificidade – > 97%.
- Biópsia renal: diagnóstico definitivo por imunofluorescência directa – depósitos lineares de IgG ao longo da membrana basal. Estes depósitos são por vezes acompanhados de IgM ou IgA.

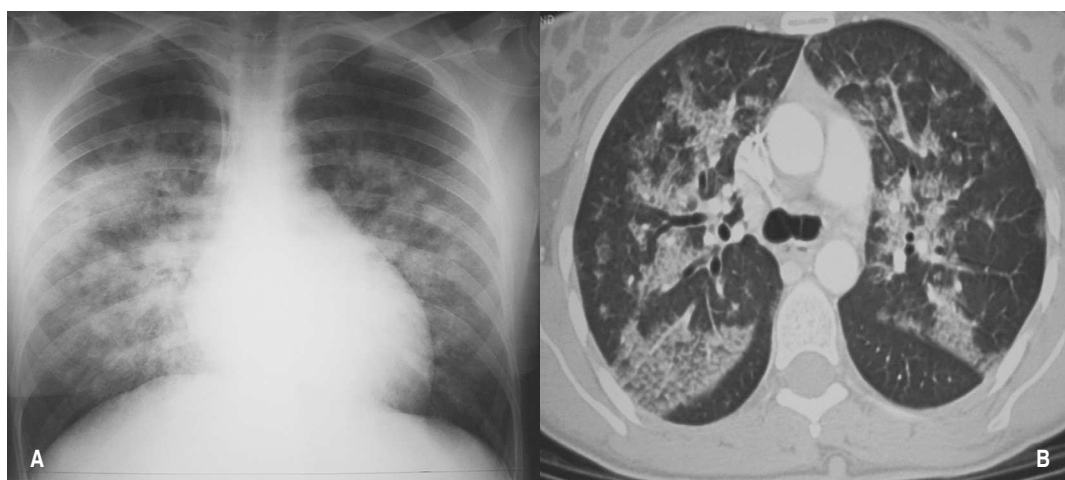


Fig. 1 – Hemorragia alveolar em doente com síndrome de Goodpasture – Rx tórax (A) e TC torácica (B)

Doenças do colagénio

As doenças do colagénio são doenças inflamatórias crónicas auto-imunes, algumas sistémicas, que podem envolver o pulmão em maior ou menor grau. Têm a capacidade de causar disfunção de órgão através da agressão directa ao parênquima.^{2,4} Estima-se que 15% dos doentes com doença do interstício pulmonar tenham uma doença do colagénio associada.⁸ As alterações pulmonares podem preceder as manifestações típicas e estão associadas a formas agressivas da doença em causa, sendo actualmente a principal causa de morte nestas doenças.² A repercussão pulmonar da terapêutica da doença de base, como por exemplo o metotrexato, é um diagnóstico diferencial¹.

Os autoanticorpos inerentes são os ANA (anticorpos anti-nucleares)¹.

Lúpus eritematoso sistémico

O lúpus eritematoso sistémico (LES) é uma doença multissistémica com lesão tecidual por autoanticorpos e imunocomplexos.

Tem uma prevalência entre 15-50 por 100 000 habitantes. Predomina no sexo feminino com uma relação 9:1.

Os autoanticorpos presentes são os ANA, sendo estes responsáveis pela formação de imunocomplexos e pela activação da cascata de complemento¹.

As **alterações pulmonares** que podem estar associadas são:

- Pleurite / derrame – comum até cerca de 80%; pode preceder outras manifestações (Fig. 2); o líquido pleural é neutrofilico na fase aguda e linfocítico na fase crónica;
- Pneumonite lúpica – febre, dispneia, tosse seca, infiltrados migratórios e/ou atelectasia na telerradiografia, com componente BOOP; carácter recorrente e pode evoluir para ARDS;

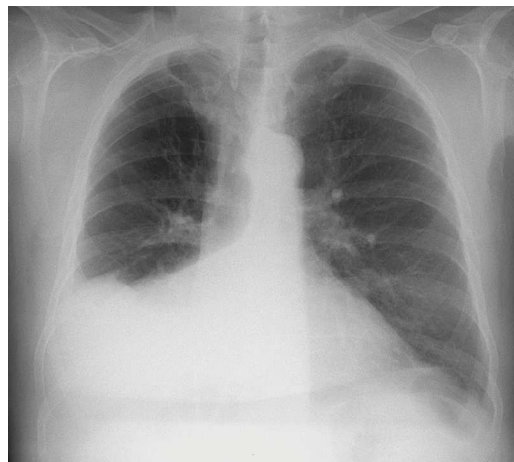


Fig. 2 – Aspecto radiológico de derrame pleural em doente com LES

- Infecção – principal causa de doença pulmonar no LES;
- Patologia intersticial difusa – conduz à fibrose pulmonar (rara); lavado broncoalveolar (LBA) – linfocitose com relação CD4/CD8 diminuída;
- Hipertensão pulmonar (HTP) – pouco frequente mas grave; uma causa será o tromboembolismo pulmonar na síndrome antifosfolipídica;
- Hemorragia alveolar difusa – em 15%, podendo associar-se a doença renal com mortalidade;
- Tromboembolismo pulmonar (TEP) – em 25%; pode surgir associado à síndrome antifosfolipídica (Fig. 3)^{1,2,4,8}.

O **diagnóstico** desta patologia é feito através de:

- 4 de 11 critérios de diagnóstico:
 1. *Rash* malar;
 2. Lúpus discóide;
 3. Fotossensibilidade;

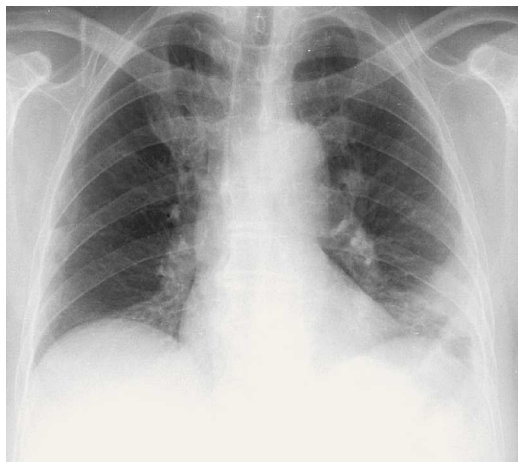


Fig. 3 – Aspecto radiológico de tromboembolismo pulmonar com enfarte pulmonar em doente com LES

4. Úlceras bucais ou nasofaríngeas;
5. Poliartrite não erosiva;
6. Serosite: pleurite ou pericardite;
7. Atingimento renal: proteinúria >0,5 g/24h ou cilindros urinários;
8. Atingimento neurológico: convulsões ou psicose;
9. Atingimento hematológico: anemia hemolítica com reticulocitose ou leucopenia <4000/mL ou linfopenia <1500/mL ou trombocitopenia <100 000/mL;
10. Alteração imunológica: anticorpo anti-dsADN ou anti-Sm ou presença de anticoagulante lúpico ou anticardiolipina ou teste serológico para sífilis falso positivo;
11. Título anormal de ANA.

• **Imunologia**

– pesquisa de ANA por imunofluorescência (sensibilidade > 95% mas não é específico): Se **ANA ≥ 1/80**, então deve proceder-se à pesquisa e doseamento

complementar de anticorpos específicos de acordo com o padrão (e.g. SS-A, SS-B, dsADN, Sm, RNP, outros...);

– os anticorpos anti-dsADN e anti-Sm são altamente específicos (98,5-100%), e ambos estão associados a lesão renal. O anti-dsADN relaciona-se também com lesão pulmonar¹¹.

Artrite reumatóide

A artrite reumatóide (AR) é uma doença multissistémica com poliartrite crónica de distribuição simétrica. Tem uma elevada prevalência de manifestações extra-articulares⁸.

É a doença sistémica auto-imune mais prevalente, afectando entre 0,3 a 2,1% da população geral. Tem um ligeiro predomínio no sexo feminino.

A etiologia inclui vários factores, como agentes infecciosos (vírus, bactérias e micobactérias) e autoantigénios, como o sistema HLA-DR e proteínas de choque térmico (imunoglobulinas, antígenos cartilagíneos). Tem uma imunologia muito complexa, envolvendo autoanticorpos, como o factor reumatóide (FR), anticorpo anti-citrulina, anticorpos anti-cola-génio tipo II, citocinas, complemento e imunocomplexos.

A produção do FR com formação de imunocomplexos que fixam o complemento contribuem para as manifestações extra-articulares¹¹.

As **alterações pulmonares** que podem estar associadas são:

- Derrame pleural – o mais frequente, com baixo valor de glicose e complemento; pode preceder as queixas ósseas;
- Nódulos pleuropulmonares – isolados ou aglomerados; podem cavar e produzir pneumotórax / fístula broncopleural;

- Se pneumoconiose – síndrome de Caplan (rara);
- Fibrose – ocorre em 20% dos casos (Fig. 4);
- Bronquiectasias (25%);
- Bronquiolite obliterativa / BOOP (Fig. 5);
- Pneumonia intersticial não específica: LBA – macrofagocitose e neutrofilia, linfócitos reduzidos comparativamente a outras patologias do interstício, não se correlacionando com a doença;
- Arterite – raramente hipertensão pulmonar^{1,2,4,8}.

Estas alterações são mais frequentes no homem e na doença articular mais severa. Podem preceder a expressão articular em mais de dois anos⁸.

O **diagnóstico** desta patologia é feito através de:

- 4 de 7 critérios de diagnóstico:
 1. Rigidez matinal durante pelo menos uma hora;
 2. Artrite de pelo menos 3 articulações (IFP, MCF, punho, cotovelo, joelho, tornozelo e MTF);
 3. Artrite das articulações das mãos;
 4. Artrite simétrica;
 5. Nódulos reumatóides;
 6. Factor reumatóide;
 7. Sinais radiológicos (erosões ósseas e osteoporose periarticular das mãos e punhos).

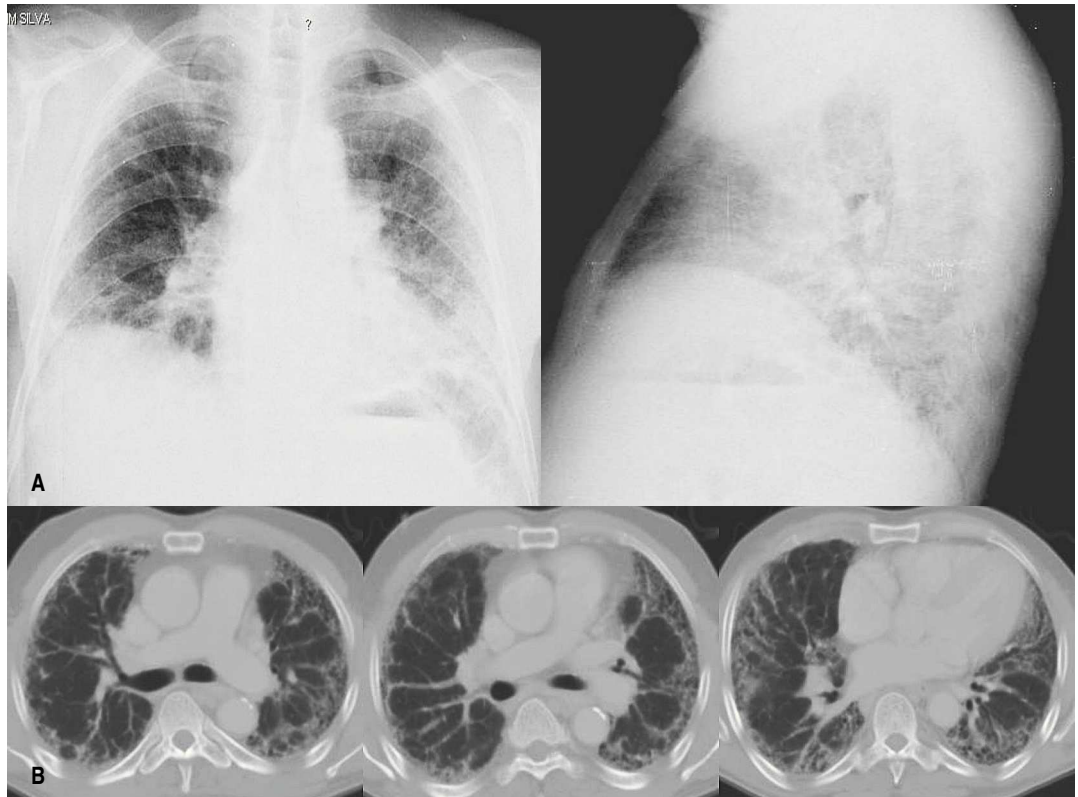


Fig. 4 – Fibrose pulmonar em doente com artrite reumatóide – Rx tórax (A) e TC torácica (B)

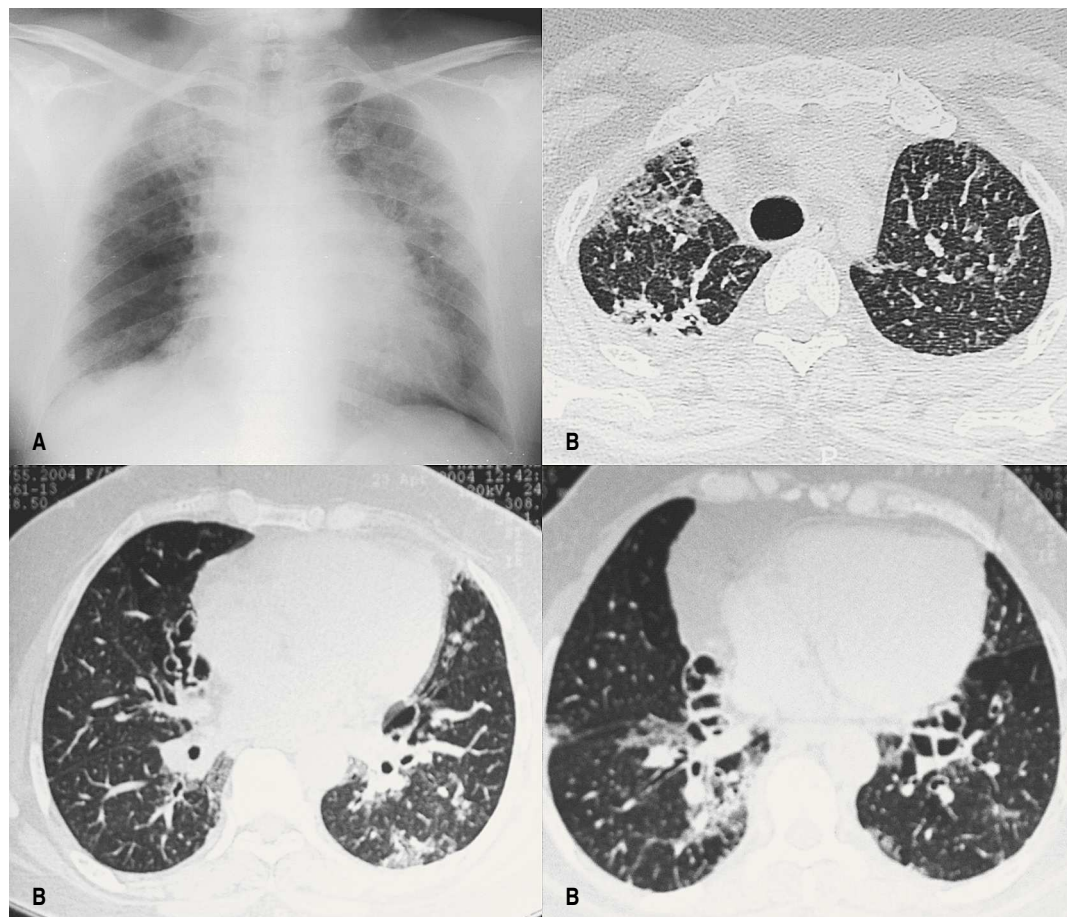


Fig. 5 – BOOP em doente com artrite reumatóide – Rx tórax (A) e TC torácica (B)

• Imunologia – FR (IgM); Isotipos de FR (IgG, IgM e IgA):

1. Não é diagnóstico, porque apesar de ter uma sensibilidade >60%, tem uma especificidade baixa. Pode confirmar o diagnóstico se a clínica for sugestiva;
2. Designa doentes com risco de doença severa – valores elevados estão associados a complicação pleuro-pulmonar;
3. A sua presença no líquido pleural não é específica;

4. A associação do FR com o anticorpo anti-citrulina aumenta a sensibilidade para 81,4% e a especificidade para 91,1%.

• ANA – surgem em 30% dos casos^{1,8}.

Síndrome de Sjögren

A síndrome de Sjögren (SS) é uma doença inflamatória auto-imune crónica, lentamente progressiva, caracterizada pela infiltração linfocítica das glândulas exócrinas. Cerca de 1/3 dos doentes apresentam manifestações sistémicas.

Tem uma prevalência entre 0,5 e 1% na população geral. Afecta principalmente o sexo feminino na idade média da vida^{9,10}.

Os autoanticorpos presentes são os ANA e FR¹. A especificidade dos anticorpos contra os antígenos de ribonucleoproteínas no SS não é igual à que se observa no LES⁹.

Pode ocorrer isolada (SS primária) ou associada a outra doença auto-imune (SS secundária), como por exemplo a AR. Apesar de o envolvimento sistémico ser geralmente moderado, todo o tracto respiratório pode ser afectado, mas raramente com severidade. A TC revela geralmente espessamento dos septos interlobulares. Nesta patologia, a presença de nódulos pulmonares, ou adeno-

patias mediastínicas e/ou hilares, deve sempre levantar a suspeita de um linfoma subjacente, dado o elevado risco associado.

As **alterações pulmonares** que podem estar associadas são:

- Pneumonia intersticial não específica (Fig. 6): actualmente é a forma predominante;
- Pneumonia linfocítica idiopática: tem sido um achado histológico frequente;
- Alveolite linfocitária: na maior parte dos casos é subclínica, revelando-se no LBA com uma relação CD4/CD8 diminuída; parece ser o primeiro passo na evolução para a doença pulmonar intersticial;
- BOOP;

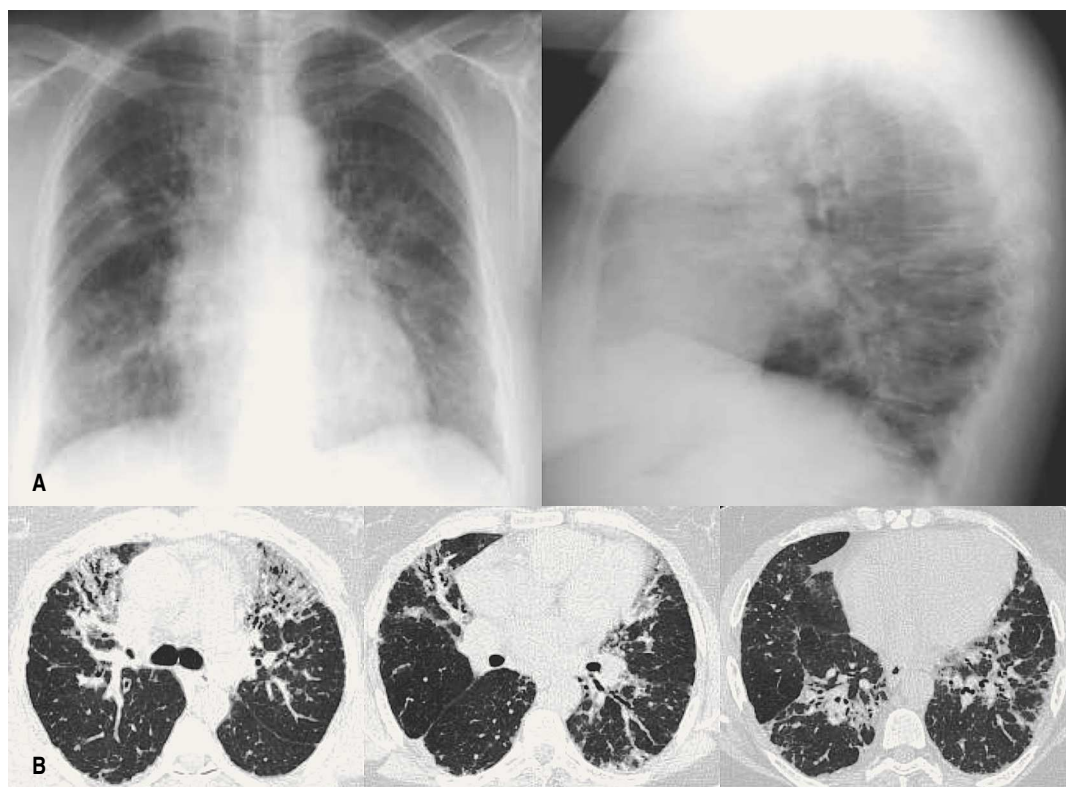


Fig. 6 – Pneumonia intersticial em doente com síndrome de Sjögren – Rx tórax (A) e TC torácica (B)

- Fibrose pulmonar;
- Envolvimento das glândulas exócrinas das vias aéreas superiores e inferiores: conduz à secura nasal, da traqueia e brônquios, manifestando-se por tosse seca;
- Atelectasia: nomeadamente a forma discóide, localizada, não evolutiva, característica do SS;
- Complicações infecciosas^{9,10}.

O diagnóstico desta patologia é feito através de:

- 4 de 6 critérios de diagnóstico:
 1. Sintomas oculares: xerofalmia persistente durante 3 meses;
 2. Sintomas orais: xerostomia persistente durante 3 meses;
 3. Sinais oculares: teste de Schirmer I positivo (<5mm em 5 minutos) ou *score* do rosa-de-bengala;
 4. Histopatologia: infiltrado linfocitário em biópsia de glândula salivar;
 5. Envolvimento das glândulas salivares: avaliação através da sialometria, sialografia ou cintigrafia das glândulas salivares;
 6. Autoanticorpos: presença do anticorpo anti-SS-A/Ro e/ou anti-SS-B/La^{9,10}.

• Imunologia

- Pesquisa de ANA por imunofluorescência. Presentes em 95 a 100% dos casos;
- Os anticorpos anti-SS-A/Ro (96%) e anti-SS-B/La (70%) são os mais frequentemente associados^{9,10};
- O FR pode estar presente.

Esclerodermia

A esclerodermia é uma doença multissistémica com espessamento da pele por acumulação de tecido conjuntivo envolvendo órgãos

viscerais. Tem duas formas de apresentação: forma difusa e forma limitada (cutânea – CREST).

Tem uma prevalência entre 19-75 por 100 000 habitantes.

Os autoanticorpos respectivos são o anticorpo anti-Scl-70 (anti-topoisomerase1) e o anticorpo anti-centrómero.¹

O envolvimento pulmonar é um factor de muito mau prognóstico na esclerodermia.

As **alterações pulmonares** que podem estar associadas são:

- Dispneia progressiva com tosse seca e crepitações bibasais;
- Pneumonia intersticial não específica (até 78%) – pode surgir nos primeiros dois anos da doença, devendo os doentes realizar exame funcional respiratório com estudo da difusão regularmente; o LBA cursa com neutrofilia e/ou eosinofilia, e várias citocinas podem ser encontradas;
- Fibrose pulmonar (Fig. 7) – lesão predominante (40-90%); tem sobrevida maior do

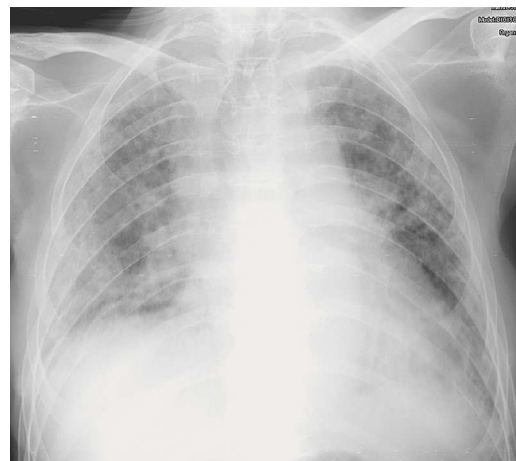


Fig. 7 – Aspecto radiológico de fibrose pulmonar em doente com esclerodermia

que a fibrose pulmonar idiopática; evolui para doença restritiva severa em 15% dos doentes, geralmente com forma difusa;

- Pneumonia de aspiração – devida ao refluxo gastroesofágico;
- Espessamento pleural;
- Enfisema bolhoso – por ruptura de septos, sendo raro;
- Carcinoma broncogénico – ocorre em doentes com forma difusa;
- HTP (Fig. 8) – hipertrofia muscular e espessamento da íntima das pequenas artérias pulmonares e arteríolas; tem maior predisposição nesta patologia, predominando na doença limitada (30%), pelo que todos os doentes devem realizar ecocardiograma de base e regularmente^{1,2,4,8}.

Estas alterações surgem em $\frac{2}{3}$ dos doentes, com predomínio na forma difusa. São a principal causa de morte nesta patologia.

O **diagnóstico** desta patologia é feito através de:

• Clínica: o critério *major* ou 2 *minor* de diagnóstico:

- *major*: esclerodermia cutânea proximal;
- *minor*: esclerodactilia, fibrose pulmonar basal e *pitting scars* ou perda de substância da parte distal da polpa digital.

• Autoanticorpo Scl-70 (anti-topoisomerase 1) – especificidade=40%. Associa-se à **esclerodermia difusa** com doença pulmonar.

• Autoanticorpo anticentrómero – especificidade=60-80%. Associa-se à **esclerodermia limitada** (doença pulmonar rara).^{1,8}

Polimiosite-dermatomiosite

A polimiosite-dermatomiosite é uma miopatia inflamatória multissistémica auto-imune associada a *rash* cutâneo.

Tem uma prevalência de 24 por 100 000 habitantes.

O autoanticorpo respectivo é o anticorpo anti-Jo-1.¹

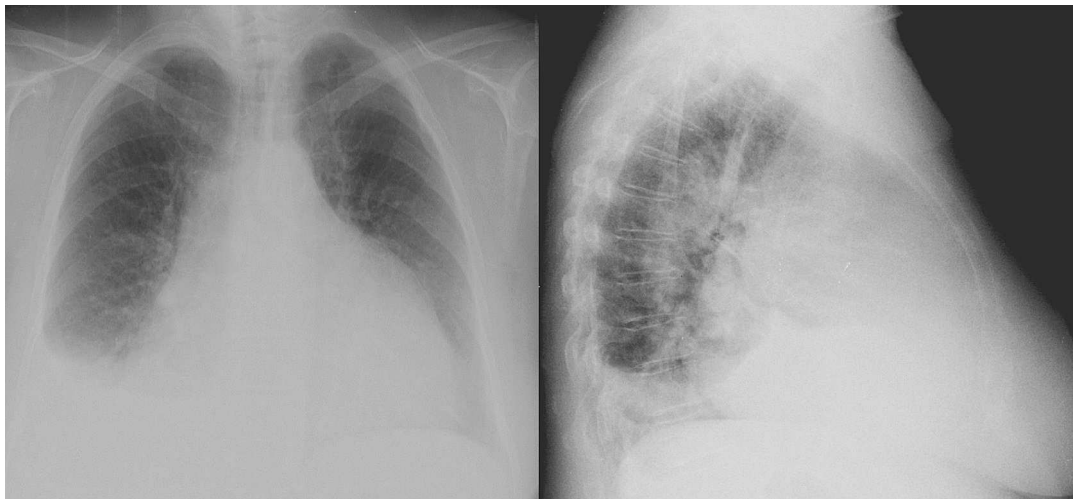


Fig. 8 – Aspecto radiológico de HTP em doente com esclerodermia – forma CREST

MANIFESTAÇÕES PULMONARES DE PATOLOGIAS AUTO-IMUNES

Diva Ferreira, Sofia Neves, Agostinho Lira, Isabel Bastos, José Almeida

O envolvimento pulmonar ocorre em 40-66% dos casos e tem um efeito adverso na evolução da doença.

As **alterações pulmonares** que podem estar associadas são:

- Dispneia progressiva com tosse seca;
- Radiologicamente – padrão reticulonodular;
- Pneumonia de aspiração – complicação mais frequente por disfagia (Fig. 9);
- Pneumonia intersticial não específica – em 40% dos doentes; pode evoluir para fibrose pulmonar;
- BOOP – menos frequente, com bom prognóstico;

- Disfunção muscular respiratória – com insuficiência respiratória hipercápnica; requer ventilação assistida (5%);
- HTP – pode surgir com a progressão da doença^{1,2,4,6,8}.

Estas alterações constituem uma importante causa de morbilidade/mortalidade. Predominam na mulher.

O **diagnóstico** desta patologia é feito através de:

- 4 de 9 critérios diagnósticos:
 1. Lesões cutâneas: eritema liliáceo das pálpebras, pápulas de Gottron ou eritema

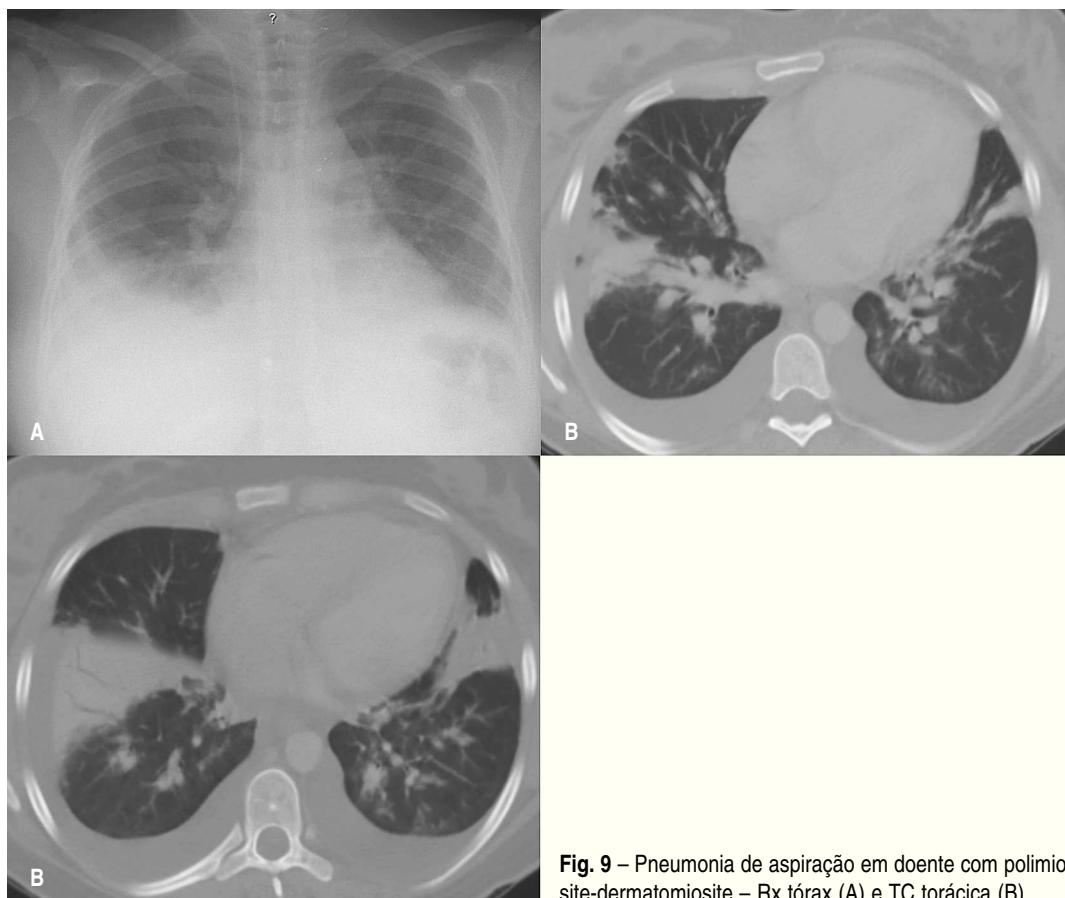


Fig. 9 – Pneumonia de aspiração em doente com polimiosite-dermatomiosite – Rx tórax (A) e TC torácica (B)

- da face extensora das grandes articulações periféricas;
- 2. Défice motor proximal;
- 3. Elevação das enzimas musculares (CK e aldolase);
- 4. Mialgias espontâneas ou provocadas;
- 5. Traçado *myogenic* na EMG;
- 6. Autoanticorpo anti-Jo-1;
- 7. Artralgias ou artrite não destrutiva;
- 8. Sinais de inflamação sistémica (febre, PCR+, VS>20);
- 9. Histologia muscular característica.

- Autoanticorpo anti-Jo-1:
 - em 25% dos doentes;
 - em 50% dos doentes com pneumonite intersticial;
 - em 80% dos doentes com atingimento pulmonar.
- Biópsia do músculo: diagnóstico definitivo^{1,6,8}.

Vasculites

As vasculites são doenças caracterizadas por inflamação e necrose dos vasos sanguíneos levando à oclusão do vaso e isquemia dos tecidos perfundidos. Podem classificar-se em doença primária ou secundária e apresentar-se limitada a um só órgão, como a pele, ou envolvendo outros órgãos.³ Está directa ou indirectamente associada a infecção bacteriana, vírica ou fúngica.

Os mecanismos imunopatogénicos envolvem:

- Formação e/ou deposição de imunocomplexos;
- Produção de autoanticorpos ANCA – anticítosma do neutrófilo: c-ANCA (cítosma); p-ANCA (perinuclear); padrões atípicos. Os antígenios-alvo dos c-ANCA são as

proteínas PR3 e CAP57; o p-ANCA reage com os antígenios citoplasmáticos mieloperoxidase (MPO), elastase e lactoferrina;

- Resposta patogénica de linfócitos T com formação de granulomas¹.

A hemorragia alveolar difusa é a complicação pulmonar mais frequente, resultando da perda da integridade da membrana basal. De acordo com classificação de Chapel Hill, divide-se em vasculites de grandes, médios e pequenos vasos. Neste último grupo encontram-se as vasculites referidas seguidamente.

Poliangite microscópica

A poliangite microscópica define-se como uma vasculite necrosante dos pequenos vasos sanguíneos afectando os capilares pulmonares, sem granulomas³.

Tem uma prevalência de 8,9 por milhão de habitantes.

O autoanticorpo respectivo é o anticorpo p-ANCA, tendo como alvo a enzima mieloperoxidase – MPO¹.

A **alteração pulmonar** que pode estar associada é:

- Hemorragia alveolar (Figs. 10 e 11) – causa frequente de morte. Pode fazer parte de uma síndrome pulmão-rim^{3,5}.

O **diagnóstico** desta patologia é feito através de:

- Autoanticorpo MPO-p-ANCA - positivo em 60% dos casos; está fortemente associado à poliangite microscópica;
- Autoanticorpo c-ANCA: em alguns casos pode estar presente (PR3);
- Biópsia da pele ou outro órgão afectado (ex: rim) – diagnóstico de vasculite³.

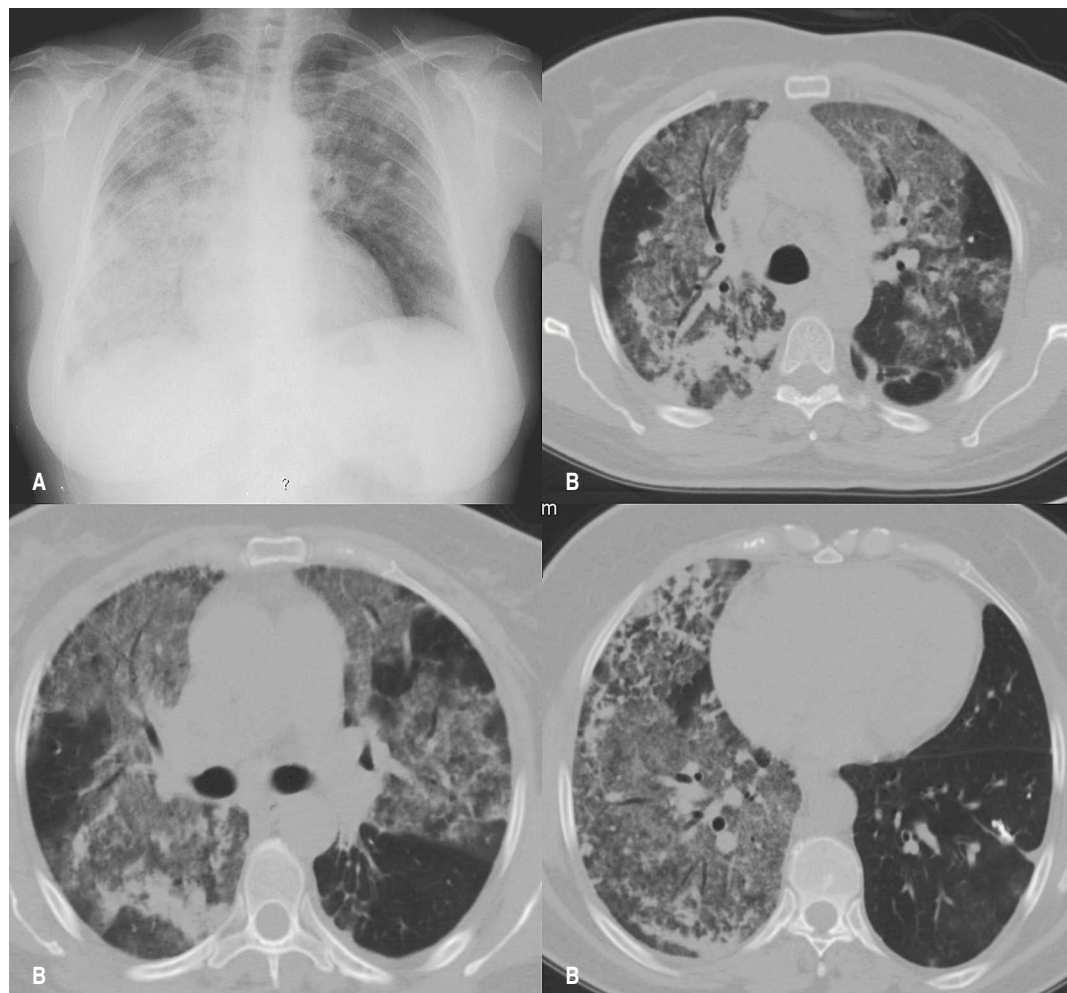


Fig. 10 – Hemorragia alveolar em doente com poliangite microscópica – Rx tórax (A) e TC torácica (B)

Granulomatose de Wegener

A granulomatose de Wegener (GW) é uma vasculite necrosante (pequenos vasos) com formação de granulomas em vários órgãos, principalmente o tracto respiratório superior, inferior e rim.⁷

Tem uma prevalência de 10,3 por milhão de habitantes.

O autoanticorpo respectivo é o anticorpo c-ANCA anti-proteinase 3 (PR3) que promove a activação celular e desgranulação de neutrófilos.¹

Na maioria dos casos, o envolvimento respiratório não se manifesta precocemente. A apresentação da doença através do envolvimento renal pode ser o primeiro sinal, oscilando entre 18% e 60% dos casos.¹

Tem sido demonstrada a associação entre a infecção por *Staphylococcus aureus* e o desenvolvimento da GW, mas não foi provada ainda uma relação directa.⁵

As alterações do aparelho respiratório que podem estar associadas são:

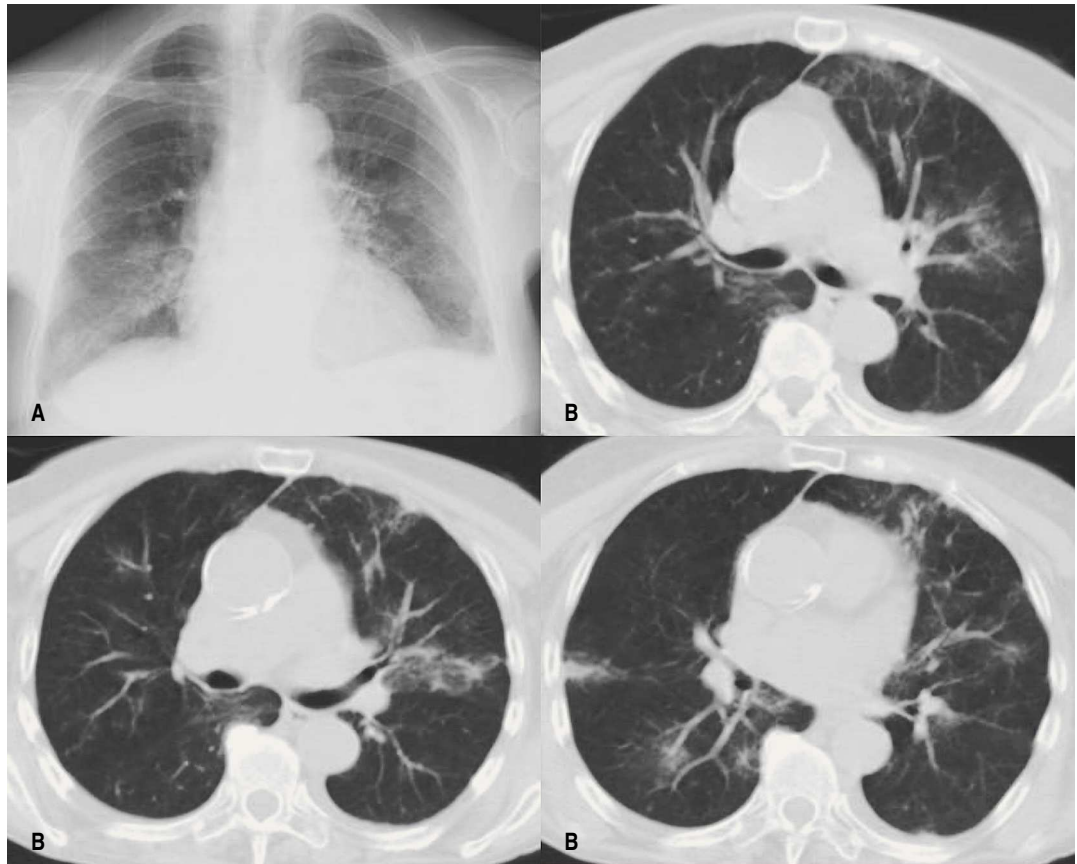


Fig. 11 – Hemorragia alveolar em doente com poliangite microscópica – Rx tórax (A) na fase inicial, e TC torácica (B) já em fase de reabsorção

- Infiltrados nodulares cavitados bilaterais em cerca de 85 a 90% dos casos – doente assintomático frequentemente, ou apresenta um quadro de dispneia com tosse, hemoptises e toracalgia (Fig. 12);
- Vias aéreas superiores (VAS) – inflamação, necrose e granuloma com ou sem vasculite; dor dos seios perinasais com rinorreia purulenta/epistaxes (50%); perfuração do septo nasal (35%);
- Lesão subglótica – pode surgir como um bordaleite inflamatório (Fig. 13) ou, mais grave, como uma estenose com obstrução aérea severa;

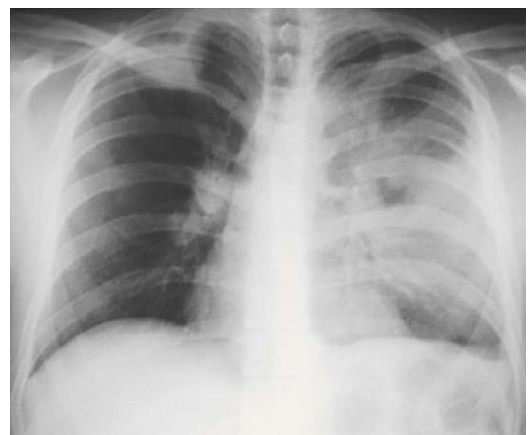


Fig. 12 – Aspecto radiológico de infiltrados nodulares com cavitação em doente com granulomatose de Wegener (GW)

MANIFESTAÇÕES PULMONARES DE PATOLOGIAS AUTO-IMUNES

Diva Ferreira, Sofia Neves, Agostinho Lira, Isabel Bastos, José Almeida

- Lesão endobrônquica – apresenta-se desde a forma inflamatória (Fig. 14) até à lesão fibrótica com consequente obstrução e atelectasia;
 - Hemorragia alveolar: em 10% dos casos (Fig. 15)^{1,3,5,7}.
- O diagnóstico desta patologia é feito através de:
- Dois de quatro critérios de diagnóstico (sensibilidade de 88,2% e especificidade de 92%):

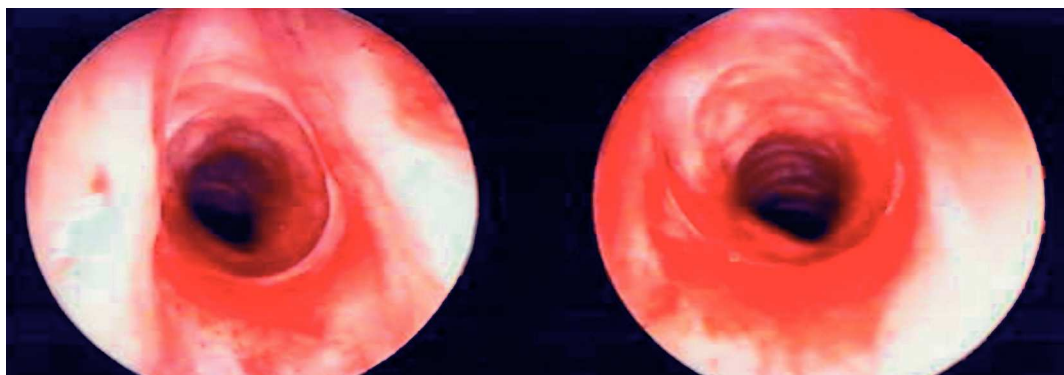


Fig. 13 – Aspecto endoscópico de bordaleite inflamatório subglótico em doente com GW

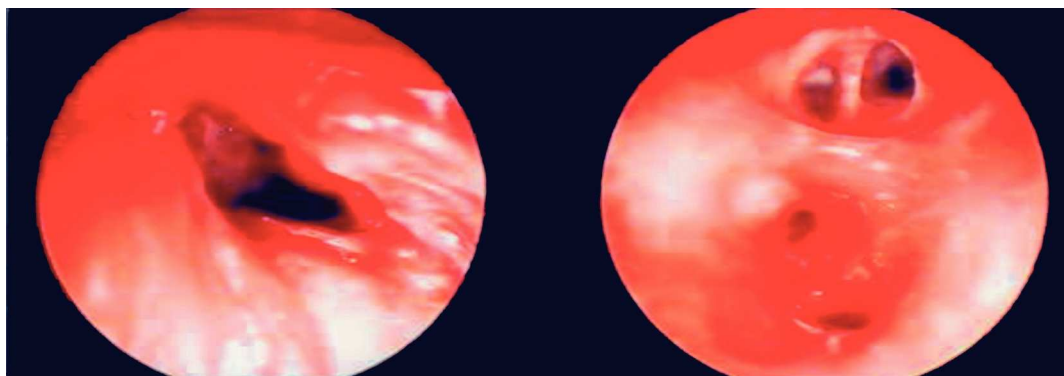


Fig. 14 – Aspecto endoscópico de inflamação e granulação no brânquio lobar inferior esquerdo em doente com GW

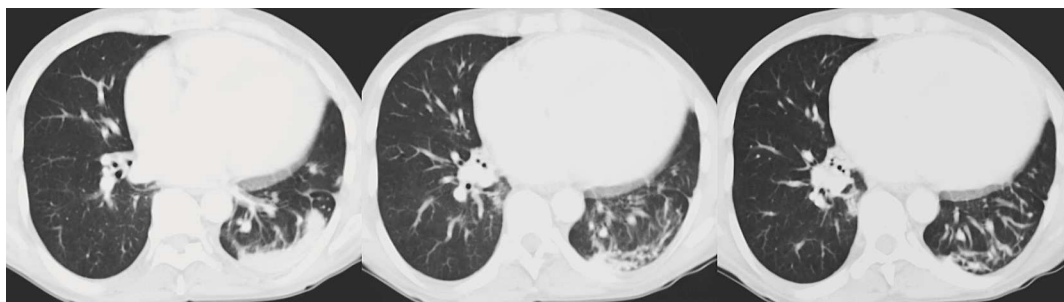

Fig. 15 – Aspecto radiológico de hemorragia alveolar em reabsorção em doente com GW

1. Lesão inflamatória nasal ou oral;
 2. Alteração pulmonar radiográfica: nódulos, infiltrados ou cavitações;
 3. Alteração urinária: micro-hematúria ou cilindros eritrocitários;
 4. Histologia: inflamação granulomatosa vascular, perivascular ou extra-vascular.
- Autoanticorpo c-Anca anti-proteinase 3 (PR3):
 - positivo em 90% dos doentes com doença pulmonar e renal;
 - positivo em 70% dos doentes com doença pulmonar sem lesão renal;
 - alta especificidade mas requer biópsia.
 - Autoanticorpo p-ANCA – em alguns casos pode estar presente (MPO).
 - Biópsia: diagnóstico definitivo através da presença de vasculite necrosante granulomatosa.
 - pulmonar – toracotomia a céu aberto: maior rentabilidade diagnóstica.
 - VAS: pode não mostrar vasculite;
 - renal: confirma presença de glomerulonefrite^{1,3,7}.
- Síndrome de Churg-Strauss**
 O Síndrome de Churg-Strauss é uma rara vasculite sistémica necrosante dos pequenos vasos associada a asma severa, febre e hipereosinofilia³. Tem uma prevalência de 3.7 por milhão de habitantes.
 O autoanticorpo respectivo é o anticorpo p-ANCA que tem como alvo a enzima mieloperoxidase (MPO).¹
 As **alterações do aparelho respiratório** que podem estar associadas são:
- Clinicamente:
 - fase prodrómica: asma / rinite alérgica 8 a 10 anos antes da doença, com formas severas;
 - fase eosinofílica: eosinofilia periférica e nos órgãos atingidos;
 - fase vasculítica: febre, mal-estar, emagrecimento e asma evidente.

Quadro I – Associação entre autoanticorpos e patologias auto-imunes com repercussão pulmonar

Autoanticorpo	Associação
ANA	Se negativo é pouco provável doença do colagénio Se > 1:160 é sugestivo de doença do colagénio
Anti-dsADN	Específico do LES
Anti-Sm	Específico do LES, mais comum na África e Ásia
Anticentrómero	Esclerodermia limitada
Anti-Scl-70	Esclerodermia difusa – associada a lesão pulmonar
FR	Positivo em 80% de casos de artrite reumatóide Positivo em 50% de outras doenças do colagénio
Anti -PR3	Sensível e específico na granulomatose de Wegener
Anti -MPO	Ocorre em várias vasculites
Anti -Jo-1	Positivo em 80% da PM/DM com doença pulmonar
Ac anti-MBG	Sensibilidade/especificidade na doença de Goodpasture

MANIFESTAÇÕES PULMONARES DE PATOLOGIAS AUTO-IMUNES

Diva Ferreira, Sofia Neves, Agostinho Lira, Isabel Bastos, José Almeida

- Funcionalmente: obstrução com resposta positiva ao β_2 -agonista inalado
- Radiologicamente:
 - infiltrados alveolares dispersos migratórios – consistente com pneumonia eosinofílica (Fig. 16);
 - hemorragia alveolar difusa – padrão alveolar bilateral extenso.

O diagnóstico desta patologia é feito através de:

- 4 de 6 critérios de diagnóstico (sensibilidade de 85% e especificidade de 99%):
- Anticorpo p-ANCA anti-MPO – em 70% dos casos está presente¹.

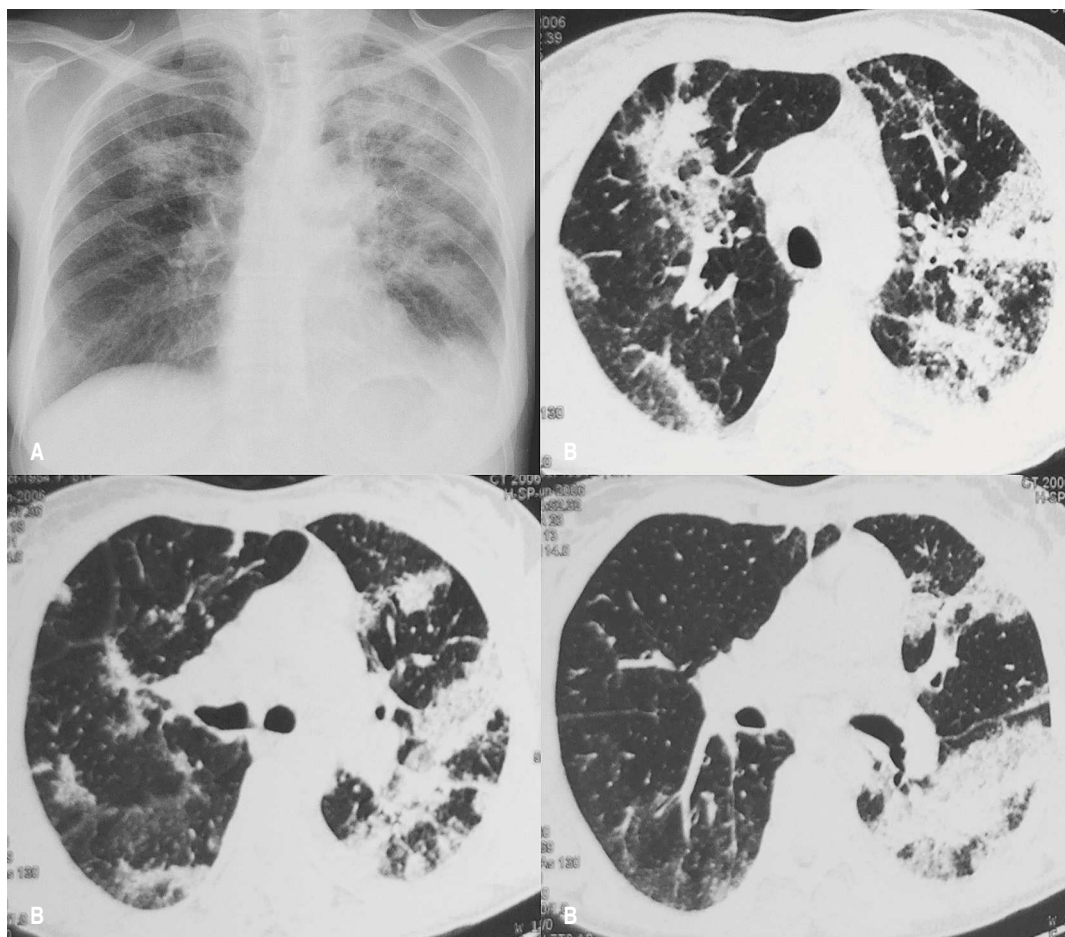


Fig. 16 – Pneumonia eosinofílica em doente com síndrome de Churg-Strauss – Rx tórax (A) e TC torácica (B)

Comentários

O reconhecimento do padrão e da distribuição de patologias pulmonares auto-ímmunes em exames imagiológicos são utilizados em conjunto com achados clínicos no diagnóstico destas patologias. Os aspectos radiológicos encontrados na tomografia axial computadorizada relacionam-se de forma estreita com as alterações histopatológicas.

A disponibilidade da informação clínica relativa a estas patologias em concreto são muito importantes para poder estabelecer o seu diagnóstico de forma correcta.

Bibliografia

1. Saukkonen J, Center D. Immunologic lung diseases. *Am J Respir Crit Care Med* 1998; 102:1551-75.
2. Olivieri D, Bois R M. Interstitial lung diseases. *European respiratory monograph* 2000. Vol 5, Monograph 14; 9:137-64.
3. Olivieri D, Bois R M. Interstitial lung diseases. *European respiratory monograph* 2000. Vol 5, Monograph 14; 14:226-43.
4. Verleden G M, Demedts M. G. Pulmonary manifestations of systemic diseases. *European respiratory monograph* 2005. Vol 10, Monograph 34; 2:27-49.
5. Verleden G M, Demedts M G. Pulmonary manifestations of systemic diseases. *European respiratory monograph* 2005. Vol 10, Monograph 34; 4:69-90.
6. Douglas W, Tazelaar H. Polymyositis-Dermatomyositis associated Interstitial lung disease. *Am J Respir Crit Care Med* 2001; 164:1182-5.
7. Bacon P. The Spectrum of Wegener's Granulomatosis and Disease relapse. *N Eng J Med* 2005; 27:352-4.
8. Strange C, Highland K. Interstitial lung disease in the patient who has connective tissue disease. *Clin Chest Med* 2004; 25:549-59.
9. Queiroz, M. Clínica e Terapêutica das Doenças Reumáticas. *Reumatologia* 2002; 1:137-59.
10. Moutsopolos H. Disorders of the Immune System, Connective Tissue and Joints. *Harrison's Principles of Internal Medicine* 2001; 12:1947-9.
11. Harris E. Diagnostic Tests and Procedures in Rheumatic Diseases. *Kelley's Textbook of Rheumatology* 2005; 1:589-91.