

Caso Clínico

Clinical Case

Lina Carvalho¹
Sara Freitas²

Vasculite e padrão de panbronquiolite difusa no lúpus eritematoso sistémico – Caso clínico

Vasculitis and diffuse panbronchiolitis-like in systemic lupus erythematosus – Case report

Recebido para publicação/received for publication: 06.11.18

Aceite para publicação/accepted for publication: 06.12.19

Resumo

O compromisso visceral pelo lúpus eritematoso sistémico (LES) estende-se para além do rim e da pele. Lesões pleuropulmonares são reconhecidas e as formas de destruição alveolar difusa e hemorragia alveolar são as mais difíceis de controlar. O compromisso pulmonar na evolução clínica do LES difere nas crianças e nos adultos, tanto nos padrões morfológicos como nas apresentações clínicas, dependendo da imunoincompetência do doente e do tratamento instituído.

Um rapaz de 16 anos apresentou um quadro clínico de astenia, cansaço e pequenos gânglios linfáticos cervicais bilaterais e não dolorosos, entendido como infecção pelo EBV, com serologia concordante (IgG e IgM de EBV e EBNA positivos). Os sintomas persistiram durante oito meses e progressivamente instalou-se eritema nasal e malar, discreto e descamativo e também febre persistente, dispneia e estertores basais à auscultação. Foram efectuadas biópsia de um gânglio linfático cervical e biópsia cirúrgica pulmonar.

Abstract

Visceral involvement in systemic lupus erythematosus (SLE) extends beyond renal and cutaneous management. Pleuro-pulmonary lesions have been recognised and diffuse alveolar damage and hemorrhage are the most difficult patterns to control. Pulmonary compromise in clinical evolution of SLE differs from children to adults, both in morphological patterns and in clinical presentation, depending on immunocompetence and the treatment prescribed.

A 16-year-old boy presented asthenia, malaise and bilateral cervical painless adenopathies understood as EBV infection as serological EBV IgG, IgM and EBNA were positive. The symptoms persisted for eight months when discrete erythematous and desquamative nasal and malar rash expressed together with persistent fever, dispnoea and bibasilar crackles. Lymph node and pulmonary biopsies were performed.

¹ Professora de Anatomia Patológica. Faculdade de Medicina da Universidade de Coimbra

² Pneumologista Eventual. Hospitais da Universidade de Coimbra

Observou-se hiperplasia folicular no gânglio linfático e ausência de células LMP1 (EBV) positivas. Na biópsia pulmonar eram evidentes fenómenos de bronquiolite e vasculite à custa de células macrofágicas identificadas pelo marcador CD68. Os macrófagos dissociavam as paredes vasculares e bronquiolares e também estavam presentes nos septos interalveolares peribroncovasculares e nos espaços alveolares, observando-se assim um padrão de panbronquiolite difusa e vasculite. Não se identificaram células LMP1 (EBV) positivas.

O padrão pulmonar micronodular bilateral observado na TAC resolveu com corticoterapia. O diagnóstico de LES foi confirmado pela positividade dos anticorpos ANA, anti-dsDNA, anti-nDNA e anti-histonas.

Este é o primeiro caso divulgado na literatura médica de compromisso pulmonar sob a forma de vasculite e padrão de panbronquiolite difusa como primeira manifestação clínica do lúpus eritematosos sistémico.

Rev Port Pneumol 2007; XIII (2): 267-274

Palavras-chave: LES, bronquiolite, vasculite, panbronquiolite difusa.

Lymph node presented follicular hyperplasia and LMP1 (EBV) immunostaining was negative. In lung biopsy bronchovascular lesions were consistent with vasculitis and bronchiolitis due to intense macrophage infiltration, validated with CD68 antibody and intra-alveolar macrophages were also present with septal compromise; LMP1 (EBV) positive cells were not visualized.

The lung pattern seen in CAT as diffuse micronodules all over the lung parenchyme resolved after corticosteroid therapy. The diagnosis of SLE was confirmed by ANA, anti-dsDNA, anti-nDNA and anti-histones positivity.

To the best of our knowledge this is the first reported case of pulmonary SLE involvement with vasculitis and diffuse panbronchiolitis – like pattern as the first clinical sign of the disease.

Rev Port Pneumol 2007; XIII (2): 267-274

Key-words: SLE, bronchiolitis, vasculitis, diffuse panbronchiolitis.

Introdução

O lúpus eritematoso sistémico (LES) constitui um modelo clínico de doença sistémica provocada por imunocomplexos. Auto-anticorpos serológicos anti-cadeia dupla de ADN e anti-Smith são actualmente considerados específicos para o diagnóstico do LES. Os anticorpos antifosfolipídicos estão associados a lesões endoteliais e a trombooses consequentes.¹

Qualquer órgão pode ser atingido pelo processo inflamatório desencadeado pela deposição de imunocomplexos formados. Na pele

e nos glomérulos renais ocorrem fenómenos de vasculite dos tipos leucoclastico e linfocítico, predominantemente. Os imunocomplexos podem ser identificados por imunofluorescência nos tecidos de biópsia: observam-se depósitos de IgG, C1q e C3 como componentes dos imunocomplexos, identificados por reacção Ag-Ac e posterior revelação por um fluorocromo que imite fluorescência captada por filtros adaptados ao microscópio óptico.^{2,3} Os pulmões e a pleura estão habitualmente envolvidos na evolução clínica do LES e a

pleurite é a lesão mais frequente. Também estão descritos padrões de pneumonia intersticial idiopática: destruição alveolar difusa (DAD) com 50% de mortalidade, pneumonia organizativa (*COP-like*) e pneumonia intersticial usual (UIP); hemorragia alveolar difusa com vasculite e capilarite também foi observada, assim como lesões granulomatosas semelhantes aos granulomas epitelióides da sarcoidose, com localização broncovascular.^{4,6} Este é o primeiro caso descrito de vasculite e bronquiolite com padrão do tipo panbronquiolite difusa, num rapaz com 16 anos, como primeira manifestação clínica do LES.

História clínica

Um rapaz de 16 anos apresentou queixas de astenia e síndrome gripal durante quinze dias, sem deterioração física (74kg de peso). Quando criança, foi submetido a amigdalectomia e adenoidectomia; também houve necessidade de correcção cirúrgica de criptorquidia, na infância. Na história clínica familiar apurou-se que o pai sofria de rinite alérgica, a sua irmã gémea sofria de asma e em dois primos mais velhos estavam diagnosticados artrite reumatóide e LES, respectivamente.

O exame físico do doente revelou a presença de pequenos gânglios linfáticos móveis e não dolorosos nas regiões cervicais e axilares, confirmada por ecografia. Com este método, também se visualizaram adenomegalias inguinais e lomboaórticas, com morfologia elipsóide e zona central hiperecogénica, indicando reacção inflamatória e ainda esplenomegalia (ligeira).

Os estudos sanguíneos iniciais mostraram: neutrofilia (35,8%) e linfocitose (46,4%) à custa das populações linfocitárias CD19 (8%) e CD3 (80%); IgG e IgM elevadas para EBV

e também EBNA; a IgG para CMV era negativa, enquanto a IgM estava positiva. Culturas sanguíneas e o teste anti-VIH foram negativos.

Não foi instituída qualquer terapêutica, mas o aparecimento de febre, que se tornou persistente, era controlado por paracetamol. Foi desencadeado um estudo morfológico rigoroso devido à persistência da sintomatologia, então relacionada com infecção por EBV. Verificava-se que oito meses após o início da sintomatologia o doente apresentava ainda as adenomegalias axilares e cervicais e a esplenomegalia. Era agora evidente eritema cutâneo nasal, mialgia e lumbalgia. Persistiam as alterações imunológicas iniciais e o número de células sanguíneas estava nos parâmetros normais.

Registou-se entretanto deterioração física com dispneia de esforço e persistência da febre.

Foi realizada TAC torácica (Fig. 1) que mostrou micronódulos em ambos os campos pulmonares, de forma difusa, sem localização preferencial ou áreas de densificação. O doente foi também sujeito a biópsia da medula óssea, tendo sido verificada hiperplasia celular sem alterações da maturação celular e sem

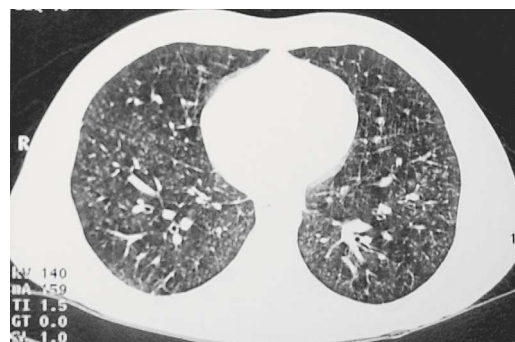


Fig. 1 – Tomografia computadorizada de alta resolução do tórax: micronodularidade bilateral e difusa, com predomínio periférico e basal

atípias celulares e com presença de depósitos de ferro, traduzindo destruição celular. Os testes da função pulmonar mostraram padrão restritivo, e tanto o ecocardiograma como o electrocardiograma eram normais. Entretanto, os parâmetros imunológicos para confirmação de LES foram conclusivos: ANA (IFI) – positividade em padrão homogêneo (+++), anticorpos anti-dsDNA > 50UI / ml (N < 4,2UI / ml), anticorpos anti-nDNA com positividade (+++) e anticorpos anti-histonas > 200UI / ml (N < 30UI / ml).

Como o quadro clínico era complexo para compreensão de LES, foi realizada biópsia cirúrgica pulmonar e exérese de um gânglio linfático axilar. A terapêutica instituída compreendeu ibuprofen (600mg bid) e eritromicina (1g bid).

Anatomia patológica

O estudo histológico do gânglio linfático axilar mostrou hiperplasia folicular com alargamento das áreas interfoliculares – zona T – com proliferação venular e presença de linfócitos pequenos, plasmócitos e imunoblastos; havia ainda necrose de células isoladas e mitoses. A pesquisa de EBV por imuno-histoquímica com o marcador LMP1 foi negativa. Tratava-se assim de uma linfadenite reactiva.

Foi feita inclusão total do fragmento de parênquima pulmonar excisado e observadas secções múltiplas, onde era evidente manutenção da arquitectura lobular e intenso infiltrado inflamatório ao longo dos eixos broncovasculares. Este infiltrado inflamatório era constituído por linfócitos B (CD 20+), linfócitos T (CD 3+) e abundância de macrófagos (CD 68+). Estas células foram

visualizadas na lâmina própria de brônquios, paredes bronquiolares e também dissociando a parede das arteríolas e os septos interalveolares adjacentes aos eixos broncovasculares, onde se identificaram macrófagos; a descamação macrofágica intra-alveolar também era considerável.

A imunomarcação dos vírus de Epstein-Barr pelo anticorpo LMP1 também foi negativa. Estas características morfológicas correspondem a vasculite e bronquiolite com padrão semelhante a panbronquiolite difusa, de acordo com os padrões morfológicos descritos para fenómenos de bronquiolite (Figs. 2 a 4).

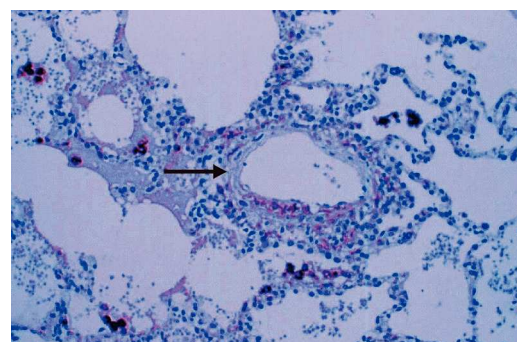


Fig. 2 – Vasculite (↘) e bronquiolite, com identificação de células macrofágicas. CD68 X 100

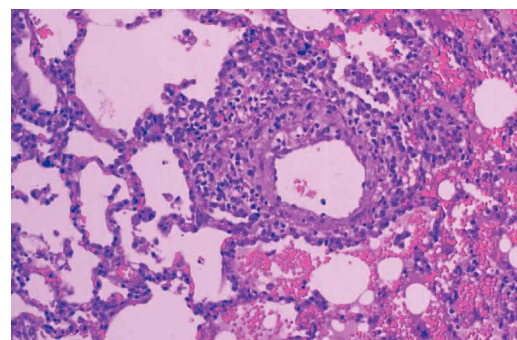


Fig. 3 – Vasculite com infiltrado celular inflamatório polimorfo, estendendo-se para os septos interalveolares adjacentes. HE X 200

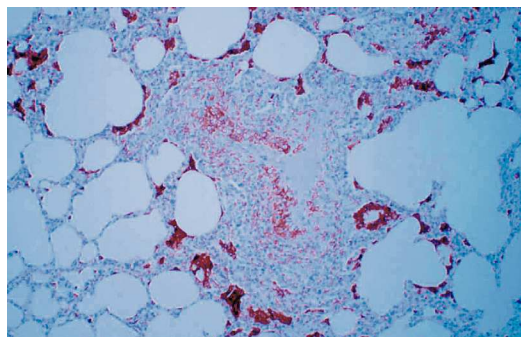


Fig. 4 – Padrão de bronquiolite difusa com macrófagos na parede bronquiolar e no interstício adjacente. CD68 X 200

Evolução clínica

Cerca de dez meses após o início da sintomatologia, que apontava para infecção por EBV, foi instituída a terapêutica seguinte, agora para tratamento de LES com compromisso pulmonar:

- Metilprednisolona – 400mg 3id
- Claritromicina – 500mg bid
- Ceftazidina – 1g 3id

Ao fim de dois meses seguindo aquela terapêutica, foi feita reavaliação clínica, verificando-se desaparecimento das lesões pulmonares, auscultação normal e também involução das adenomegalias e da esplenomegalia, agora não palpáveis.

Mantinha-se o eritema nasal e malar, discreto e levemente descamativo, e havia queixas de artralguas ocasionais e migratórias nas mãos e pulsos.

Foi detectada taquicardia sinusal e perda de cabelo.

O doente permanece medicado com corticosteróides, em redução progressiva da dosagem, e a sintomatologia é tolerável. Retomou o curso normal da frequência escolar.

Discussão

A panbronquiolite difusa é diagnosticada em doentes asiáticos que a partir dos 15 anos apresentam infecções pulmonares de repetição. Entre os europeus, é possível demonstrar a sobreposição das características clínicas em muitos casos, mas as biópsias pulmonares mostram características próprias de bronquiolite crónica.^{7,8}

O diagnóstico de panbronquiolite difusa é efectuado esporadicamente em europeus, sem imunogenicidade ligada ao oriente, observando-se características clínicas e histológicas sobreponíveis, e foi demonstrada a sua incidência em americanos descendentes de asiáticos. A abundância de macrófagos intralveolares e de localização intersticial e perivascular, como observado nas imagens histológicas, é o marcador morfológico desta doença.^{9,10}

O caso que apresentamos não é comum e foi de início interpretado como correspondendo a uma situação de mononucleose infecciosa. Neste contexto, também foi incluído o quadro clínico pulmonar até à realização da biópsia cirúrgica.

O vírus de Epstein-Barr provoca lesões pulmonares variáveis, tanto em adultos como em crianças, estando a gravidade do quadro clínico de acordo com a imunoincompetência do doente e muitas vezes associado a infecção pelo VIH. Estão descritas doenças linfoproliferativas, com componente predominantemente inflamatório, como a pneumonia intersticial lipóide, histiocitose X, granulomatose linfomatóide e síndrome de dificuldade respiratória como infecção oportunista em doentes que também podem estar infectados com o VIH.¹¹⁻¹⁴

Em crianças até um ano, o quadro de dificuldade respiratória induzido pelo EBV pode

O diagnóstico de panbronquiolite difusa é efectuado esporadicamente em europeus

ser consequência de pneumonia difusa/ /pneumonia intersticial crónica, com possibilidade de evolução cicatricial.¹⁵⁻¹⁷

Também estão descritos quadros clínicos de IPF – fibrose pulmonar idiopática. Esta situação foi observada em adultos, e estudos moleculares demonstraram que a infecção dos fibroblastos pulmonares pelo EBV leva à produção de IL-1 β e bFGF; estas citocinas induzem por sua vez a proliferação fibroblástica, e assim ocorre o desenvolvimento do padrão de UIP – pneumonia intersticial usual.^{18,19}

As alterações imunitárias induzidas pela infecção pelo EBV também se podem manifestar por um quadro clínico idêntico ao da artrite reumatóide; também está referido um caso de carcinoma linfoepitelial no pulmão em consequência daquela infecção.^{20,21}

Nos Quadros I e II estão identificados os critérios de diagnóstico clínico do lúpus eritematoso sistémico, dos quais o doente em estudo veio progressivamente a revelar dez critérios, e os padrões de compromisso pulmonar pela doença, respectivamente.

As complicações pleuropulmonares das doenças do colagénio podem ser reveladoras da doença, conferindo-lhe mau prognóstico, e podem ser sintomáticas sem tradução

Quadro I – Lúpus eritematoso sistémico: Critérios clínicos

1. Eritema malar
2. Eritema discóide
3. Fotosensibilidade
4. Úlceras – cavidade oral
5. Artrite
6. Serosite
7. Doença renal
 - a. > 0,5 g / dl proteinúria ou
 - b. > 3+ cilindros proteicos na urina
 - c. Cilindros celulares na urina
8. Doença neurológica
 - a. Tonturas ou
 - b. Psicose
9. Alterações hematológicas
 - a. Anemia hemolítica ou
 - b. Leucopenia (< 4 000 / μ l) ou
 - c. Linfopenia (< 1 500 / μ l) ou
 - d. Trombocitopenia (< 100000/ μ l)
10. Anormalidades Imunológicas
 - a. Preparação de células LE +
 - b. Anticorpos para ADN nativo ou
 - c. Anticorpos anti-Smith ou
 - d. Teste falso-positivo para a sífilis
11. Anticorpos antinucleares

imagiológica. A síndrome do *shrinking lung* constitui um compromisso sistémico ainda de interpretação incompleta, com resposta

Quadro II – Lúpus eritematoso sistémico: Doenças pulmonares associadas

Jovens	Adultos
– OP / BOOP	– Infecções: Strp, TP, EBV, <i>P. carinii</i> , fungos
– Alveolite	– Pneumonia persistente
– Pneumonia intersticial	– Capilarite e vasculite
– Adenopatia hilar	– Pneumonia aguda do lúpus
– Abscesso pulmonar	– DAD e hemorragia
– Pneumatocele	– Pneumonia intersticial difusa
– Derrame pleural e pericárdico	– Síndrome antifosfolipídica
– Cardiomegalia	– Amiloidose pulmonar
	– <i>Shrinking lung syndrome</i>

imediate à corticoterapia e recuperação do padrão obstrutivo simples característico, estando descrito em todas as idades.²²⁻²⁵

Os casos mais bem documentados de compromisso pulmonar pelo LES correspondem a hemorragia alveolar, independentemente da idade dos doentes, com ou sem destruição alveolar difusa – DAD e em associação com infecções, microangiopatia renal, síndrome hemafagocítica e outras consequências decorrentes da evolução clínica do LES.²⁶⁻³⁶

A corticoterapia é responsável pela facilitação infecciosa no LES, podendo acompanhar-se de compromisso pulmonar. A tuberculose e infecção pelo CMV são comuns.^{37,39}

A idade do doente do caso apresentado está na fronteira para a idade adulta e, em séries apresentadas, as alterações da função pulmonar em crianças evoluem favoravelmente, não havendo substrato morfológico diagnóstico. Com compromisso pulmonar vascular, estão descritos casos de aneúria e granulomatose alérgica e granulomatose de Wegener.⁴⁰⁻⁴²

O caso apresentado é o primeiro descrito na literatura de vasculite e padrão de panbronquiolite difusa como primeira manifestação clínica do lúpus eritematoso sistémico.

Bibliografia

1. Sahn S. The Pleura. *Am Rev Respir Dis* 1988; 184:234.
2. Mattay A, Schwarz I, Petty L. Pulmonary manifestations of systemic lupus erythematosus: review of twelve cases with acute lupus pneumonitis. *Medicine* 1974; 54:397-409.
3. Myers J, Katzenstein A. Microangiitis in lupus-induced pulmonary hemorrhage. *Am J Clin Pathol* 1986; 85:553-6.
4. Gammon R, Bridges T, Al-Nezir H. Bronchiolitis obliterans organizing pneumonia associated with systemic lupus erythematosus. *Chest* 1992; 202:1171-4.
5. Eisenberg H, Dubois E, Sherwin R, Balchum O. Diffuse interstitial lung disease in systemic lupus erythematosus. *Ann Intern Med* 1973; 79:37-45.

6. Askari A, Thompson P, Barnes C. Sarcoidosis: atypical presentation associated with features of systemic lupus erythematosus. *J Rheumatol* 1988; 15:1578-9.
7. Sandrini A, Balter M, Chapman K. Diffuse panbronchiolitis in a caucasian man in Canada. *Can Respir J* 2003; 10(8):449-51.
8. Poletti V, Chilosi M, Trisolini R, Cancellieri A, Zompatori M, Agli L, Boaron M, Schulte W, Theegarten D, Guzman J, Costabel U. Idiopathic bronchiolitis mimicking diffuse panbronchiolitis. *Sarcoidosis Vasc Diffuse Lung Dis* 2003; 20(1):62-8.
9. Fischer M, Rush W, Rosado-de-Christenson M, Goldstein E, Tomski S, Wempe J, Travis W. Diffuse panbronchiolitis: histologic diagnosis in unsuspected cases involving north American residents of Asian descent. *Arch Pathol Lab Med* 1998; 122(2):156-60.
10. Poletti V, Patelli M, Poletti G, Bertanti T, Spiga L. Diffuse panbronchiolitis observed in an Italian male. *Sarcoidosis* 1992; 9(1):67-9.
11. Mueller G, Pickoff A. Pediatric lymphocytic interstitial pneumonitis in an HIV-negative child with pulmonary Epstein-Barr virus infection. *Pediatric Pulmonology* 2003; 36(5):447-9.
12. Shimakage M, Sasagawa T, Kimura M, Shimakage T, Seto S, Kodama K, Sakamoto H. Expression of Epstein-Barr virus in Langerhans' cell histiocytosis. *Human Pathology* 2004; 35(7):862-8.
13. Hu X, Selbs E, Drexler S. An 18-year-old man with persistent cough and bilateral lower lung infiltration – Epstein-Barr virus-positive lymphoproliferative disorder consistent with lymphomatoid granulomatosis. *Archives of Pathology & Laboratory Medicine* 2006; 130(3):44-6.
14. Stopyra G, Mulhaupt H, Alexa L, Husson M, Stern J, Warhol M. Epstein-Barr virus-associated adult respiratory distress syndrome in a patient with AIDS – case report and review. *Modern Pathology* 1999; 12(10):984-9.
15. Sriskandan S, Labrecque L, Schofield J. Diffuse pneumonia associated with infectious mononucleosis – detection of Epstein-Barr virus in lung tissue by in situ hybridization. *Clinical Infectious Disease* 1996; 22(3):578-9.
16. Pflieger A, Eber E, Popper H, Zach M. Chronic interstitial lung disease due to Epstein-Barr virus infection in two infants. *European Respiratory Journal* 2000; 15(4):803-6.
17. Ankermann T, Claviez A, Wagner H, Krams M, Riedel F. Chronic interstitial lung disease with lung fibrosis in a girl – uncommon sequelae of Epstein-Barr virus infection. *Pediatric Pulmonology* 2003; 35(3):234-8.

18. Lok S, Stewart J, Kelly B, Hashleton P, Egan J. Epstein-Barr virus and wild p53 in idiopathic pulmonary fibrosis. *Respiratory Medicine* 2001; 95(10):787-91.
19. Adachi H, Saito I, Horiuchi M, Ishii J, Nagata Y, Mizuno F, Nakamura H, Yagyu H, Takahashi K, Matsuoka T. Infection of human lung fibroblasts with Epstein-Barr virus causes increased IL-1 beta and bFGF production. *Experimental Lung Research* 2001; 27(2):157-1.
20. Yamasaki M, Kitamura R, Kusano S, Eda H, Sato S, Okawa-Takatsuji M, Aotsuka S, Yanagi K. Elevated immunoglobulin G antibodies to the proline-rich amino-terminal region of Epstein-Barr virus nuclear antigen-2 in sera from patients with systemic connective tissue diseases and from a subgroup of Sjogren's syndrome patients with pulmonary involvements. *Clinical & Experimental Immunology* 2005; 139(3):558-68.
21. Chu P, Cerilli L, Chen Y, Mills S, Weiss L. Epstein-Barr virus plays no role in the tumorigenesis of small-cell carcinoma of the lung. *Modern Pathology* 2004; 17(2):158-64.
22. Felizardo M, Aguiar M, Mendes A, Moniz D, Sottomayor R, Almeida A. Collagen vascular diseases and lung – characterization of the outpatients with interstitial lung disease. *Rev Port Pneumol* 2005; 11(6):26-7.
23. Lilleby V, Aalokken T, Johansen B, Forre O. Pulmonary involvement in patients with childhood-onset systemic lupus erythematosus. *Clin Exp Rheumatol* 2006; 24(2):203-8.
24. Singh R, Huang W, Menon Y, Espinoza L. Shrinking lung syndrome in systemic lupus erythematosus and Sjogren's syndrome. *J Clin Rheumatol* 2002; 8(6):340-5.
25. Ferguson P, Weinberger M. Shrinking lung syndrome in a 14-year-old boy with systemic lupus erythematosus. *Pediatric Pulmonology* 2006; 41(2):194-7.
26. Makino Y, Ogawa S, Ohto U. CT appearance of diffuse alveolar hemorrhage in a patient with systemic lupus erythematosus. *Acta Radiologica* 1993; 34:634-5.
27. Boumpas D, Austin H, Fessler B, Balow J, Klippel J, Lockshin M. Systemic lupus erythematosus – emerging concepts. *Ann Intern Med* 1995; 122:940-50.
28. Huang D, Yang A, Tsai Y, Lin B, Tsai C, Wang S. Acute massive pulmonary haemorrhage, pulmonary embolism and deep vein thrombosis in a patient with systemic lupus erythematosus and varicella. *Respir Med* 1996; 90(4):239-41.
29. Liu M, Chen F, Hsiue T, Liu C. Disseminated zygomycosis simulating cerebrovascular disease and pulmonary alveolar hemorrhage in a patient with systemic lupus erythematosus. *Clinical Rheumatology* 2000; 19(4):11-4.
30. Hughson M, he Z, Heneger J, McMurray R. Alveolar hemorrhage and renal microangiopathy in systemic lupus erythematosus. *Archives of Pathology & Laboratory Medicine* 2001; 125(4):475-83.
31. Santos-Ocampo A, Mandell B, Fessler B. Alveolar hemorrhage in systemic lupus erythematosus. *Chest* 2001; 120(1):323-7.
32. Zandman-Goddard G, Ehrenfeld M, Levy Y, Tal S. Diffuse alveolar hemorrhage in systemic lupus erythematosus. *IMAJ* 2002; 4(6):470-4.
33. Kaneko K, Matsuda M, Sekijima Y, Hosoda W, Gono T, Hoshi K, Shimojo H, Ikeda S. Acute respiratory distress syndrome due to systemic lupus erythematosus with hemaphagocytic syndrome – an autopsy report. *Clinical Rheumatology* 2005; 24(2):158-61.
34. Kreindler J, Ellis D, Vats A, Kurland G, Ranganathan S, Moritz M. Infantile systemic lupus erythematosus presenting with pulmonary hemorrhage. *Pediatric Nephrology* 2005; 20(4):522-5.
35. Beresford M, Cleary A, Sills J, Couriel J, Davidson J. Cardio-pulmonary involvement in juvenile systemic lupus erythematosus. *Lupus* 2005; 14(2):152-8.
36. Traynor A, Corbridge T, Eagan A, Barr W, Liu Q, Oyama Y, Burt R. Prevalence and reversibility of pulmonary dysfunction in refractory systemic lupus – improvement correlates with disease remission following hematopoietic stem cell transplantation. *Chest* 2005; 127(5):1680-9.
37. Irfan M, Zubairi a, Husain S. Bronchiolitis obliterans organizing pneumonia associated with cytomegalovirus infection in a patient with systemic lupus erythematosus. *JPMA* 2004; 54(6):328-30.
38. Contreras G, Green D, Pardo V, Schultz D, Bourgoignie J. Systemic lupus erythematosus in two adults with human immunodeficiency virus infection. *Am J kidney Dis* 1996; 28(2):292-5.
39. Kocakoc E, Ozgocmen S, Kiris A, Ozcakar I, Boztosun Y, Yildirim N. An overwhelming pulmonary fungus ball in a systemic lupus erythematosus patient. *Zeitschrift fur Rheumatologie* 2003; 62(6):570-3.
40. Al-Abad A, Cabral D, Sanatani S, Sandor G, Seear M, Petty R, Malleson P. Echocardiography and pulmonary function testing in childhood onset systemic lupus erythematosus. *Lupus* 2001; 10(1):32-7.
41. Chumbley L, Harrison E, DeRemee R. Allergic granulomatosis and angitis (Churg – Strauss syndrome) – report and analysis of 30 cases. *Mayo Clin Proc* 1977; 52:477-85.
42. Erdogan O, Oner A, Demircin G, Bulbul M, Memis L, Uner C, Kiper N. A boy with consecutive development of SLE and Wegener granulomatosis. *Pediatric Nephrology* 2004; 19(4):438-41.