

Caso Clínico

Clinical Case

Ana Paula Gonçalves¹
Filomena Luís²
Alexandra Bento²
José Manuel Silva²

Quisto hidático do mediastino. A propósito de um caso clínico

Mediastinal hydatid cyst. Reflections on a case study

Recebido para publicação/received for publication: 06.05.31
Aceite para publicação/accepted for publication: 07.01.22

Resumo

A hidatidose é uma doença parasitária ciclo zoonótica, produzida pela ténia *Echinococcus granulosus*, cuja forma larvar atinge acidentalmente o homem^{1,2}. É uma das mais importantes doenças pulmonares causadas por helmintas¹.

A sua localização no mediastino é rara (< 1%). É devido à localização primitiva, ou aparentemente primitiva, do parasita no tecido celular do mesmo³.

Os autores relatam um caso de um jovem de 16 anos de idade, do sexo masculino, que recorreu ao serviço de urgência por toracalgia esquerda posterior com irradiação para o membro superior homolateral.

Rev Port Pneumol 2007; XIII (4): 619-624

Palavras-chave: Hidatidose, equinococose, quisto hidático do mediastino, doença de declaração obrigatória.

Abstract

Hydatid cyst is a zoonotic cycle parasitic infection caused by *Echinococcus granulosus* tapeworm, whose larvae infect man as an intermediate host^{1,2}. It is one of the most serious lung diseases caused by helminths¹.

It is rare to find it in the mediastinum; < 1%. The primitive, or seemingly primitive, location is due to the parasite in the cellular tissue of the mediastinum³.

The authors report the case of a sixteen year old male, admitted to the E.R. for left posterior chest pain which had spread to the upper left limb.

Rev Port Pneumol 2007; XIII (4): 619-624

Key-words: Hydatid cyst, echinococcus, mediastinal hydatid cyst, notifiable disease.

¹ Assistente Graduada de Pneumologia

² Interno do complementar de Pneumologia.

Serviço de Pneumologia. Hospital Sousa Martins (Director de Serviço: Dr. Júlio Gomes)

Avenida Rainha Dona Amélia
6300 – Guarda

Introdução

A hidatidose é uma doença parasitária produzida pela forma larvar da ténia *Echinococcus granulosus*¹. O homem serve de hospedeiro intermediário acidentalmente infectando-se pela ingestão de alimentos e água contaminados^{4,2}. Os embriões migram para o fígado, onde se produzem a maioria dos quistos no homem¹.

O ciclo vital envolve os canídeos como hospedeiros definitivos que albergam os vermes adultos no intestino⁴. Caracteriza-se pelo aparecimento de quistos hidáticos que podem desenvolver-se em qualquer parte do organismo⁵. Os órgãos mais afectados são o fígado (50-75%), e o pulmão (15-25%)⁵. Os quistos do mediastino são muito raros (<1%)⁵. Em 1991, Joob e Shidds referem que foram descritos cerca de 100 casos de quistos hidáticos do mediastino em toda a literatura⁵. O primeiro quisto hidático do mediastino relatado na literatura é de Van den Bosch, em 1705³.

A sintomatologia depende do tamanho, localização^{9,7} e sua relação com as estruturas adjacentes⁵. Na sua maioria são assintomáticos^{4,3,6}. A complicação mais grave é a ruptura do quisto e a passagem do material hidático para o sangue, que pode provocar choque anafilático e mesmo a morte^{5,1}.

O diagnóstico é feito com a conjugação de factores epidemiológicos, exames laboratoriais (seroimunológicos) e imagiológicos² (telerradiografia do tórax, ecografia torácica e tomografia computadorizada).

O tratamento de eleição consiste na ressecção cirúrgica^{5,2,6}.

O diagnóstico pode ser complementado por testes serológicos (ELISA) para detecção de anticorpos específicos contra o parasita¹⁰. A sensibilidade dos testes varia entre 60-95%,

é mais alta quando se trata de quistos hepáticos ou quando os quistos sofreram ruptura¹¹. Os testes serológicos têm valor limitado, dado que apresentam reacções cruzadas com Ag parasitários e, por isso, podem originam falsos positivos ou falsos negativos⁴.

Caso clínico

Doente do sexo masculino, com 16 anos, raça caucasiana, estudante e residente numa aldeia do distrito da Guarda.

Recorreu ao serviço de urgência no dia 12.12.2005 referindo toracalgia superior esquerda, irradiando para o pescoço e membro superior homolateral, contínua, sem factores de agravamento nem de alívio. A dor tinha uma duração de cerca de 15 dias e havia sido medicado pelo seu médico de família com anti-inflamatórios não esteróides, porém sem alívio.

Nos antecedentes pessoais são de referir brucelose aos 8 anos e fractura do braço esquerdo aos 11 anos. É de destacar o contacto frequente com diversos animais, como cães, gatos, coelhos, etc.

Os antecedentes familiares são irrelevantes. Ao exame objectivo não foram encontradas alterações dignas de registo.

Os exames complementares realizados: hemograma, bioquímica, gasometria arterial, ecografia abdominal e estudo funcional respiratório não mostraram alterações significativas. A telerradiografia do tórax em PA (Fig. 1) e perfil esquerdo (Fig. 2) realizada a 12.12.2005 apresentava uma opacidade no mediastino ântero-superior. Efectuou tomografia computadorizada torácica com e sem contraste (Fig. 3) em 13.12.2005.

Foi submetido a intervenção cirúrgica em Janeiro 2006 que revelou “presença de massa

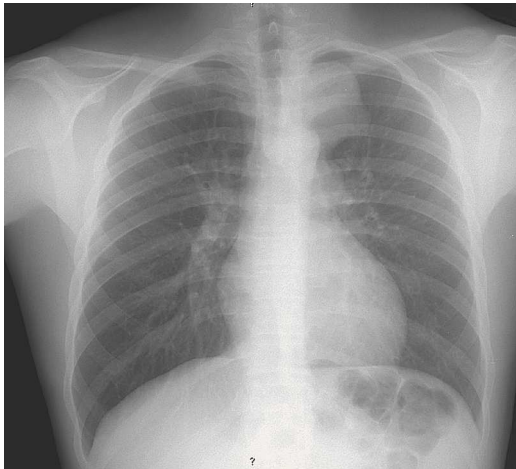


Fig. 1 – Telerradiografia do tórax em PA: opacidade arredondada, homogênea, com cerca de 8 cm de diâmetro localizada no mediastino superior esquerdo.

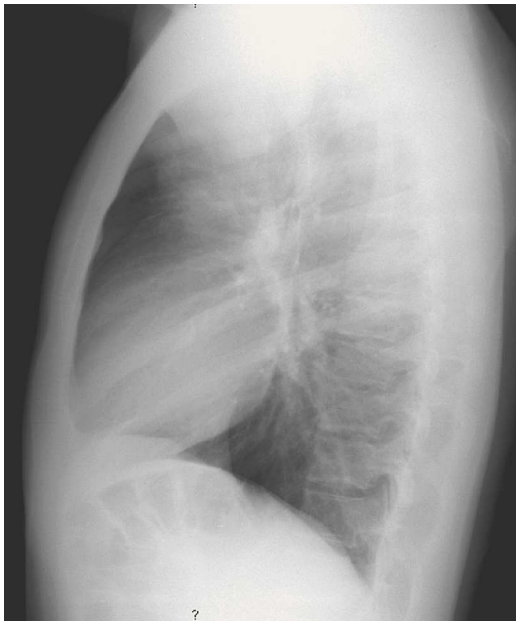

Fig. 2 – Perfil esquerdo: opacidade arredondada, homogênea, com cerca de 8 cm de diâmetro localizada no mediastino ântero-superior esquerdo.

dura elástica, polilobulada no mediastino anterior, envolvendo o trajecto do frénico e fazendo corpo com o tronco venoso braquio-

cefálico, com cerca de 9 cm. O pedículo pareceu emergir do lobo tímico esquerdo.”

O exame macroscópico revelou uma “formação nodular de 9,5x6,5x4,5 cm de dimensões, com conteúdo líquido de tipo aquoso. Tinha superfície externa lobulada, cápsula espessa, fibrótica e cavidade quística revestida por estrutura membraniforme branca friável”. O exame histológico revelou: “(...) membrana fibrótica externa e interna (Fig. 4), “(...) areia hidática e parede fibrótica do quisto (Fig. 5).

Diagnóstico definitivo: quisto hidático.

A evolução clínica foi favorável, tendo efectuado quimioterapia adjuvante com albendazol.

A telerradiografia do tórax em PA (Fig. 6) e perfil esquerdo (Fig. 7) realizada a 09.05.2006 apresenta uma elevação da hemicúpula diafragmática esquerda e sem repercussão no estudo funcional respiratório.

Discussão

A hidatidose é uma doença parasitária produzida pela forma larvar da ténia *Echinococcus granulosus*, que pertence à classe dos Céstodos (endoparasita), da família dos Platelminthas^{8,12} (do grego *Platy* – “chato” e *Helmus* – “verme”). Pode aparecer em qualquer idade. A localização mediastínica é rara (< 1%) e predominam no mediastino posterior.

Os sintomas dependem do tamanho do quisto, sua localização e relação com as estruturas adjacentes.

Os quistos localizados no mediastino posterior podem provocar erosão das costelas e vértebras e compressão da medula espinal. Se localizados no mediastino anterior, podem comprimir a traqueia, e no mediastino médio podem comprimir e provocar erosão dos grandes vasos¹².

A hidatidose é uma doença parasitária produzida pela forma larvar da ténia *Echinococcus granulosus*

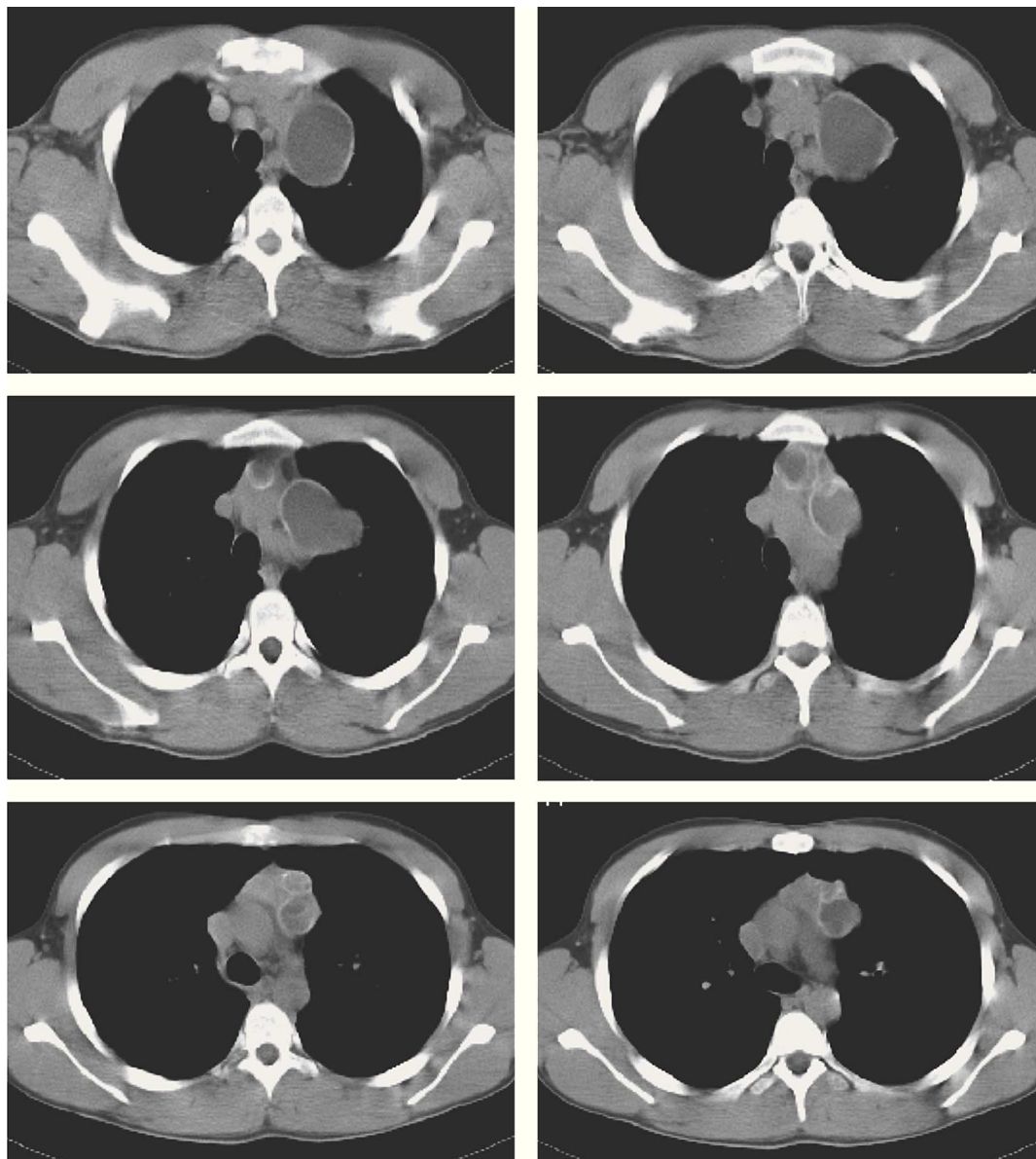


Fig. 3 – Tomografia computadorizada torácica com contraste: "...formação de 9 cm, na loca tímica, constituída por múltiplas estruturas quísticas adjacentes, de parede bem definida, algumas calcificadas".

A tomografia computadorizada revelou a existência de uma estrutura quística, bem definida com múltiplas vesículas e algumas com calcificações; estas características representam uma apresentação clássica de quisto hi-

dático. A calcificação é rara e evidencia um longo tempo de evolução¹⁴. Os quistos do mediastino podem ter variadíssimas causas; usualmente resultam de anomalias embriológicas, incluem quistos gastrentéricos, neu-

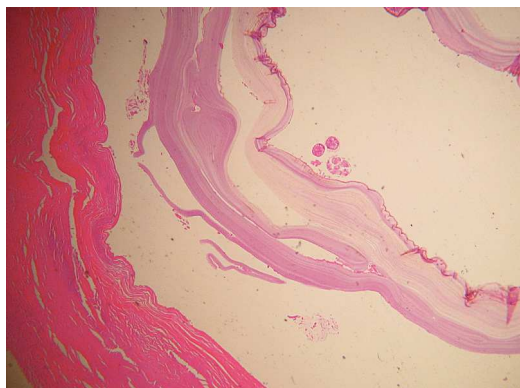


Fig. 4 – Exame histológico: “(...) membrana fibrótica externa e interna (...)”.

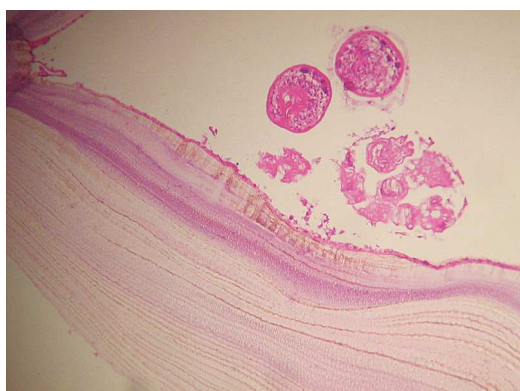

Fig. 5 – Exame histológico: “(...) areia hidática e parede fibrótica do quisto (...)”.

rogénicos, mesoteliais, varicosos, broncogénicos, tímicos e outros¹³.

O tratamento de eleição, quando possível, é a exérese do quisto, coadjuvada com os derivados benzimidazólicos (albendazol)², para evitar a disseminação secundária.

Em Portugal, a incidência do quisto hidático entre 2000 e 2004 foi de 79 casos com idades compreendidas entre 1 e 75 anos⁹. Pensamos que esta baixa incidência se deva à não declaração obrigatória da doença.

É na região do Alentejo que se verifica a maior incidência (80%)^{9,2}. É importante

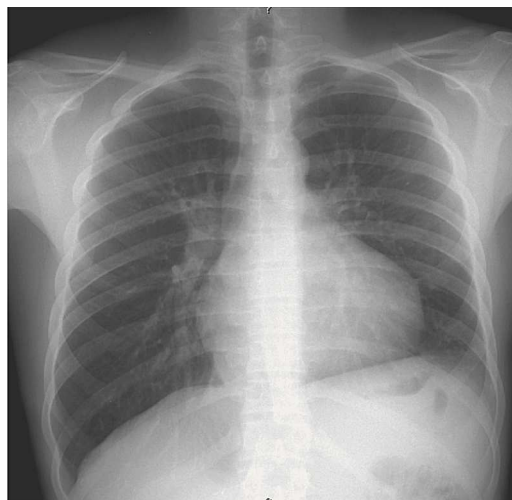


Fig. 6 – Telerradiografia do tórax em PA: elevação da hemicúpula diafragmática esquerda.

O tratamento de eleição, quando possível, é a exérese do quisto, coadjuvada com os derivados benzimidazólicos (albendazol)

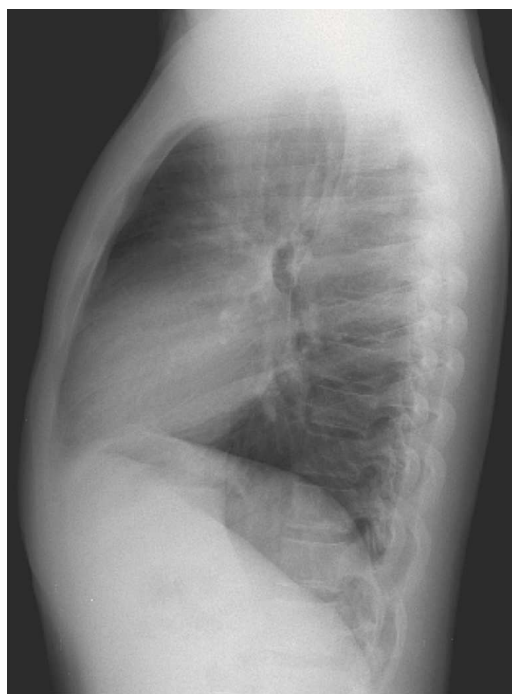

Fig. 7 – Perfil esquerdo: elevação da hemicúpula diafragmática esquerda.

como medida profiláctica a desparasitação dos hospedeiros definitivos, assim como impedi-los de consumir carne ou vísceras cruas². Os cuidados de higiene também são muito importantes sempre que houver contacto com cães².

Bibliografia

1. Tratado de Neumologia Fishman; A.P. (1991) Vol. 2, cap. 107, pp. 1601-2 (2.ª edição em língua espanhola).
2. Marcelo F, Ochoa de Castro. Quisto hidático múltiplo na criança. Revista de saúde Amato Lusitano 1997; 4-5: 11-4.
3. Trigo E, Perazzo DL, Carnovali NS. Equinococosis mediastinal. El Tórax 1959; 8: 32-7.
4. Gomes MJM, Sotto-Mayor R. Tratado de Pneumologia da Sociedade Portuguesa de Pneumologia. Infecções respiratórias não tuberculosas, Equinococose. 2003; Vol. 1: 564-6.
5. Heras F, Ramos G, Duque JL, Garcia Justa M, Cerezal LJ, Matilla JM. Quistos hidáticos de mediastino; 8 casos. Archivos de Bronconeumologia 2000; 36: 221-4.
6. Nin Vivo J, Brandolino MV, Pomi J. Hydatid Cysts of the mediastinum. In: Delarue NC, Eschapasse H (Eds.). International trends in general thoracic surgery: frontiers and uncommon neoplasmas. Saint Louis: CV Mosby Co., 1989: 237-9.
7. Rakower J, Milwidsky H. Primary Mediastinal Echinococcosis. Am J Med 1960; 29:73-83.
8. Fraser RG, Peter Paré JA, Paré PD, Fraser RS, Gene-reux GP. Diagnóstico de las enfermedades del tórax. 1992 – vol. 2. Enfermedades infecciosas de los pulmones, infestacion por platelmintos (cestodos). Equinococosis (Hidatidosis): 1037-44.
9. Doenças de declaração obrigatória – 2000- 2004 “Equinococose” – Ministério da Saúde (CID-10: B67).
10. J Pneumologia 2001; 27(4).
11. <http://WWWemedicine.com/ped/topic648.htm#section~diferenciales>, 2006.
12. Frazer R, Parré JA. Diagnóstico de las Enfermedades del Tórax. 3ª Edition, Panamérica 1992.
13. Maucini MC. Mediastinal Cysts, eMedicine from we-bMD, Junho 2006.
14. <http://sumer.blogspot.com/2004/09/unsusual-locationof.htm>.