

Caso Clínico

Clinical Case

Marta Pinto de Almeida¹
Guilhermina Reis²
Margarida Guedes³

Hidroxicloroquina na hemossiderose pulmonar idiopática – Caso clínico

Hydroxychloroquine in pediatric idiopathic pulmonary hemosiderosis – A case report

Recebido para publicação/received for publication: 05.10.16

Aceite para publicação/accepted for publication: 05.11.28

Resumo

Os autores apresentam o caso de uma criança com hemossiderose pulmonar idiopática grave, que, após ter iniciado tratamento com hidroxicloroquina, apresentou alteração do seu curso clínico, com melhoria significativa e duradoura. A eficácia desta terapêutica é salientada. Reportam ainda a ocorrência de exacerbação clínica, com hemoptise, após administração de vacina antigripal.

Rev Port Pneumol 2006; XII (6): 79-84

Palavras-chave: Hemossiderose pulmonar idiopática, hidroxicloroquina, vacina *influenza*, crianças.

Abstract

The authors present the case of a child with severe idiopathic pulmonary hemosiderosis who after having begun treatment with hydroxychloroquine had a significant and lasting improvement. The efficacy of this therapeutic is pointed out. They also report the occurrence of clinical exacerbation, with hemoptysis, after receiving an influenza vaccine.

Rev Port Pneumol 2006; XII (6): 79-84

Key-words: Idiopathic pulmonary hemosiderosis, hydroxychloroquine, *influenza* vaccine, children.

¹ Interna Complementar de Pediatria – Serviço de Pediatria, Hospital Geral de Santo António, SA

² Assistente Hospitalar – Serviço de Pediatria, Hospital Geral de Santo António, SA

³ Assistente Hospitalar Graduada – Serviço de Pediatria, Hospital Geral de Santo António, SA

Correspondência: Marta Pinto de Almeida. Serviço de Pediatria: Director de Serviço – Dr.^a Margarida Medina
Hospital Geral de Santo António, SA
Largo Professor Abel Salazar, 4050-011 Porto
Telemóvel – 934212256
Email: martaipalmeida@hotmail.com

A hemossiderose pulmonar idiopática (...) em 80% dos casos ocorre na população pediátrica

Introdução

A hemossiderose pulmonar idiopática (HPI) é uma causa de hemorragia alveolar difusa, de etiologia desconhecida, sendo um diagnóstico de exclusão¹⁻³. Existem dados limitados sobre a epidemiologia desta entidade, dado ser uma doença rara. A maioria das publicações descreve pequenas séries⁴⁻⁹ ou casos limitados¹⁰⁻¹⁵. Em 80% dos casos ocorre na população pediátrica¹². Globalmente, o prognóstico é mau, associando-se a uma elevada mortalidade^{2,3,16}. Muitos autores sugerem mecanismos imunológicos na patogénese da HPI^{2,6,7,12,15}. A determinação dos anticorpos citoplasmáticos anti-neutrófilos citoplasmáticos (C-ANCA) tem sido recomendado a todos os doentes com síndromas alveolares pulmonares hemorrágicos, servindo como um sinal de mau prognóstico⁹⁻¹⁵. Os tratamentos disponíveis, escassos e não específicos, e a história natural da HPI, caracterizada por exacerbações frequentes e remissões, torna difícil avaliar a terapêutica instituída^{2-4,16}. Têm sido utilizados imunossuppressores, nomeadamente corticóides, azitioprina, ciclofosfamida ou hidroxicloroquina (HCQ)^{3,7,16}. Na literatura encontram-se descritos exemplos de resposta favorável ao tratamento com HCQ em crianças com esta doença^{4,8,10,14,16}. Não é conhecido o exacto modo de acção deste fármaco na HPI. Os compostos de quinolona destroem complexos imunes e inibem a formação de anticorpos. O mais preocupante efeito deletério com o tratamento prolongado é a retinopatia, com alterações na pigmentação e defeitos do campo visual, embora seja um acontecimento raro. Na sua fase inicial parece ser reversível com a descontinuação do

fármaco. A utilização de doses baixas diminui o risco do seu aparecimento. É mandatária uma observação regular oftalmológica^{2,4,10,11}.

Apresenta-se um caso grave de HPI com resposta favorável à terapêutica com HCQ.

Caso clínico

Cátia, nascida em 02/02/1986, admitida aos nove anos na consulta de Pediatria/Pneumologia do Hospital Geral de Santo António por HPI. Antecedentes pessoais de hiperreactividade brônquica e atopia familiar. Aos dois anos, após internamento por ingestão acidental de petróleo, detectada existência de infiltrados pulmonares difusos e anemia grave ferro-pénica (Hb 3,8 g/dl), com necessidade de terapêutica politransfusional. Confirmado diagnóstico de HPI aos três anos devido à presença de macrófagos com pigmento hemossidérico no lavado broncoalveolar (LBA), e após exclusão de doenças cardiopulmonares ou sistémicas eventualmente causadoras de hemossiderose pulmonar. Iniciou tratamento crónico com prednisolona oral, mas manteve doença activa, com descompensações frequentes, necessitando de vários internamentos. Aos seis anos houve um agravamento clínico, com necessidade de cuidados intensivos, tendo-se estabelecido um quadro de *cor pulmonale*. Devido a mudança de residência, é observada, desde Abril/1995, na consulta de Pediatria/Pneumologia do Hospital Geral de Santo António. Efectuava tratamento oral diário com prednisolona, furosemida, espironolactona e captopril. Crescimento estatura-ponderal no percentil 25. Elevado absentismo escolar. Apresentava fácies

HIDROXICLOROQUINA NA HEMOSSIDEROSE PULMONAR IDIOPÁTICA – CASO CLÍNICO

Marta Pinto de Almeida, Guilhermina Reis, Margarida Guedes

cuxingóide, com atrofia das massas musculares, e sinais de insuficiência respiratória crónica (IRC), com plétora, hipocratismos digitais, cianose peribucal persistente e cansaço para pequenos esforços. Policitemia (GR $5,5 \times 10^6/\mu\text{L}$). A gasimetria arterial confirmou hipoxemia sem retenção de dióxido de carbono ($\text{pH}=7.41$; $\text{PaO}_2=34.6$; $\text{PaCO}_2=38$; $\text{HCO}_3=24.3$; $\text{SatO}_2=67.9$). Padrão C-ANCA atípico (1/40) com anti-proteinase 3 e anti-mieloperoxidase negativos. Ig E específica para as proteínas do leite de vaca negativa; função renal normal, sem hematúria ou proteinúria. As provas de função respiratória evidenciaram uma síndrome ventilatória restritiva e o ecocardiograma revelou dilatação moderada das cavidades cardíacas direitas, insuficiência tricúspide com hipertensão pulmonar (Quadro I). Iniciou oxigenoterapia contínua em ambulatório (de difícil adesão) e foi instituída

corticoterapia inalatória, com redução, e posterior suspensão da corticoterapia oral. Em Março/1996 foi suspensa a furosemida e a espironolactona por já não apresentar critérios de insuficiência cardíaca.

Até cerca dos 12 anos (Dezembro/1997) manteve hipoxemia persistente (saturação de O_2 em ar ambiente mínima de 62% e média de 78%), com vários episódios de expectoração hemoptóica, e grave repercussão na qualidade de vida. Desaceleração do crescimento ($<P10$). Avaliação cardi-respiratória sobreponível (Quadro I). A gravidade clínica fez ponderar a hipótese de transplante pulmonar, tendo-se no entanto decidido associar à medicação a HCQ (sete mg/kg/dia). Após o seu início, constatou-se melhoria rápida e acentuada dos sinais de IRC (Quadro I), com desaparecimento da cianose peribucal e ungueal, e da policitemia (GR $4,7 \times 10^6/\mu\text{L}$). A reavaliação pela TAC torácica, cintigrafia

Quadro I – Evolução clínica da PSAP e das PFR

	IDADE(anos)					
	9 A	11 A	12 A	13 A	16 A	18 A
PSAP (mmHg)	65	60	80	55	45	40
FVC (percentagem do previsto)	57	62	93	60	64	81
FEV ₁ (percentagem do previsto)	67	74	66	64	71	87
TLC (percentagem do previsto)	65	87	101	75	93	98
TLCocSB (percentagem do previsto)	-	-	-	29	32	38

Abreviaturas: FEV₁ - forced expiratory volume in 1 second (volume expiratório forçado no 1.º segundo); FVC - forced vital capacity (capacidade vital forçada); PFR - provas de função respiratória; PSAP - pressão sistólica da artéria pulmonar; TLC - total lung capacity (capacidade pulmonar total); TLCoc SB - lung carbon monoxide transfer

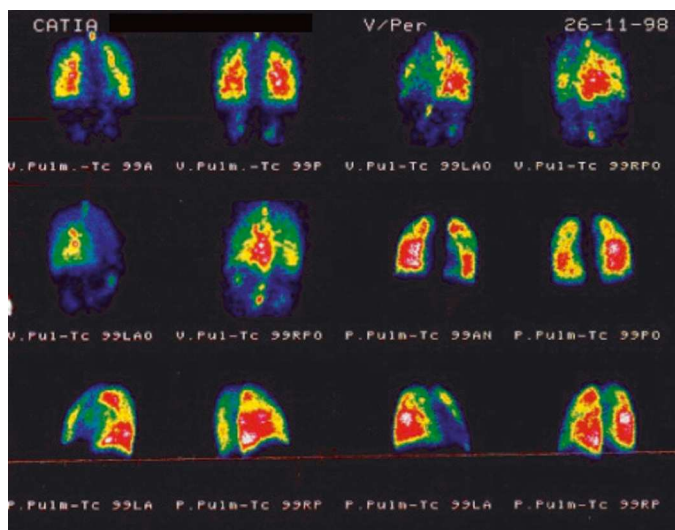


Fig. 1 – Cintigrafia pulmonar

(Fig. 1) e LBA evidenciou, no entanto, doença activa com padrão de alveolite, alterações de ventilação/perfusão e a presença de 87% de macrófagos com pigmento hemossidérico no LBA.

Apesar de ter ocorrido melhoria dos parâmetros ventilatórios, em Outubro/1998 houve agravamento da função cardíaca com hipertensão pulmonar (Quadro I). Reiniciou furosemina e espironalactona, aumentando a dose de corticóide inalado. A possibilidade de administração de oxigénio líquido, desde essa data, permitiu pela primeira vez um tratamento efectivo com oxigénio nas 24 horas (saturação de O₂ em repouso 90-94%, em esforço 87-89% e a dormir 87%). Verificou-se melhoria da tolerância aos esforços, bem como dos parâmetros de avaliação cardíaca (Quadro I). Foi possível suspender O₂ diurno aos 15 anos, mantendo O₂ nocturno (1-2 litros por minuto), com monitorização domiciliária por oxímetro de pulso. Sem sinais

objectivos de IRC, nomeadamente desaparecimento do hipocratismo digital, com boa expansibilidade torácica, SpO₂ média de 95%.

Nestes oito anos que decorreram desde o início do tratamento com HCQ verificou-se uma diminuição dos episódios de hemorragia alveolar, tanto em frequência (sete episódios por ano para menos de um episódio por ano), como na gravidade (sem necessidade de internamento hospitalar) e apenas em dois destes se instituiu um breve curso de corticoterapia oral.

Verificou-se uma relação temporal com a administração da vacina antigripal em pelo menos dois episódios (pelo que deixou de ser administrada). A necessidade de suspensão temporária (três meses) por terem sido detectadas alterações campimétricas em exame oftalmológico programado, coincidiu com a ocorrência de dois episódios. Uma outra exacerbação ocorreu após auto-suspensão da medicação pela adolescente em Janeiro/2003 (não comunicada...). Em ambas as situações, a reintrodução do fármaco associou-se a melhoria clínica evidente. Os restantes dois episódios de hemoptise inseriram-se em intercorrências infecciosas febris.

Actualmente, mantém tratamento diário com HCQ (4 mg/kg/dia) e O₂ nocturno (1 litro/minuto). As provas de função respiratória têm curva débito volume e volumes pulmonares dinâmicos sem alterações relevantes, com diminuição severa da capacidade de difusão (Quadro I). Apresenta normal função sistólica biventricular. Bom estado nutricional com peso no percentil 50 e estatura no percentil 25. Completou curso profissionalizante de informática. Vida social adequada à idade.

Comentários

A HPI é uma situação clínica rara, que apresenta flutuações espontâneas de gravidade, pelo que é difícil ter uma certeza do benefício terapêutico de determinado fármaco^{2,4}. Embora a sua etiologia se mantenha desconhecida, tem sido dada ênfase aos mecanismos imunológicos na patogénese da HPI^{2,6,7,12,15}. Devido à baixa prevalência da HPI, existem poucas publicações sobre a segurança e eficácia da terapêutica imunossupressora no tratamento desta doença¹².

Este caso clínico descreve uma criança que respondeu favoravelmente ao tratamento com a HCQ, de forma semelhante a alguns relatos descritos na literatura^{4,8,10,14,16}. Uma situação clínica de extrema gravidade, com progressão da doença, apesar de tratamento prolongado com corticóides orais, e em que foi ponderada a hipótese de transplante pulmonar, apresentou uma melhoria rápida e duradoura após a instituição da HCQ. Os episódios de hemoptise após imunização para *influenzae*, também já foram descritos⁴. A correção da hipoxemia que foi possível, de forma eficaz, com a introdução do O₂ líquido, permitiu um melhor controlo sintomático e a optimização do tratamento farmacológico.

Os períodos em que houve falha de administração da HCQ foram associados a recidivas, o que apoia a eficácia do fármaco e a necessidade de o manter, mesmo durante períodos prolongados de remissão. As alterações visuais foram detectadas em tempo útil, tendo sido reversíveis após a suspensão temporária do fármaco, realçando a importância de uma monitorização oftalmológica apertada. A

utilização de uma dose inferior (4 mg/kg/dia) não se associou a alterações oftalmológicas.

As questões sobre qual dose a instituir e os critérios de manutenção/suspensão da HCQ continuam por esclarecer. Dadas as características desta doença, poderá ser difícil executar estudos randomizados e com significância estatística para responder a estas questões.

Bibliografia

1. Heiner DC. Pulmonary hemosiderosis. In: Chernick V, Kendig EL Jr (eds). Disorders of the respiratory tract in children. Philadelphia, PA: WB Saunders 1990; 498-509.
2. Neese LW, Rosenow EC, Myers JL. Pulmonary Hemosiderosis. In Alan R. Leff (eds). Pulmonary and Critical Care Pharmacology and Therapeutics 1996:1111-6.
3. Ioachimescu OC, Sieber S, Kotch A. Idiopathic pulmonary haemosiderosis revisited. Eur Respir J 2004;24(1):162-70.
4. Bush A, Sheppard MN, Warner JO. Chloroquine in idiopathic pulmonary hemosiderosis. Arch Dis Child 1992;67:625-627.
5. Lamy S, Braga L, Santos JO, Costa MGCC. Hemosiderose Pulmonar: Revisão Casuística da Consulta de Hematologia Pediátrica do Hospital de Dona Estefânia Durante o Período 1976-1994. Acta Ped Port 1995;26:151-155.
6. Kiper N, Goçmen A, Ozcelik U, Dilber E, Anadol D. Long-term course of patients with idiopathic pulmonary hemosiderosis (1979-1994): prolonged survival with low-dose corticosteroid therapy. Pediatr Pulmonol 1999;27:180-184.
7. Saeed MM, Woo MS, MacLaughlin EF, Margetis MF, Keens TG. Prognosis in pediatric idiopathic pulmonary hemosiderosis. Chest 1999;116:721-725.
8. Dua T, Chandra J, Jain M, Passah SM, Dutta AK. Idiopathic pulmonary hemosiderosis. Indian J Pediatr 2000; 67(9):693-4.
9. Le Clainche L, Le Bourgeois M, Fauroux B, Foreza N, Dommergues JP, Desbois JC, Bellon G, Derelle J, Dutau G, Marguet C, Pin I, Tillie-Leblond

A HPI é uma situação clínica rara, que apresenta flutuações espontâneas de gravidade

HIDROXICLOROQUINA NA HEMOSSIDEROSE PULMONAR IDIOPÁTICA – CASO CLÍNICO

Marta Pinto de Almeida, Guilhermina Reis, Margarida Guedes

- I, Scheinmann P, De Blic J. Long-term outcome of idiopathic pulmonary hemosiderosis in children. *Medicine (Baltimore)* 2000;79(5):318-326.
10. Zaki M, Al Saleh Q, Al Mutari G. Effectiveness of chloroquine therapy in idiopathic pulmonary hemosiderosis. *Pediatr Pulmonol* 1995;20:125-126.
11. Pinto M, Correia J, Leal I, Reis A, Leão B, Carvalho S, Soares CS. Hemossiderose Pulmonar Idiopática – caso clínico. *Acta Med Port* 1996;9:41-44.
12. Ferrari GF, Fioretto JR, Alves AFR, Brandão GS. Idiopathic pulmonary hemosiderosis: a case report. *J Pediatr (Rio J)* 2000;76(2):149-52.
13. Huang S-H, Lee P-Y, Niu C-K. Treatment of Pediatric Idiopathic Pulmonary Hemosiderosis with Low-Dose Cyclophosphamide. *Ann Pharmacother* 2000;37:1618-1621.
14. Reis MG, Teixeira F, Costa G, Guedes M, Silva FP, Tavares M. Pneumonia e Anemia Grave – caso clínico. *Nascer e Crescer* 2000; 9(4): 246-251.
15. Yao T-C, Hung I-J, Jaing T-H and Yang C-P. Pitfalls in the diagnosis of idiopathic pulmonary haemosiderosis. *Arch Dis Child* 2002;86:436-438.
16. Godfrey S. Pulmonary Hemorrhage/Hemoptysis in Children. *Pediatr Pulmonol* 2004; 37:476-484.