

Julieta Vieira¹
Ana Rego¹
Ana Oliveira¹
Daniela Sá Ferreira¹
Antónia Furtado²
António Couceiro³
José António Miranda⁴
Francisco Leal⁵
Luís Vouga⁶

Sequestro broncopulmonar – Experiência de 12 anos

Bronchopulmonary sequestration – A 12-year experience

Recebido para publicação/received for publication: 06.03.29

Aceite para publicação/accepted for publication: 06.06.09

Resumo

Sequestro broncopulmonar (SBP), também denominado sequestro pulmonar, define-se como uma malformação congénita do tracto respiratório inferior, consistindo numa porção de tecido pulmonar que não está em normal comunicação com a árvore traqueobrônquica e que recebe suprimento sanguíneo arterial através da circulação sistémica.

Pode classificar-se em sequestro intralobar (SIL) e sequestro extralobar (SEL), dependendo da sua relação com o restante parênquima pulmonar. O SIL é a for-

Abstract

Bronchopulmonary sequestration (BPS) is a rare malformation of the lower respiratory tract. It consists of a non-functioning mass of lung tissue that lacks normal communication with the tracheobronchial tree and that receives arterial blood supply from the systemic circulation. It is classified as intralobar (ILS) or extralobar (ELS) according to its location within or outside the normal lung. Most sequestrations are intralobar (75%) and occur predominantly in the left lower lobe.

¹ Internista Complementar de Pneumologia do Centro Hospitalar de Vila Nova de Gaia (CHVNG)/Complementary Pulmonology Intern, Centro Hospitalar de Vila Nova de Gaia (CHVNG)

² Internista Complementar de Anatomia Patológica do CHVNG/Complementary Pathology Intern, CHVNG

³ Director do Serviço de Anatomia Patológica do CHVNG/Director, Pathology Unit, CHVNG

⁴ Assistente Hospitalar de Cirurgia Cardiorácica do CHVNG/Hospital Assistant, Cardiothoracic Surgery, CHVNG

⁵ Assistente Graduado Hospitalar de Cirurgia Cardiorácica do CHVNG/Graduate Hospital Assistant, Cardiothoracic Surgery, CHVNG

⁶ Director do Serviço de Cirurgia Cardiorácica do CHVNG/Director, Cardiothoracic Surgery Unit, CHVNG

Serviço de Pneumologia do CHVNG – Director: Dr. Raul César Sá/Pulmonology Unit, CHVNG – Director: Dr. Raul César Sá

Serviço de Cirurgia Cardiorácica do CHVNG – Director: Dr. Luís Vouga/Cardiothoracic Surgery Unit, CHVNG – Director: Dr. Luís Vouga

Serviço de Anatomia Patológica do CHVNG – Director: Dr. António Couceiro/Pathology Unit, CHVNG – Director: Dr. António Couceiro

Correspondência/Correspondence to: Julieta Vieira, Serviço de Pneumologia

Centro Hospitalar de Vila Nova de Gaia

Rua Conceição Fernandes

4434-502 Vila Nova de Gaia

ma mais comum, correspondendo a cerca de 75% dos sequestros pulmonares.

Os autores descrevem uma série de 8 casos, com diagnóstico anatomopatológico compatível com SBP após cirurgia, no período entre 1994 e 2005. A lobectomia foi o procedimento predominante. Os resultados após tratamento cirúrgico foram excelentes, com morbidade mínima.

Rev Port Pneumol 2006; XII (5): 489-501

Palavras-chave: Sequestro broncopulmonar, diagnóstico, tratamento, cirurgia.

The authors describe a series of 8 cases of BPS in the period between 1994 and 2005, with diagnosis by histologic examination after surgery. Lobectomy was the predominant procedure. The results after surgical treatment were excellent with minimal morbidity.

Rev Port Pneumol 2006; XII (5): 489-501

Key-words: Bronchopulmonary sequestration, diagnosis, treatment, surgery.

As anomalias congénitas do tracto respiratório inferior são raras

Introdução

Sequestro broncopulmonar (SBP), também denominado sequestro pulmonar, define-se como uma malformação congénita do tracto respiratório inferior, consistindo numa porção de tecido pulmonar que não está em normal comunicação com a árvore traqueobronquial e que recebe irrigação sanguínea arterial através da circulação sistémica^{1,2}.

As anomalias congénitas do tracto respiratório inferior são raras. O SBP parece corresponder de 0,15 a 6,4% de todas as malformações pulmonares^{2,3}.

Pode classificar-se em sequestro intralobar (SIL) e sequestro extralobar (SEL), dependendo da sua relação com o restante parênquima pulmonar^{1,2}.

Introduction

Bronchopulmonary sequestration (BPS) – also known as pulmonary sequestration – is a malformation of the lower respiratory tract. It consists of a non-functioning mass of lung tissue that is not connected to the tracheobronchial tree and that receives arterial blood supply from the systemic circulation^{1,2}.

Anomalies of the lower respiratory tract are rare, with BPS making up between 0.15 and 6.4% of all pulmonary malformations^{2,3}.

BPSs are classified as intralobar (ILS) or extralobar (ELS) sequestration depending on whether their location is within or outside the pulmonary parenchyma^{1,2}.

No SIL, a lesão está inserida no parênquima pulmonar normal e não tem pleura visceral própria. É a forma mais comum, correspondendo a 75 a 90% dos sequestros pulmonares³. Afecta igualmente indivíduos do sexo feminino e masculino^{1,4}. Surge frequentemente na adolescência com sinais e sintomas de infecção recorrente^{2,5,6}.

No SEL, a lesão está separada do parênquima pulmonar normal e tem pleura visceral própria. É mais comum no período fetal e neonatal e afecta predominantemente indivíduos do sexo masculino^{1,4}. É diagnosticado habitualmente na infância, com compromisso respiratório, sem evidência de infecção^{2,5-7}.

A base embriológica para o desenvolvimento de SBP, tal como outras malformações congénitas do tracto respiratório inferior, ainda não é clara⁴, particularmente no que respeita à origem do SIL. Pensa-se que esta lesão possa ser adquirida e não congénita⁸, hipótese reforçada pela idade de apresentação.

O SBP é caracterizado pela sua localização, relação com o pulmão e outras estruturas, vascularização e associação com outras anomalias.

Classicamente, o tratamento do SBP é cirúrgico.

A complicação mais frequente do SBP é a infecção, constituindo muitas vezes a forma de apresentação da doença. Podem surgir outras complicações, como insuficiência cardíaca⁹ e hemorragia¹⁰.

O prognóstico é geralmente muito bom, sobretudo na ausência de outras anomalias congénitas significativas^{2,3,11,12}.

Objectivo

Análise retrospectiva dos casos de SBP diagnosticados no serviço de cirurgia torácica no período de 1994 a 2005.

ILS lesions develop within the lung parenchyma and do not have their own visceral pleura. This is the most common form, making up 75-90% of pulmonary sequestrations³. It affects both the male and female gender alike^{1,4}. It occurs frequently in adolescence with signs and symptoms of recurrent infection^{2,5,6}.

ELS lesions are located outside the lung and have their own pleural sac. These occur frequently in the foetal and neo-natal period and predominantly affect the male gender^{1,4}. They are usually diagnosed in childhood with respiratory compromise and no evidence of infection^{2,5-7}.

The embryological basis for the development of BPS is, as is the case for other congenital malformations of the lower respiratory tract, not yet clear⁴, particularly the origins of ILS. It is thought that this lesion may be acquired and not congenital⁸. This hypothesis is strengthened by the age at which it presents.

BPS is characterised by its location, relationship with the lung and other structures, vascularisation and associated with other anomalies.

Treatment of BPS has always been surgery. The most common complication of BPS is infection, and this is very often the way the disease presents itself. Other complications such as cardiac insufficiency⁹ and haemorrhage¹⁰ may occur.

The prognosis is generally very good, particularly in the absence of other significant congenital anomalies^{2,3,11,12}.

Aim

A retrospective analysis of BPS cases diagnosed at the Thoracic Surgery Unit between 1994 and 2005.

O tratamento do SBP é cirúrgico

O prognóstico é geralmente muito bom

Material e métodos

Foram revistos os relatórios anatomopatológicos das cirurgias efectuadas no período de 1994 a 2005 e seleccionados os casos com diagnóstico compatível com sequestro pulmonar, tendo-se recolhido 8 casos.

Foram revistos os processos clínicos e radiológicos dos 8 doentes e procedeu-se à recolha de dados.

Foram analisados distribuição por idade e sexo, quadro clínico, exames auxiliares de diagnóstico realizados, indicação para cirurgia, tipo de cirurgia, resultado anatomopatológico e evolução. Analisou-se ainda a localização, conexões, suprimimento vascular e anomalias associadas ao SBP.

Resultados

Foram analisados 8 casos com diagnóstico anatomopatológico compatível com SBP.

Notou-se um predomínio do sexo masculino (75%). A idade média foi de 34,25 anos, variando entre os 4 e os 59 anos.

Todos os doentes tiveram história de sintomatologia respiratória.

Todos os doentes realizaram telerradiografia do tórax.

Foi realizada broncofibroscopia (BFC) em 5 doentes, tendo sido encontradas alterações macroscópicas em 3, num dos quais sugerindo fortemente patologia neoplásica. Os exames microbiológicos e citológicos foram negativos. Não foi realizada tomografia computadorizada (TC) torácica em apenas 1 doente. As alterações radiológicas mais encontradas foram as formações nodulares cavitadas e as opacidades. Destaca-se a presença de hérnia diafragmática como forma de apresentação. A TC sugeriu o diagnóstico de sequestro broncopulmonar em 2 casos, tendo sido feita confirmação por angiografia antes da cirurgia (Quadro I).

Methods

The pathology reports of operations performed between 1994 and 2005 were re-examined. Cases whose diagnosis was compatible with pulmonary sequestration were selected, and 8 cases were chosen.

The clinical files and radiology films of these 8 patients were studied and their data extracted.

The distribution according to age, gender, clinical picture, auxiliary diagnostic exams, suitability for surgery, type of surgery, histology result and evolution was analysed. In addition, the location, connections, vascular restriction and BPS associated anomalies were also analysed.

Results

8 cases with a pathology diagnosis compatible with BPS were analysed.

The male gender was seen to predominate (75%). The mean age was 34.25 years old, varying from 4 to 59 years old.

All the patients had a history of respiratory symptoms.

All the patients underwent chest telerradiography.

5 patients had a bronchofibroscopy (BFC) and macroscopic alterations were found in 3 of these 5, with one strongly suggesting a cancerous pathology. Microbiology and cytology exams were negative.

Thoracic computer tomography (CT) was not carried out in only one of the patients. The radiological alterations most commonly found were nodular and cavitory growths and opacities. Diaphragmatic hernia as a form of presentation stood out. CT led to the diagnosis of bronchopulmonary sequestration in 2 cases with confirmation via angiography before surgery (Table I).

Quadro I – Caracterização dos doentes, apresentação clínica e estudo realizado

Doente	Idade	Sexo	Quadro clínico	Exames auxiliares diagnóstico
1	26	F	Hemoptises	Rx, TC, BFC
2	38	F	Hemoptises	Rx, TC, BFC
3	34	M	Hemotórax massiço	Rx, BFC
4	23	M	Pneumonias repetição	Rx, TC, BFC
5	59	M	Hemoptises	Rx, TC, BFC, angiografia
6	4	M	Tosse e dispneia	Rx, TC
7	44	M	Tosse e dor torácica	Rx, TC
8	46	M	Tosse e sintomas gerais	Rx, TC, angiografia

F – feminino; M – masculino; Rx – telerradiografia; TC – Tomografia computadorizada; BFC – broncofibroscopia.

Table I – Patient characterisations, clinical presentation and study performed

Patient	Age	Gender	Clinical picture	Auxiliary diagnostic exams
1	26	F	Haemoptysis	Xr, CT BFC
2	38	F	Haemoptysis	Xr, CT, BFC
3	34	M	Dense haemothorax	Xr, BFC
4	23	M	Recurring pneumonias	Xr, CT, BFC
5	59	M	Haemoptysis	Xr, CT, BFC, angiography
6	4	M	Cough and dyspnoea	Xr, CT
7	44	M	Cough and chest pain	Xr, CT
8	46	M	Cough and general symptoms	Xr, CT, angiography

F – female; M – male; Xr – teleradiography; CT – computerised tomography; BFC – bronchofibroscopy.

Das indicações para cirurgia destacam-se a suspeita de malformação adenomatóide quística (1 caso), toracotomia exploradora por hemotórax recidivante (1 caso), hemoptises de etiologia a esclarecer (3 casos), correcção de hérnia diafragmática (1 caso), suspeita de malformação adenomatóide quística/sequestro broncopulmonar (1 caso) e exérese de sequestro broncopulmonar (1 caso).

O tratamento cirúrgico consistiu em lobectomia (4 casos), segmentectomia (2 casos), correcção de hérnia diafragmática (1 caso), exérese de sequestro broncopulmonar (1

Reasons for surgery were suspected cystic adenomatoid malformation (1 case), thoracotomy due to recurring haemothorax (1 case), haemoptysis of unknown origin (3 cases), correction of diaphragmatic hernia (1 case), suspected cystic adenomatoid malformation / bronchopulmonary sequestration (1 case) and bronchopulmonary sequestration removal (1 case).

Surgical treatment consisted of lobectomy (4 cases), segmentectomy (2 cases), correction of diaphragmatic hernia (1 case), and bronchopulmonary sequestration removal (1

caso). Foram visualizadas as artérias anómalas em 4 dos doentes, todas ramos directos da aorta (Quadro II).

O diagnóstico anatomopatológico foi compatível com sequestro broncopulmonar em todos os casos. Houve predominância da forma intralobar (75%), com localização predominante no LIE (87,5%).

Em 2 casos houve associação com outras malformações (Quadro III).

case). Arterial anomalies were visualised in 4 of the patients, all in the direct branch of the aorta (Table II)

The pathological diagnosis was compatible with bronchopulmonary sequestration in all the cases. Intralobar sequestration predominated (75%), with the majority of lesions located in the left lower lobe (87.5%).

There was association with other malformations in 2 cases. (Table III)

Quadro II – Tratamento efectuado e evolução

Doente	Indicação para cirurgia	Tipo de cirurgia	Evolução
1	Hemoptises, lesão cavitada	Lobectomia	Favorável
2	Hemoptises, suspeita de bronquiectasias	Lobectomia	Favorável
3	Toracotomia exploradora por hemotórax recidivante	Ressecção de bolha gigante sangrante no S10.	Favorável
4	Suspeita de malformação adenomatóide quística/sequestro	Lobectomia	Favorável
5	Hemoptises, suspeita de neoplasia pulmonar	Lobectomia	Favorável
6	Suspeita de malformação adenomatóide quística	Lobectomia	Favorável Atelectasia
7	Hérnia diafragmática	Correcção de hérnia e exérese de segmento aberrante	Favorável
8	Sequestro pulmonar	Segmentectomia	Favorável

Table II – Treatment carried out and development

Patient	Reason for surgery	Type of surgery	Evolution
1	Haemoptysis, cavitory lesion	Lobectomy	Favourable
2	Haemoptysis, suspected bronchiectasis	Lobectomy	Favourable
3	Thoracotomy due to recurring haemothorax	Resection of large bleeding section on the S10.	Favourable
4	Suspected cystic adenomatoid malformation/sequestration	Lobectomy	Favourable
5	Haemoptysis, suspected pulmonary neoplasia	Lobectomy	Favourable
6	Suspected cystic adenomatoid malformation	Lobectomy	Favourable Atelectasis
7	Diaphragmatic hernia	Correction of hernia and removal of aberrant segment	Favourable
8	Pulmonary sequestration	Segmentectomy	Favourable

Quadro III – Caracterização do SBP

Doente	Tipo de sequestro	Localização	Anomalias associadas
1	Intralobar	LIE	–
2	Intralobar	LIE	–
3	Extralobar	LIE	–
4	Intralobar	LIE	Malformação adenomatóide quística
5	Intralobar	LID	–
6	Intralobar	LIE	–
7	Extralobar	LIE	Hérnia diafragmática
8	Intralobar	LIE	–

LIE – lobo inferior esquerdo; LID – lobo inferior direito

Table III – Characterisation of BPS

Patient	Type of sequestration	Location	Associated anomalies
1	Intralobar	LLL	–
2	Intralobar	LLL	–
3	Extralobar	LLL	–
4	Intralobar	LLL	Cystic adenomatoid malformation
5	Intralobar	RLL	–
6	Intralobar	LLL	–
7	Extralobar	LLL	Diaphragmatic hernia
8	Intralobar	LLL	–

LLL – left lower lobe; RLL – right lower lobe

Discussão

O SBP define-se como uma malformação congénita do tracto respiratório inferior^{1,2}.

O SIL afecta igualmente indivíduos do sexo feminino e masculino e é diagnosticado frequentemente na adolescência. O SEL afecta predominantemente indivíduos do sexo masculino e é diagnosticado habitualmente na infância^{2,5,6}. Nesta série houve um predomínio do sexo masculino (75%), quer nos casos de SIL, quer nos de SEL, mas sobretudo neste último. A idade média foi de 34,25 anos. O SIL localiza-se no segmento basal posterior do lobo inferior esquerdo em cerca de 60% dos

Discussion

BPS is defined as a congenital malformation of the lower respiratory tract^{1,2}.

ILS affects males and females equally and is usually diagnosed in adolescence. ELS mainly affects males and are mainly diagnosed in childhood^{2,5,6}. There was a predominance of the male gender in our series of cases (75%) for both ILS and ELS, but it predominated more for ELS. Average age was 34.25 years.

ILS is located in the back segment of the left lower lobe in around 60% of cases. The upper lobes are rarely affected. There is

O SBP define-se como uma malformação congénita do tracto respiratório inferior

casos. Os lobos superiores raramente são afetados. Habitualmente não tem conexão com a árvore traqueobrônquica¹. O SIL é suprido por circulação arterial sistémica anómala, derivada quase sempre da aorta ou de um dos seus ramos. A artéria que nutre o SIL é geralmente de largo calibre¹³. A drenagem venosa é feita por veias pulmonares, embora possa drenar para a veia cava inferior ou sistema ázigo^{2,5,7}.

O SEL localiza-se geralmente no hemitórax esquerdo, embora possa apresentar-se como uma massa subdiafragmática ou retroperitoneal. O suprimento arterial vem geralmente da aorta, sendo habitualmente um vaso pequeno com baixo fluxo¹. A drenagem é feita para a veia cava inferior, aurícula direita ou sistema ázigo⁵⁻⁷.

Nesta série, houve predomínio da forma intralobar (75%), com localização predominante no LIE (87,5%).

Pode haver associação com outras anomalias congénitas, sendo mais frequentes no SEL³. As anomalias que podem surgir são hérnia diafragmática congénita, anomalias vertebrais, doença cardíaca congénita, hipoplasia pulmonar e malformação adenomatóide congénita⁴. Na série apresentada houve associação com outras malformações em 2 casos, nomeadamente hérnia diafragmática e malformação adenomatóide quística.

A apresentação clínica depende do tipo, tamanho e localização da lesão. Muitos casos são identificados por exame ecográfico pré-natal, de rotina. O SIL apresenta-se geralmente na adolescência e idade adulta, com infecções respiratórias de repetição, com febre e tosse¹². Pode ainda apresentar-se com hemoptises⁶. Pode também ser um achado na telerradiografia do tórax.

O SEL aparece geralmente mais cedo do que o SIL, no recém-nascido ou na infância, mas a idade de apresentação é variável, podendo surgir na idade adulta¹⁴. Cursa com dificuldade respira-

usually no connection with the tracheobronchial tree¹. ILS is supplied by the anomalous systemic arterial supply always derived from the aorta or one of its branches. The artery that nurtures the ILS is usually of large calibre¹³. Venous drainage is achieved through the pulmonary veins, although it can drain into the inferior vena cava or azygous venous system^{2,5,7}.

ELS is generally located in the haemothorax, although it can present as a subdiaphragmatic or retroperitoneal mass. Arterial supply comes mostly from the aorta, usually from a small vessel with low flow¹. Drainage is made into the inferior vena cava, right auricular or azygous venous system⁵⁻⁷.

The intralobar form predominated in the series we studied (75%), with predominant location in the left lower lobe (87.5%).

Association with other congenital anomalies is more frequent in ELS³. The anomalies in question are congenital diaphragmatic hernia, vertebral anomalies, congenital heart disease, lung hypoplasia and congenital adenomatoid malformation⁴. In our series there were associations with other malformations in 2 cases: diaphragmatic hernia and cystic adenomatoid malformation.

The clinical presentation depends on the type, size and location of the lesion. Many cases are identified by routine pre-natal ultrasound examination.

ILS usually presents in adolescence and adulthood with recurring respiratory infections with fever and cough¹². It could present with haemoptysis⁶. It could also be discovered by chest telerradiography.

ELS usually appears earlier than ILS, in newborns or in childhood, but the age at which it present varies and it could present in adulthood¹⁴. It is characterised by breathing dif-

Pode haver associação com outras anomalias congénitas

Muitos casos são identificados por exame ecográfico pré-natal, de rotina

tória, sendo as infecções respiratórias de repetição uma apresentação menos comum^{2,5-7}. Muitas vezes, os doentes apresentam-se assintomáticos e a lesão é detectada no decorrer da evolução de uma anomalia associada, o que aconteceu em 1 dos doentes, que foi submetido a cirurgia para correção de hérnia diafragmática.

Na série apresentada todos os doentes tiveram história de sintomatologia respiratória, com especial destaque para hemoptises, dispneia e tosse seca. Foi registado um caso em que a forma de apresentação foi hemotórax maciço.

O diagnóstico de SBP pode ser sugerido por estudo imagiológico e o diagnóstico definitivo é anatomopatológico.

A telerradiografia do tórax pode revelar uma massa densa, uniforme, na cavidade torácica, ou parênquima pulmonar ou áreas quísticas, níveis hidroaéreos¹⁴. Geralmente ocorrem nos lobos inferiores (Fig. 1).

A ultra-sonografia pode mostrar uma massa bem definida ou irregular³¹, podendo aparecer com conteúdo cístico. O estudo por Doppler pode ser útil para a identificação da artéria sistémica anómala e a drenagem venosa⁷.

A TC, especialmente a TC helicoidal, pode demonstrar características anormais do parênquima e identificar o suprimento sanguíneo do sequestro¹², podendo substituir a angiografia (Fig. 2).

A angiografia pré-operatória confirma o diagnóstico e demonstra com precisão a origem do suprimento vascular² (Fig. 3).

Nesta série, todos os doentes realizaram telerradiografia do tórax, 5 realizaram BFC, 7 fizeram TC axial torácica e 2 realizaram angiografia.

O diagnóstico diferencial de SBP inclui outras lesões quísticas: malformação adenomatóide quística congénita, outras lesões ocupando espaço, quisto broncogénico, hérnia diafragmá-

ficulity with recurring respiratory infections being a less common presentation^{2,5-7}. Patients are very often asymptomatic and the lesion is detected as an associated anomaly develops. This was the case in 1 of our patients. This patient underwent surgery to correct a diaphragmatic hernia.

All the patients in our series had a history of respiratory symptomology. There was a prevalence of haemoptysis, dyspnoea and dry cough. In one of the cases, the presentation was dense haemothorax.

A diagnosis of BPS can be suggested by imaging techniques and a definite diagnosis made by pathology.

Chest telerradiography can reveal a dense uniform mass in the thoracic cavity or pulmonary parenchyma, or the cystic areas, or the liquid levels¹⁴. They generally occur in the lower lobes (Fig. 1).

Ultrasound can show a well defined or irregular mass³¹, and it could have cystic content. Doppler tests can be useful for identifying an anomalous systemic circulation and venous drainage⁷.

CT, particularly helicoidal CT, can show abnormal characteristics of the parenchyma and identify the sequestration's restricted blood supply¹², thus taking the place of angiography (Fig. 2).

Pre-operative angiography confirms the diagnosis and shows the precise location of the vascular constriction² (Fig. 3).

The patients in our series underwent chest telerradiography, with 5 patients having BFC, 7 axial chest CT and 2 angiography.

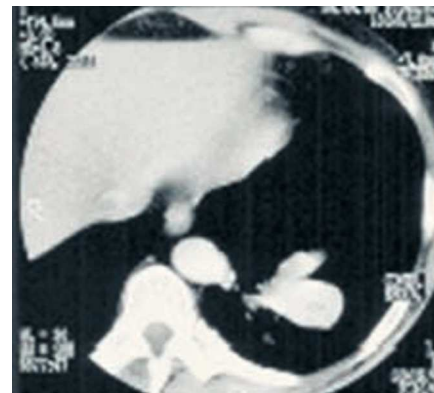
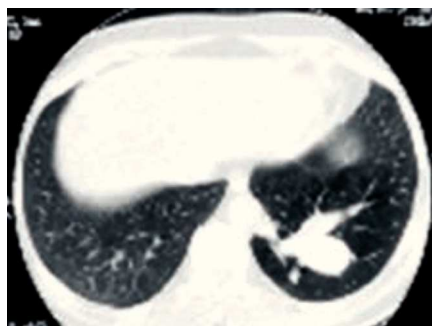
The differential diagnosis of BPS includes other cystic lesions; congenital cystic adenomatoid malformation, other lesions occupying space; bronchogenic cyst, congenital diaphragmatic hernia, congenital lobular em-

Muitas vezes, os doentes apresentam-se assintomáticos e a lesão é detectada no decorrer da evolução de uma anomalia associada

A angiografia pré-operatória confirma o diagnóstico e demonstra com precisão a origem do suprimento vascular

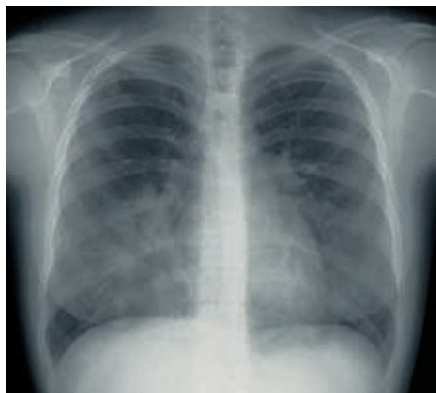

Fig. 1 – A telerradiografia do tórax mostra imagem de hipotransparência no terço inferior do hemitórax direito



Figs. 2.1 e 2.2 – A TC torácica mostra opacidade de contornos lobulados e de aspecto ramificado na base do campo pulmonar esquerdo, com aparentes conexões à artéria aorta e a uma veia pulmonar.

Fig. 1 – Chest telerradiography showing an image of hypotransparency in the lower third of the right hemithorax

Figs. 2.1 and 2.2 – Chest TC shows opacities of the lobular contours and bronchi at the base of the left pulmonary field, with apparent connections to the aortic artery and a pulmonary vein.

O tratamento depende da sintomatologia, nomeadamente da presença ou não de compromisso respiratório e infeções recorrentes

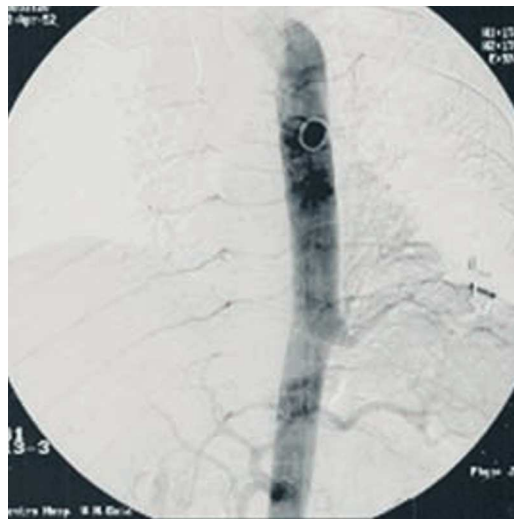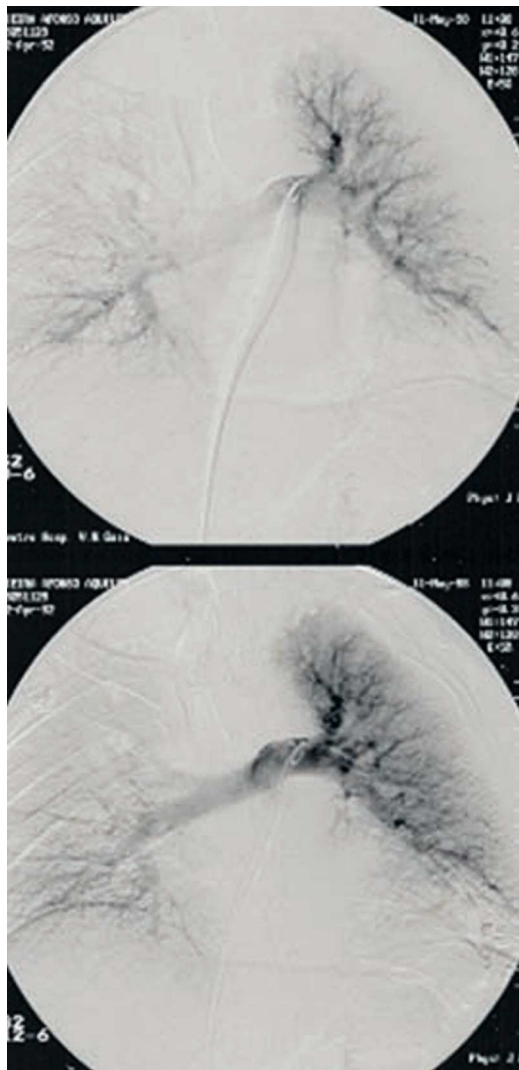
tica congénita e enfisema lobar congénito, tumores mediastínicos, teratoma e neuroblastoma⁴. Destaca-se o facto de, nesta série, apenas num doente haver o diagnóstico pré-operatório de SBP. Nos restantes 7 doentes, o diagnóstico definitivo foi anatomopatológico após cirurgia, a qual estava indicada por suspeita de malformação adenomatóide quística (2 casos), hemotórax recidivante (1 caso), hemoptises de etiologia a esclarecer (3 casos) e correcção de hérnia diafragmática (1 caso). Ao exame anatomopatológico, o SBP apresenta-se como massa quística ou sólida que contém constituintes normais do pulmão, mas ausência de estrutura brônquica com ou sem comunicação com o tecido pulmonar vizinho⁶ (Fig. 4).

O tratamento depende da sintomatologia, nomeadamente da presença ou não de compromisso respiratório e infeções recorrentes. Nos doentes sintomáticos, o tratamento é a ressecção cirúrgica curativa e está associada a uma morbidade muito baixa¹⁵. Doentes com compromisso respiratório requerem

physema and mediastinal tumours; teratoma and neuroblastoma⁴. What stood out in our series was that there was only patient with a pre-operative diagnosis of BPS. Definite diagnosis was made in the remaining 7 patients via pathology after surgery, which was carried out due to suspected cystic adenomatoid malformation (2 cases), recurring haemothorax (1 case), haemoptysis of unknown aetiology (3 cases) and correction of diaphragmatic hernia (1 case). BPS presents in the path exam as a cystic or solid mass containing normal lung matter but lacking in bronchial structure with or without connection to the neighbouring lung tissue⁶ (Fig. 4).

Treatment depends on symptomology, in particular if there is respiratory compromise and recurrent infections or not.

Treatment for symptomatic patients is surgical resection. This cures and is associated with very low rates of morbidity¹⁵. Patients who have respiratory compromise require



Figs. 3.1 e 3.2 – A arteriografia pulmonar e a aortografia torácica mostram defeito de perfusão na dependência de ramos da artéria lobar inferior esquerda, com topografia correspondente ao segmento postero-basal do lobo inferior do mesmo lado; verifica-se, na aortografia torácica, que a vascularização arterial deste segmento provém de ramo directo da aorta torácica, efectuando-se a drenagem venosa através de veias pulmonares.

Figs. 3.1 and 3.2 – Pulmonary and chest aortography show perfusion defect in the dependency of the bronchi of the left lower lobe artery, with topography corresponding to the posterobasal segment of the lower lobe of the same side. It can be seen in the chest aortography that the arterial vascularisation of this segment comes from the right bronchi of the chest aorta with venous drainage through the pulmonary vein.

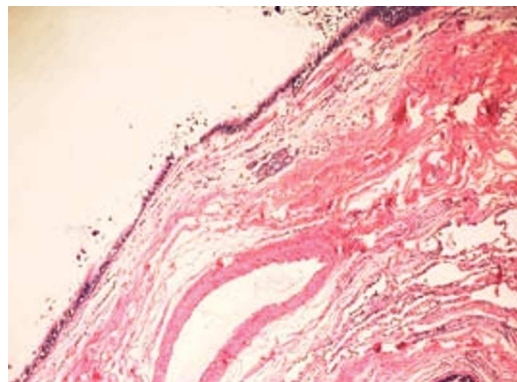
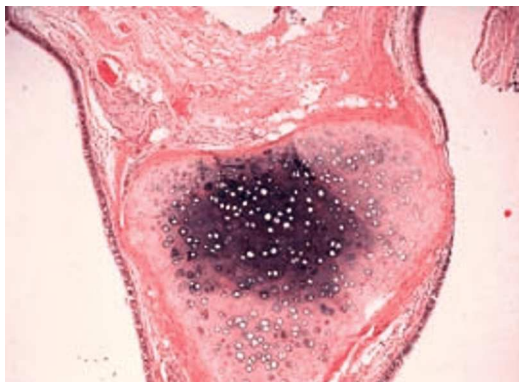
intervenção cirúrgica imediata. Doentes com infecções recorrentes podem ser submetidos a cirurgia electivamente.

Nos doentes assintomáticos, o tratamento cirúrgico é controverso. A ressecção electiva é recomendada nos SIL para prevenir infecções³. O tratamento cirúrgico não está indicado nos SEL que são achados radiológicos, a menos que haja desenvolvimento de sintomas. Deve ser feita monitorização com TC de 10 em 10 anos¹¹.

immediate surgery. Patients with recurring infections can undergo elective surgery.

Surgery is a controversial choice of treatment for asymptomatic patients. Elective resection is recommended in ILS cases to prevent infections³. Surgery is not recommended for ELS detected by radiography, or only if there are developed symptoms. The situation should be monitored via CT scans every 10 years¹¹.

Doentes com infecções recorrentes podem ser submetidos a cirurgia electivamente



Figs. 4.1 e 4.2 – As imagens de anatomia patológica mostram sequestro quístico onde se visualizam todos os constituintes normais do pulmão.

Figs. 4.1 and 4.2 – Pathology images show cystic sequestration where all the normal constituents of the lung can be seen.

A lobectomia e segmentectomia são os procedimentos cirúrgicos mais utilizados, sobretudo o primeiro^{1,3}. A ressecção do SEL é mais simples, uma vez que a lesão tem um revestimento pleural próprio³. Nesta série, o único doente com diagnóstico pré-operatório de SBP apresentava-se sintomático e, portanto, com indicação para tratamento cirúrgico. A lobectomia, à semelhança de outras séries, foi o tipo de cirurgia predominante. A evolução após a cirurgia foi favorável em todos os doentes, o que vem reforçar a indicação da cirurgia no tratamento do SBP.

Conclusão

Esta análise retrospectiva tem como objetivo alertar para a dificuldade diagnóstica desta patologia, a qual, devido à sua raridade, é muitas vezes diagnosticada na vida adulta no decorrer do estudo de outras anomalias ou ainda na tentativa de confirmar outras hipóteses de diagnóstico. O diagnóstico precoce é fundamental para a prevenção de infecções respiratórias de repetição e compromisso funcional respiratório. O tratamento pela ressecção cirúrgica tem ótimos resultados.

Lobectomy and segmentectomy are the most common surgical procedures, particularly lobectomy^{1,3}. Resection of the ELS is easier in that the lesion has its own pleural sac³. The only patient in our series who had a pre-operative diagnosis of BPS was symptomatic and as such a suitable candidate for surgery. In our series, as in others, lobectomy was the most common form of surgery.

The post-surgery picture was favourable in all patients, which reinforces the effectiveness of surgery in BPS treatment.

Conclusion

This retrospective analysis aims to highlight the difficulty in diagnosing this pathology. As it is rare, it is often misdiagnosed in adults as it crops up during investigation of other anomalies or in the attempt to confirm other possible diagnoses. Early diagnosis is vital to prevent recurring respiratory infections and functional respiratory compromise. Surgical resection is a treatment which has great results.

O diagnóstico precoce é fundamental

Bibliografia/Bibliography

1. Landing BH, Dixon LG. Congenital malformations and genetic disorders of the respiratory tract (larynx, trachea, bronchi, and lungs). *Am Rev Respir Dis* 1979; 120:151-85.
2. Halkic N, Cuénoud PF, Corthésy ME, Ksontini R, Boumghar M. Pulmonary sequestration: a review of 26 cases. *Eur J Cardiothoracic Surg* 1998; 14:127-33.
3. Van Raemdonck D, De Boeck K, Devlieger H, *et al*. Pulmonary sequestration: a comparison between pediatric and adults patients. *Eur J Cardiothorac Surg* 2001; 19:388.
4. Kravitz RM. Congenital malformations of the lung. *Pediatr Clin North Am* 1994; 41:453-72.
5. Mady C, Abensur H, Jatene F, Barreto ACP, Bellotti G, Pileggi F. Sequestro intralobar pulmonar. Relato de caso e revisão da literatura. *Arq Bras Cardiol* 1987; 49:101-4.
6. Scully RE, Galdabini JJ, Mcneely BU. Case records of the Massachusetts General Hospital. Case 18-1981. *N Engl J Med* 1981; 304:1090-6.
7. Quaglia MP. Congenital anomalies. *In*: Pearson FG (ed.). *Thoracic surgery*. New York: Churchill Livingstone, 1995; 411-32.
8. Holder PD, Langston C. Intralobar pulmonary sequestration (a nonentity?). *Pediatr Pulmonol* 1986; 2:147-53.
9. Levine MM, Nudel DB, Gootman N, *et al*. Pulmonary sequestration causing congestive heart failure in infancy: a report of two cases and review of the literature. *Ann Thorac Surg* 1982; 34:581.
10. Avishai V, Dolev E, Weissberg D, *et al*. Extralobar sequestration presenting as massive hemothorax. *Chest* 1996; 109:843-5.
11. Zach MS, Eber E. Adult outcome of congenital lower respiratory tract malformations. *Thorax* 2001; 56:65-72.
12. Louie HW, Martin SM, Mulder DG. Pulmonary sequestration: 17-year experience at UCLA. *Am Surg* 1993; 59:801-5.
13. Clements BS, Warner JO, Shinebourne EA. Congenital bronchopulmonary vascular malformations: clinical application of a simple anatomical approach in 25 cases. *Thorax* 1987; 42:409.
14. Hang JD, Guo QY, Chen LY. Imaging approach to the diagnosis of pulmonary sequestration. *Acta Radiol* 1996; 37:883-8.
15. Haller JA, Golladay ES, Pickard LR, Tepas JJ, Shorter NA, Shermeta DW. Surgical management of lung bud anomalies: lobar emphysema, bronchogenic cyst, cystic adenomatoid malformation, and intralobar sequestration. *Ann Thorac Surg* 1979; 28:33-43.