

# Caso Clínico

## Clinical Case

C Damas<sup>1</sup>  
A Oliveira<sup>2</sup>  
A Morais<sup>3</sup>

### Toxicidade pulmonar induzida pela rapamicina

#### *Lung toxicity induced by rapamycin*

Recebido para publicação/received for publication: 06.06.02

Aceite para publicação/accepted for publication: 06.07.11

#### Resumo

As doenças pulmonares induzidas por fármacos constituem uma causa crescente de morbilidade, tendo sido descritas diferentes formas de toxicidade associadas a inúmeras substâncias. O sirolimus (rapamicina) é um fármaco imunossupressor usado de forma crescente no contexto do transplante de órgãos sólidos, nomeadamente no transplante renal. A toxicidade pulmonar tem sido descrita como um dos potenciais efeitos laterais, nomeadamente causando formas de pneumonite intersticial ou, mais raramente, hemorragia alveolar. Os autores descrevem os casos de quatro doentes (3 do sexo masculino, 1 do sexo feminino) com idades compreendidas entre os 46-71 anos, recipientes de transplante renal (rím cadáver) há 3 anos (1 doente) e 7 anos (3 doentes). A imunossupressão consistia em micofenolato mofetil, prednisolona e rapamicina. Os quatro

#### Abstract

Drug induced lung diseases (DILD) are an increasingly cause of morbidity. Many drugs have been described, causing several patterns of injury. Sirolimus is an immunosuppressive agent increasingly used in renal and other solid organ transplantation. Pulmonary toxicity has been recognised as a potential complication associated to this medication. Interstitial pneumonitis and more rarely alveolar haemorrhage have been described. The authors describe 4 cases (3 men and 1 woman) between 46-71 years, transplanted three years ago (1 patient) and 7 years ago (3 patients). All of them were medicated with micofenolato mofetil, prednisone and sirolimus. All patients had fever at admission, 3 patients had dyspnoea and 2 productive cough. Diffuse pulmonary infiltrates with basal predominant

<sup>1</sup> Interna complementar de Pneumologia

<sup>2</sup> Interna complementar de Nefrologia

<sup>3</sup> Assistente hospitalar de Pneumologia

Hospital de São João, Serviço de Pneumologia, Porto (EPE)

Director: Prof. Doutor J. Agostinho Marques

Faculdade de Medicina da Universidade do Porto

Hospital de São João (EPE), Serviço de Pneumologia

Alameda Hernâni Monteiro

4200 – Porto

doentes foram admitidos por febre, tosse produtiva (2) e dispneia (3). Apresentavam imagem radiológica de infiltrados pulmonares bilaterais de predomínio basal. O LBA mostrou alveolite linfocítica em 3 doentes, tendo-se observado no entanto diferentes relações CD4/CD8, para além de neutrofilia em 2 deles. No restante doente, observou-se hemorragia alveolar grave. Não houve em nenhum dos casos qualquer isolamento de micro organismos patogénicos no LBA. As queixas apresentadas, bem como as alterações radiológicas regrediram com a suspensão do fármaco. Estes quatro casos revelaram alguma variedade, quer na apresentação clínica, quer nos achados dos exames subsidiários efectuados, nomeadamente no LBA. Este facto pode ter como causa diferentes mecanismos fisiopatológicos a nível do pulmão induzidos pelo sirolimus.

**Rev Port Pneumol 2006; XII (6): 715-724**

**Palavras-chave:** Sirolimus, toxicidade pulmonar, lavado broncoalveolar.

ce in HRCT scan were present in the four patients. BAL showed lymphocytic alveolitis in 3 cases, however with a different CD4/CD8 ratio. In addition to lymphocytosis, neutrophilia was observed in 2 patients. One patient showed serious alveolar haemorrhage in BAL. Pulmonary infections were ruled out by specific BAL staining and cultures. After drug suspension, all patients showed a clear improvement. These case studies show some diversity in clinical presentation and in the features of some exams, namely in BAL. This may suggest different underlying pathophysiology entities induced by sirolimus.

**Rev Port Pneumol 2006; XII (6): 715-724**

**Key-words:** Sirolimus, lung toxicity, bronchoalveolar lavage.

### Introdução

Nas últimas décadas, o aumento do número de órgãos transplantados levou a um incremento e aperfeiçoamento da terapêutica imunossupressora, com o objectivo da preservação do órgão transplantado com um mínimo de efeitos colaterais para o doente. Desde 1999 que a rapamicina (sirolimus) está aprovada como fármaco imunossupressor, podendo ser uma opção terapêutica em transplantes de órgão sólidos, nomeadamente no transplante renal<sup>1</sup>. Faz parte do grupo de antibióticos macrólidos, sendo produzido pelo *Streptomyces hygroscopicus*.

A rapamicina impede a divisão celular ao interferir na passagem da fase G<sub>1</sub> para a fase S, interferindo pelo menos com duas proteínas intra-celulares, o que se traduz numa redução da resposta às citocinas, enquanto moléculas reguladoras da proliferação celular. Este aspecto é traduzido pela inibição da proliferação dos linfócitos T em resposta à IL<sub>2</sub>. Este mecanismo de acção difere dos inibidores da calcineurina, tal como o tacrolimus ou a ciclosporina, o que o torna uma opção, nomeadamente quando é necessária a interrupção ou redução da dose do grupo de fármacos referidos. Apresenta uma biodisponibilidade

## TOXICIDADE PULMONAR INDUZIDA PELA RAPAMICINA

Damas C, Oliveira A, Morais A

de 15% quando administrada por via oral, com valores séricos máximos entre as 0,5 e as 2,3 horas, sendo a absorção influenciada pelo teor de gordura na dieta. Circula no interior dos eritrócitos, situação facilitada pela sua lipossolubilidade, tendo metabolização hepática (sistema CYP3A4) e intestinal (glicoproteína P). Da sua metabolização resultam sete metabolitos, os quais contribuem para menos de 10% da actividade immunosupressora do fármaco. Ao ter uma semi vida de 57-62 horas, este fármaco permite tomas únicas diárias, devendo no entanto fazer-se um controlo apertado dos seus níveis séricos, estando valores superiores ou iguais a 15 ng/ml associados a uma maior incidência de efeitos adversos. De entre os efeitos adversos (descritos de forma resumida no Quadro I), os que afectam o aparelho respiratório,

pela sua expressão clínica, tornam-se uma das principais preocupações a ter na utilização deste fármaco. Desses efeitos laterais destacam-se a deiscência da anastomose brônquica (situação que contra-indica de forma relativa a sua utilização no transplante pulmonar)<sup>2,3</sup>, microangiopatia trombótica (situação mais frequente se existir associação com antagonistas da calcineurina)<sup>4</sup>, doença pulmonar intersticial e a hemorragia alveolar. Recentemente, foi descrito um caso de vasculite linfoplasmocítica necrotizante numa doente transplantada renal<sup>5</sup>.

Pouco ainda se sabe acerca da etiopatogenia dos efeitos laterais induzidos pela rapamicina. A resposta auto-imune associada à exposição a antigénios criptogénicos a nível pulmonar parece ser a hipótese mais provável na indução da pneumonite intersticial<sup>6</sup>.

Quadro I – Efeitos laterais da rapamicina

Aparelhos ou sistemas	Efeitos laterais
Cardiovascular	HTA, fibrilhação auricular, insuficiência cardíaca
Sistema nervoso central	Insónia, cefaleias, algias, neuropatia periférica
Dermatológicos	Hirsutismo, prurido, acne, fotossensibilidade
Gastrointestinal	Náuseas, vômitos, diarreia, obstipação, dispepsia, esofagite, íleos, dor abdominal, trombose da artéria hepática (em doentes transplantados hepáticos)
Genito-urinário	Infecções urinárias
Hematológicos	Anemia, trombocitopenia*, sd hemolítico-urémico
Músculo-esquelético	Necrose óssea, parestesias, ↑CPK
Endócrino/metabólico	Hipercolesterolemia, hipofosfatemia, hiperlipidemia*, hipocalcemia
Respiratórios	Dispneia, edema agudo do pulmão, faringite, broncospasmo, deiscência da anastomose brônquica, <b>doença pulmonar intersticial</b> (BOOP, pneumonite, hemorragia alveolar)

\*Efeitos laterais mais frequentes

CPK – creatina fosfo-cinase; Sd – síndrome.

Existem, no entanto, vários estudos sobre a sua utilização no tratamento da bronquiolite obliterante no contexto de rejeição crónica<sup>7</sup>, bem como a sua utilização na prevenção da obstrução dos *stents* coronários, devido à sua actividade inibitória da proliferação da musculatura lisa<sup>8</sup>.

Os autores descrevem quatro casos de doentes submetidos a transplante renal, medicados com rapamicina e que apresentaram doença pulmonar difusa.

### Casos clínicos

#### Caso 1

Homem de 71 anos, submetido a transplante renal (rim cadáver há sete anos), com etiologia da insuficiência renal não esclarecida. Medicado habitualmente com rapamicina (2 mg/dia), micofenolato mofetil (1 g/dia) e prednisolona (5 mg/dia). Admitido por febre, tosse produtiva (secreções hemoptóicas) e dispneia. Na admissão apresentava leucocitose, sem neutrofilia, aumento do valor sérico da proteína C reactiva (PCR), níveis séricos de rapamicina de 16,5 ng/ml e insuficiência respiratória parcial ( $\text{PaO}_2$  – 67 mmHg em ar ambiente). Apresentava imagem radiológica de infiltrados pulmonares bilaterais heterogêneos, com predomínio nos 1/3 inferiores, quer na radiografia torácica (Fig. 1) quer na TAC torácica, com cortes de alta resolução (Fig 2). Apesar da medicação prescrita, nomeadamente antibioterapia, o doente manteve o quadro clínico referido, pelo que foi realizada broncofibroscopia (BFR) com lavado broncoalveolar (LBA). Não foram observadas alterações da anatomia da árvore brônquica nem isolados agentes infecciosos patogénicos ou observadas células malignas no LBA. Neste, foi observada em coloração de Pearls presen-

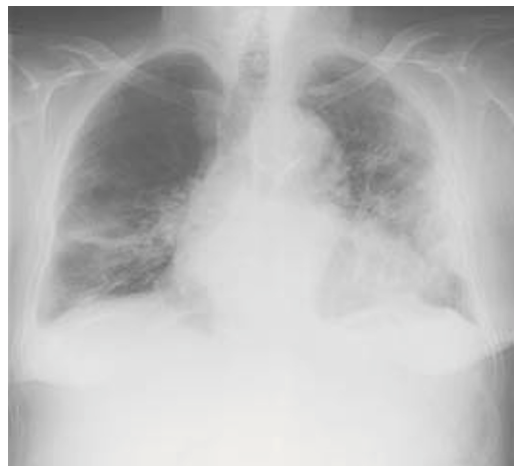

Fig. 1

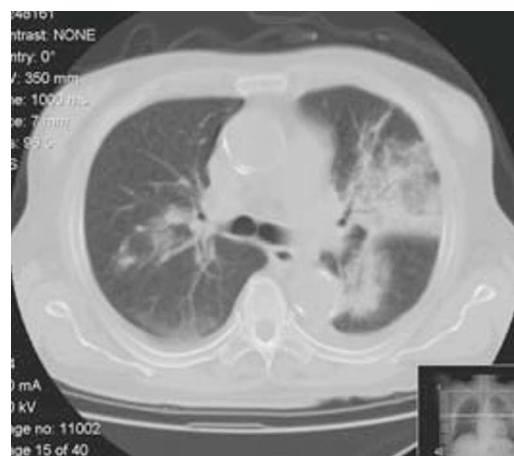

Fig. 2

ça de hemossiderina na quase totalidade de macrófagos observados (*score* Golden-350), alteração essa sugestiva de hemorragia grave (Fig. 3). O doseamento dos ANCA (citoplasmático e perinuclear) e anticorpos antinucleares foi negativo. Por persistência das alterações radiológicas, é realizada uma biópsia pulmonar cirúrgica, tendo sido a análise histológica compatível com *acute fibrotic and organizing pneumonia* (AFOP) (Fig. 4).

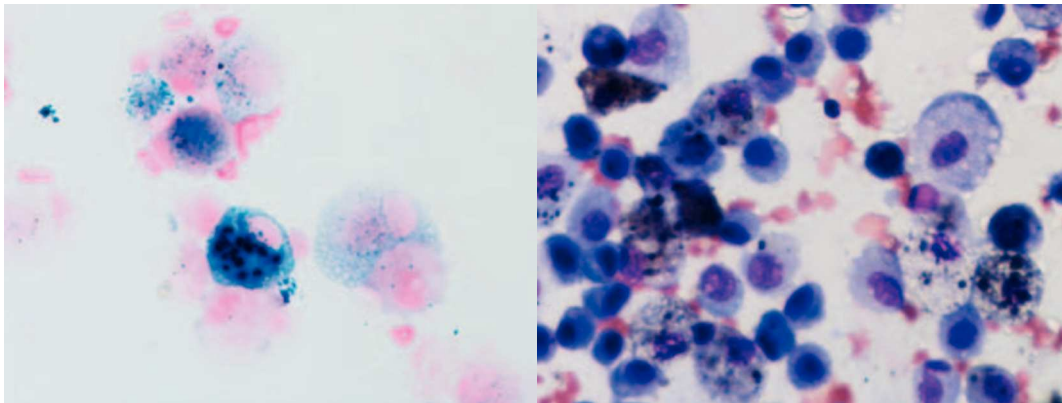
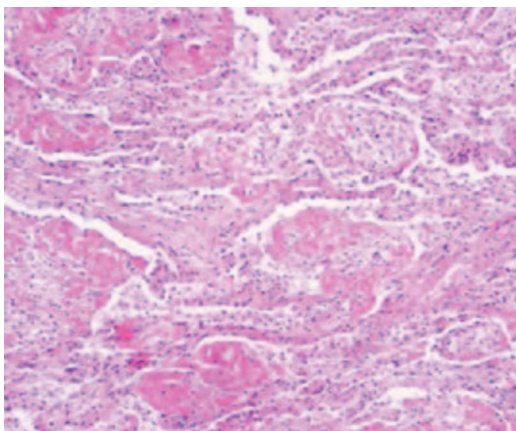


Fig. 3



Figs. 4

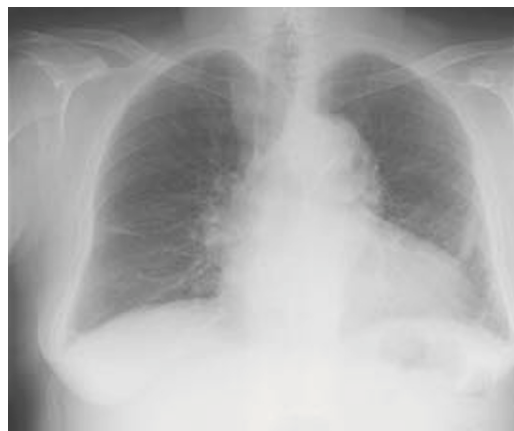

Fig. 5

Após suspensão da rapamicina, o doente apresentou regressão significativa do quadro clínico e radiológico. (Figs. 5 e 6).

### Caso 2

Homem de 56 anos, submetido a transplante renal (rim cadáver há três anos), com insuficiência renal multifactorial (Diabetes *mellitus* e HTA). Medicado habitualmente com rapamicina (3 mg/dia), micofenolato mofetil (1 g/dia) e prednisolona (5 mg/dia). Admitido por febre e dispneia. Analiticamente apresentava leucocitose, aumen-

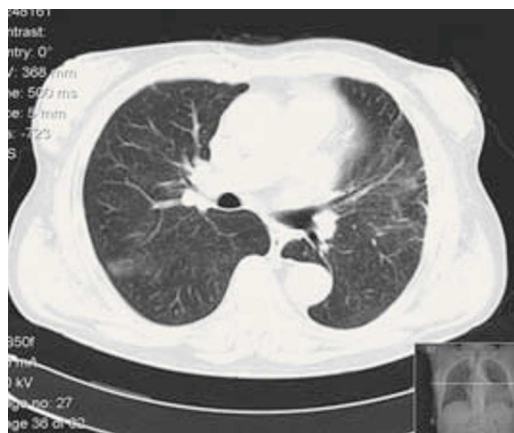


Fig. 6

to dos valores da PCR, níveis de rapamicina de 22,4 ng/dl e valores gasimétricos normais.

A radiografia do tórax (Fig. 7) mostrou infiltrado heterogêneo bilateral, com predomínio nos campos pulmonares inferiores, alterações coincidentes com as observadas na TAC torácica com cortes de alta resolução (Fig. 8), na qual se observavam opacidades dispersas em ambos os campos pulmonares (com predomínio esquerdo). Por

não apresentar melhoria clínica, é realizada BFR com LBA, no qual não foram isolados microrganismos patogênicos ou observadas células malignas. O estudo celular do LBA mostrou linfocitose (Fig. 9), cujo estudo por citometria de fluxo revelou uma relação CD4/CD8 normal. Após modificação da terapêutica imunossupressora, com substituição da rapamicina por tacrolimus, o doente apresentou melhoria clínica e radiológica evidentes (Figs. 10 e 11).

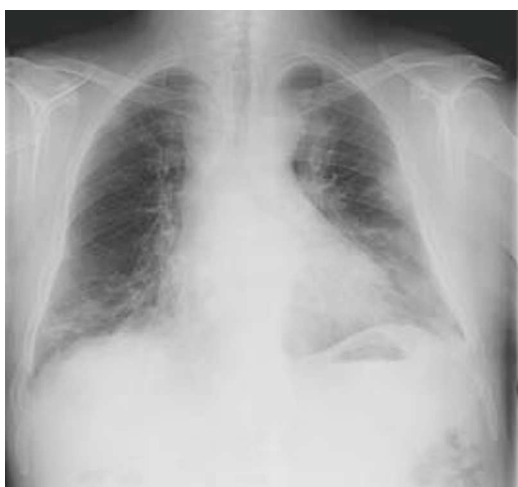

Fig. 7

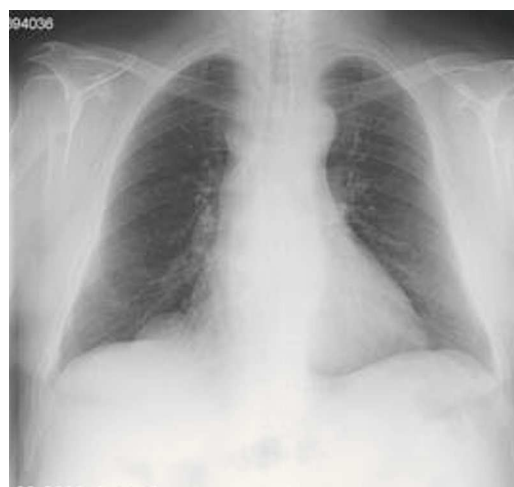

Fig. 9

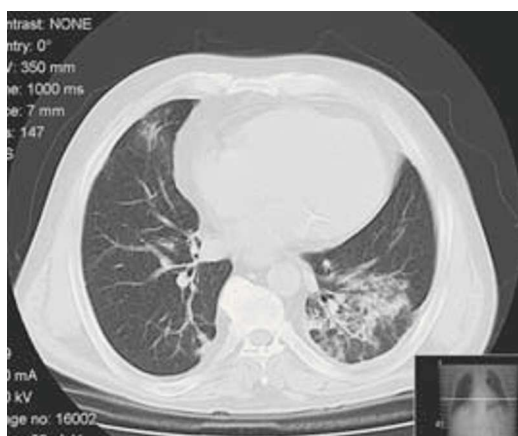


Fig. 8

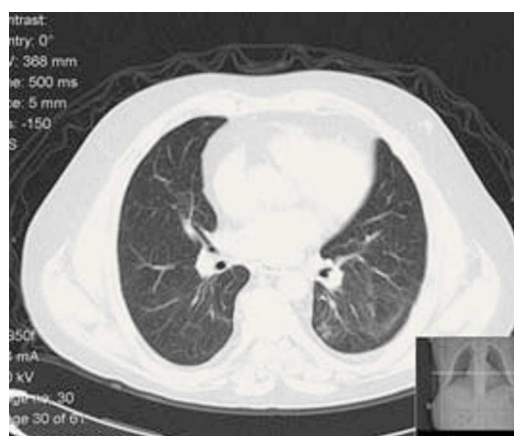


Fig. 10

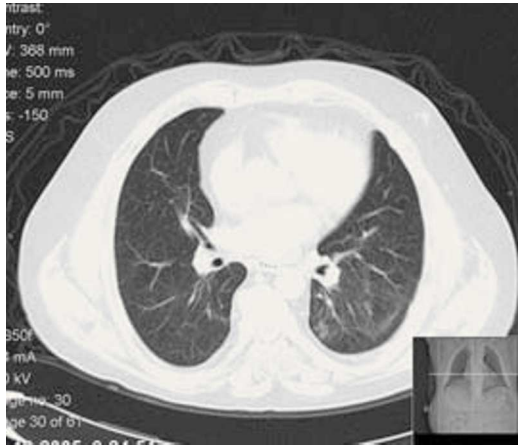


Fig. 11

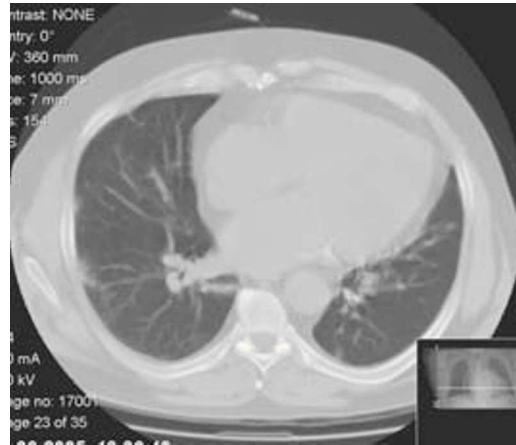

Fig. 13

**Caso 3**

Homem de 57 anos, submetido a transplante renal (rim cadáver há sete anos), com insuficiência renal de etiologia desconhecida. Medicado habitualmente com rapamicina (2 mg/dia), micofenolato mofetil (1 g/dia) e prednisolona (5 mg/dia). Admitido por febre, dispneia e tosse produtiva. Como alterações analíticas apresentava apenas níveis séricos de rapamicina aumentados (22,6 ng/dl). A radiografia torácica mostrou imagem de infiltrado na base direita (Fig. 12), tendo no

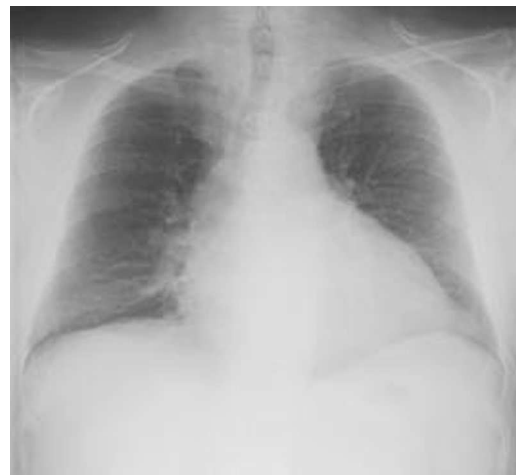

Fig. 14

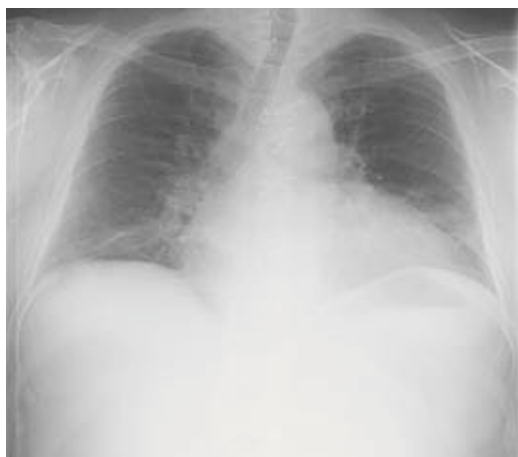

Fig. 12

entanto a TAC torácica (Fig. 13) evidenciando áreas de condensação bibasais, sugestivas de processo infeccioso. Por manter queixas após início de antibioterapia de largo espectro, foi realizada BFR e LBA. Este último mostrou uma alveolite linfocítica intensa com uma relação CD4/CD8 normal, para além de uma neutrofilia e eosinofilia ligeiras. Após substituição da rapamicina pela ciclosporina, o doente apresentou uma evolução favorável (Fig. 14).

#### Caso 4

Mulher de 46 anos, com lúpus eritematoso sistémico (LES) e nefrite lúpica. Transplantada há sete anos (rim cadáver). Imunossuprimida com rapamicina (2 mg/dia), mico-fenolato mofetil (1 g/dia) e prednisolona (10 mg/dia). Admitida por febre, sem foco aparente. Analiticamente, apresentava como alteração apenas níveis séricos de rapamicina aumentados (17,8 ng/dl). A radiografia torácica revelava uma acentuação do retículo peribroncovascular no pulmão direito, tendo a TAC torácica revelado infiltrados intersticiais heterogéneos no lobo superior direito. Foi realizada BFR com LBA, o qual não revelou alterações sugestivas de infecção ou malignidade. A contagem celular revelou linfocitose e neutrofilia. O estudo das subpopulações linfocitárias por citometria de fluxo revelou um predomínio CD4+. Após suspensão do sirolimus, pôde observar-se melhorias clínica e radiológica.

#### Discussão

Desde a 1.<sup>a</sup> descrição, no ano 2000, encontram-se descritos na literatura médica indexada cerca de 70 casos de toxicidade pulmonar induzida pela rapamicina em doentes submetidos a transplante de órgãos sólidos<sup>9</sup>. Destes, 52 eram transplantados renais, 4 pulmonares, 3 hepáticos, 3 cardíacos, 3 de coração-pulmão e 1 de células de Langerhans. Foram reportados apenas três casos mortais, todos eles em doentes submetidos a transplante cardíaco<sup>9</sup>.

Na maioria dos casos, os doentes apresentam dispnéia, tosse (habitualmente seca) e/ou febre, a que se associam imagens radiológicas de infiltrados pulmonares, quadro que no seu início é habitualmente interpretado como um processo infeccioso num doente imuno-

comprometido. O LBA é frequentemente utilizado quando o quadro clínico não responde à terapêutica prescrita, nomeadamente à antibioterapia, não só para a tentativa de isolamento de microrganismos, como na pesquisa de outra etiologia diferencial, nomeadamente inflamatória/ imunológica ou neoplásica. O estudo celular nos casos descritos de toxicidade pulmonar secundária à rapamicina apresenta geralmente linfocitose, que por vezes é intensa e, geralmente, de predomínio CD4+<sup>10,11</sup>. Por outro lado existem descrições de presença de hemorragia alveolar, através da observação de hemosiderina nos macrófagos, pelo que a utilização do LBA neste contexto pode ser sugestivo ou mesmo esclarecedor da presença de toxicidade pelo fármaco<sup>1</sup>. No Quadro II estão descritas as principais alterações encontradas no LBA dos doentes.

Caracteristicamente, estas alterações regredem com a suspensão do fármaco, habitualmente num período de três meses<sup>6</sup>.

Os quatro doentes descritos tiveram uma abordagem semelhante à referida, sendo a infecção respiratória a 1.<sup>a</sup> hipótese de diagnóstico colocada, com prescrição terapêutica em conformidade. Também, nestes casos, a manutenção ou agravamento do quadro clínico levou à realização de broncofibroscopia com realização de LBA quer para estudo microbiológico quer para estudo celular. A ausência de isolamento de qualquer microrganismo e a observação de linfocitose sugeriam a presença de um quadro de pneumonite. O facto de se observarem diferenças na contagem celular total, na contagem celular diferencial com diferentes graus de linfocitose e presença de neutrofilia em alguns casos, para além da relação CD4/CD8, poderá ter como causa a presença de



Quadro II – Características imunológicas do LBA

Características celulares	Doente 1*	Doente 2	Doente 3	Doente 4
Celularidade	0,8x10 <sup>5</sup> /ml	0,8x10 <sup>5</sup> /ml	6,8x10 <sup>5</sup> /ml	1,2x10 <sup>5</sup> /ml
Macrófagos(%)	84,6	70,8	11,6	70
Linfócitos (%)	8,4	27,4	82,5	21,2
Neutrófilos (%)	2	0,2	4,2	6,2
Eosinófilos (%)	0,4	0	1,6	1
CD4 BAL (%)		57,5	50,8	62
CD8 BAL (%)		38,3	43,2	32,9
CD4/CD8		1,5	1,76	1,9

\*doente com hemorragia alveolar

BAL – lavado broncoalveolar

diferentes quadros fisiopatológicos associados. Neste caso, a realização de biópsia pulmonar poderia levar à observação de diferentes entidades patológicas de pneumonite. Apesar de haver descrição de biópsias trans-brônquicas neste contexto<sup>5</sup>, é nossa opinião que para o esclarecimento rigoroso da entidade patológica associada seria necessária a realização de biópsia pulmonar cirúrgica. Este procedimento não foi realizado, dado o quadro clínico associado aos resultados dos exames subsidiários efectuados em cada caso ser sugestivo de toxicidade pulmonar induzida pela rapamicina. Por outro lado, o facto de se ter verificado uma regressão dos sintomas e das alterações radiológicas após a interrupção do fármaco adicionou evidência à hipótese colocada e questionou ainda mais a indicação da biópsia pulmonar. Este foi também o procedimento na maior parte dos casos descritos na literatura por nós consultada<sup>1,6</sup>.

O doente descrito com hemorragia alveolar pertence a uma forma mais rara de toxicidade pulmonar associada ao sirolimus, encontrando-se na literatura indexada a descrição de apenas 3 casos semelhantes<sup>1</sup>. A raridade

do quadro, adicionado à ponderação de outros diagnósticos diferenciais, levou à decisão de efectuar biópsia pulmonar cirúrgica para melhor esclarecimento da situação. A análise patológica efectuada evidenciou alterações compatíveis com *acute fibrotic organizing pneumonia* (AFOP). Esta entidade foi descrita inicialmente por Beasley *et al*<sup>12</sup> em 2002, como uma nova entidade anatomo-patológica associada a patologia pulmonar de início agudo ou subagudo e que tem como diagnóstico diferencial os quadros patológicos que se apresentam de forma semelhante como o dano alveolar difuso ou a pneumonia organizativa. Como estes, pode surgir de forma idiopática, associada a infecção ou após exposição a fármacos, como parece ser o caso descrito, sendo esta a 1.<sup>a</sup> descrição desta entidade patológica em associação ao sirolimus.

Todos os doentes por nós descritos tomavam sirolimus há vários meses (período superior a seis meses) e apresentavam valores elevados de concentração sérica do fármaco. Não existe evidência sobre se o tempo de exposição tem alguma influência na indução da toxicidade no pulmão por parte

desta substância, mas esta parece dependente de dose<sup>13</sup>.

A descrição destes quatro casos clínicos de toxicidade pulmonar induzida pelo sirolimus pretendeu adicionar mais informação acerca dos efeitos secundários sobre o pulmão que se podem associar a este imunossupressor de utilização crescente. É de realçar nomeadamente alguma diversidade que se pode verificar quer na apresentação clínica quer em alguns dos exames efectuados para esclarecimento da situação. Apesar desta eventual diversidade, após a suspensão do fármaco parece haver uma boa evolução clínica, sem o aparente registo de sequelas posteriores.

### Bibliografia

1. Vlahakis N, Rickman B, Morgenthaler T. Sirolimus-Associated Diffuse Alveolar Hemorrhage *Mayo Clin Proc* 2004; 79:541-545.
2. King-Biggs MB, Dunitz JM, Park SJ, Kay Savik S, Hertz MI. Airway anastomotic dehiscence associated with use of sirolimus immediately after lung transplantation Airway anastomotic dehiscence associated with use of sirolimus immediately after lung transplantation *Transplantation* 2003, 75(9): 1437-43.
3. Groetzner, J *et al.* Airway anastomosis complications in de novo lung transplantation with sirolimus-based immunosuppression. *J. Heart Lung Transplant*, 2004; 23 (5):632-8.
4. Hachem RR, Chakinala MM, Aloush AA, Patterson GA, Trulock EP. Thrombotic microangiopathy after lung transplantation *Transplantation* 2006; 81(1): 57-63.
5. Chhajed PN, Dickenmann M, Bubendorf L, Mayr M, Steiger J, Tamm M. Patterns of Pulmonary Complications associated with sirolimus. *Respiration* 2006; 73: 367-374.
6. Digon B, Rother C., Hirshberg B., Harlan D. Sirolimus-induced interstitial pneumonitis in a Islet transplant recipient *Diabetes Care* 2003; 26(11):3191.
7. Hernandez RL; Gil PU, de Pablo Gafas A, Hernandez MC, Alvarez MJ. Rapamycin in lung-transplantation. *Transplant Proc* 2005; 37 (9): 3999-4000.
8. Windecker S, Remondino A, Eberly F, Juni P, *et al.* Sirolimus-eluting and Paclitaxel-eluting stents for coronary revascularization. *N Eng J Med* 2005; 353: 653-662.
9. Garrean S *et al.* Thrombotic microangiopathy after lung transplantation *Clinical Transplantation* 2005; 19 (5):698-703.
10. Morelion E, Stern M, Kreis H. Interstitial Pneumonitis associated with sirolimus therapy in renal-transplant recipients. *N Eng J Med* 2000; 343: 225-226.
11. Morelion E, Stern M, Israel-Biet D, Correas JM, *et al.* Characteristics of sirolimus-associated interstitial pneumonitis in renal transplant patients. *Transplantation* 2001;72 (5): 773-4.
12. Beasley MB, Franks TJ, Galvin JR, Gochuico B, Travis WD. Acute Fibrinous and Organizing Pneumonia: a histologic pattern of lung injury and possible variant of diffuse alveolar damage. *Archives of Pathology and Laboratory Medicine* 2002; 126 (9): 1064-1070.
13. Sirolimus drug information. <http://vaww.pbm.med.va.gov>.