

Caso Clínico

Clinical Case

A. S. Marques¹
M. H. Estrada²

Pneumonia a *Legionella* – A propósito de um caso clínico

Legionella pneumonia – A case report

Recebido para publicação/received for publication: 05.01.07
Aceite para publicação/accepted for publication: 05.01.28

Resumo

A *Legionella* como agente etiológico de pneumonia adquirida na comunidade (PAC) é provavelmente subvalorizada, não só porque exige a utilização de métodos diagnósticos específicos como existem várias espécies e serogrupos que não são facilmente identificados pelos testes laboratoriais disponíveis.

Em estudos europeus e norte-americanos, este agente é responsável por 2 a 15% de todos os casos de pneumonias adquiridas na comunidade que requerem hospitalização, figurando entre as quatro primeiras causas quando se utilizam métodos de cultura, sendo

Abstract

Legionella, as a cause of community-acquired pneumonia, is probably under-recognized because the diagnosis relies on the use of specific tests as well the existence of an in-numerous species and serogroups not easily identify by the tests available.

In studies from Europe and North America, it ranged from 2 to 15 percent of all community-acquired pneumonias that required hospitalisation, in the first four causes when culture methods were done and the second cause of those admitted in the intensive care units.

¹ Interna do Internato Complementar de Medicina Interna

Serviço de Medicina Interna do Hospital Condes Castro Guimarães, Centro Hospitalar de Cascais

² Assistente Hospitalar Graduada de Medicina Interna

Serviço 1 de Medicina Interna do Hospital Santo António dos Capuchos, Centro Hospitalar de Lisboa – Zona Central

Correspondência:

Anabela Salgueiro Marques
Rua Ferrarias Del Rei nº 21, B4
2730-269 Barcarena – Oeiras
Fax – 214260451
E mail – anabela.s.marques@sapo.pt

a segunda causa das que exigem tratamento em unidades de cuidados intensivos.

Apresenta-se o caso clínico de um homem de 43 anos, fumador e sob corticoterapia por patologia ocular, que surge com uma pneumonia grave complicada de síndrome de dificuldade respiratória do adulto (ARDS). Necessitou de tratamento em unidade de cuidados intensivos, nomeadamente ventilação mecânica.

A investigação etiológica permitiu identificar o agente responsável, a *Legionella pneumophila* tipo 1.

Os autores fazem uma revisão desta patologia, discutindo a epidemiologia, o quadro clínico e as particularidades de diagnóstico e terapêutica.

Rev Port Pneumol 2005; XI (2): 165-173

Palavras-chave: Pneumonia, *Legionella*, legionelose, ARDS.

We do a case report of 43 year-old man with history of cigarette smoking and corticosteroid therapy for a ocular disease, that presents with a pneumonia complicated with a Acute Respiratory Distress Syndrome (ARDS), that led to his admission to an intensive care unit where he was mechanical ventilated.

The epidemiological investigation identified *Legionella pneumophila* serogroup 1.

The authors present this case doing a brief review of this disease and discussing the epidemiology, clinical features, laboratory diagnosis as well as therapeutic options.

Rev Port Pneumol 2005; XI (2): 165-173

Key words: Pneumonia, *Legionella*, legionnaires disease, ARDS.

Introdução

Em 1976 ocorreu um surto de pneumonia que atingiu 221 delegados que participavam na Convenção da Legião Americana, num hotel de Filadélfia. Pouco depois, Fraser e os seus colaboradores identificaram a *Legionella pneumophila* no pulmão dos 34 casos mortais.¹ A *Legionella* é um pequeno bacilo gram negativo aeróbico. Actualmente estão descritas pelo menos 48 espécies, com um total de 70 serogrupos, sendo metade destas comprovadamente patogénicas para o Homem.⁹

A *L. pneumophila* serogrupo 1 é responsável por mais de 80% destas infecções.¹

Estas bactérias são ubíquas em ecossistemas naturais de água doce e parasitas obrigatórios de alguns protozoários. Encontram-se frequentemente em nichos ecológicos criados pelo homem, como instalações das redes de água predial, sistemas de arrefecimento e humedificação de equipamento de climatização, instalações termais e outras com capacidade de formação de aerossóis.¹²

A infecção resultante da inalação destes microaerossóis contaminados surgirá como resultado da virulência e concentração das estirpes envolvidas e dos factores do risco do hospedeiro, não tendo sido demonstrada a transmissão interpessoal.^{1, 3, 5, 9}

Nos doentes com pneumonia adquirida na comunidade que exigem internamento hospitalar, a *Legionella* tem sido frequentemente implicada, sendo em muitos estudos a segunda causa de pneumonia grave, a seguir ao *Pneumococcus*.

Recentemente, Woodhead, numa revisão de 41 estudos de pneumonia adquirida na comunidade, identificou a *Legionella spp* em 1,9% dos doentes tratados em ambulatório, 4,9% dos hospitalizados e 7,9% dos que exigem admissão em unidades de cuidados intensivos.²

A contaminação dos circuitos de água hospitalar tem sido responsável por surtos de infecção nosocomial.

Dada a frequência e potencial gravidade desta infecção, os autores apresentam, a propósito de um caso clínico, uma revisão das particularidades de diagnóstico e de terapêutica.

Caso clínico

Trata-se de um doente de sexo masculino, 43 anos, raça caucasiana, motorista, fumador de mais de 40 unidades-maço/ano e com cerca de mês e meio de corticoterapia oral por patologia ocular, que não sabia especificar. Negava outros hábitos medicamentosos, hipertensão arterial, diabetes *mellitus*, etilismo ou queixas sugestivas de doença cardíaca ou pulmonar.

Duas semanas antes do internamento, o doente referia um quadro de febre alta (39-40°C), calafrios, mialgias, tosse produtiva com escassa expectoração mucosa e dispneia. Negava toracalgia ou outras queixas, nomeadamente gastrointestinais.

Foi medicado em ambulatório com um anti-inflamatório não esteróide e uma cefalosporina de segunda geração, que cumpriu durante cinco dias sem resolução do quadro e

com agravamento progressivo da dispneia, pelo que recorre ao Serviço de Urgência.

Encontrava-se vigil, orientado, ansioso, dispneico e com tiragem intercostal. O murmúrio vesicular estava diminuído nos 2/3 inferiores do hemitórax esquerdo e 1/3 inferior direito, com ferveores subcrepitantes na base esquerda. Hemodinamicamente encontrava-se estável e sem outras alterações a referir na semiologia cardíaca ou abdominal.

Os exames laboratoriais mostravam leucocitose com neutrofilia (17800GB/ml, N 95%), PCR 20UI/ml, discreta hiponatremia (133mmol/l), AST 69UI/L e hipoxemia com PaO₂ de 64,8mmHg. A pesquisa de BAAR (bacilos álcool-ácido resistentes) na expectoração e *screening* rápido para o VIH foram negativos. As restantes análises não revelaram alterações.

A radiografia de tórax apresentava hipotransparência de todo o campo pulmonar esquerdo (Fig. 1-A).

Foi instituída antibioticoterapia empírica com ceftriaxona e claritromicina, com agravamento da falência respiratória que condicionou, 48 horas depois da admissão hospitalar, a transferência para a unidade de cuidados intensivos (UCI).

Radiologicamente destacava-se a extensão dos infiltrados ao 1/3 inferior do pulmão direito (Fig. 1-B).

Foi entretanto submetido a ventilação mecânica e antibioterapia dupla com azitromicina e piperacilina / tazobactam.

Realizou tomografia computadorizada (TC) torácica que revelou extensa condensação heterogénea à esquerda e que envolvia completamente os lobos superior e inferior, na sua quase totalidade, com broncograma aéreo e aspectos de “hepatização” envolvendo o lobo inferior. À direita observavam-

Fig. 1A – Radiografia do tórax PA- hipotransparência de todo o campo pulmonar esquerdo.

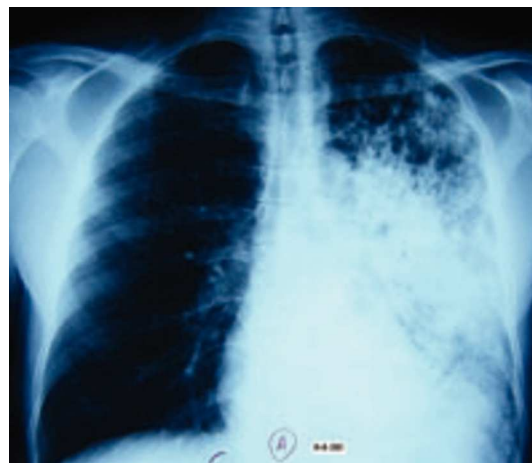
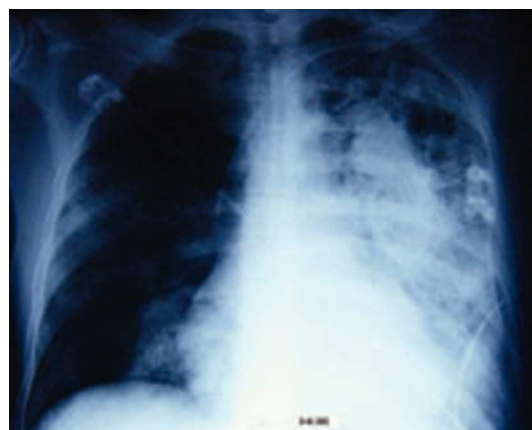
Fig. 1B – Radiografia do tórax PA- extensão dos infiltrados ao terço inferior do pulmão direito.



-se áreas generalizadas de densificação heterogêneas e nos vértices pulmonares encontram-se imagens sugestivas de bolhas de enfisema. Havia ainda um pequeno derrame pleural esquerdo (Fig. 2).

A broncofibroscopia (BF) não revelou alterações, mucosa brônquica sem sinais inflamatórios, embora facilmente sangrante ao toque, tendo sido feitas colheitas de escassas secreções brônquicas (SB) mucosas e lavado

broncoalveolar (LBA) para exames microbiológicos.

A pesquisa do antígeno urinário da *Legionella* foi positivo, a imunofluorescência directa das SB foi negativa, tendo o exame cultural das SB e do LBA revelado *L.pneumophila serogrupo 1*.

Perante estes resultados, ficou, a partir do 6º dia de internamento na UCI, em monoterapia antibiótica com azitromicina. Entretanto, por persistência da febre e de parâ-

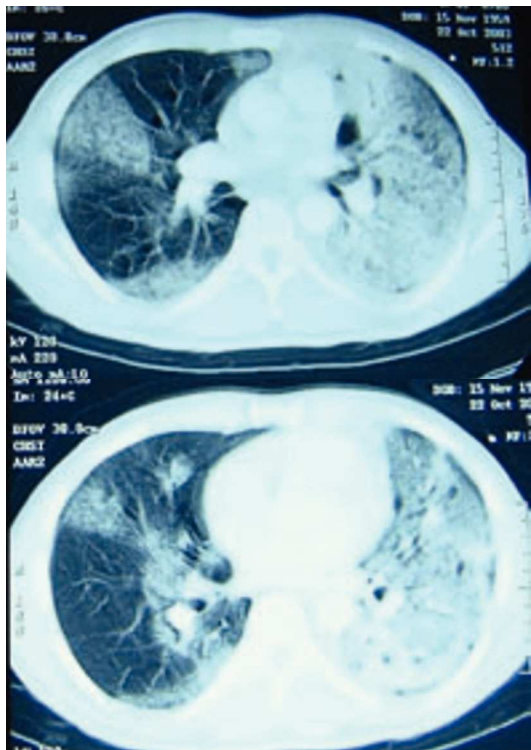


Fig. 2 – Tomografia computadorizada – Envolvimento bilateral, condensação com aspectos de “hepatização” envolvendo o lobo inferior esquerdo.

metros de inflamação elevados, mantendo a necessidade de ventilação mecânica, associou-se rifampicina. Regista-se uma clara e rápida melhoria clínica, laboratorial e radiológica, com diminuição da extensão dos infiltrados pulmonares, permitindo a retirada da prótese ventilatória e a alta da UCI ao 9º dia de internamento.

Discussão

A *Legionella* é um agente que pode provocar desde uma ligeira infecção respiratória até uma pneumonia rapidamente fatal.

A variante benigna, febre de Pontiac, é uma doença febril aguda, não pneumónica, auto-limitada.

A doença dos legionários ou legionelose manifesta-se por um quadro clínico, laboratorial e radiológico indistinguível de outras causas de pneumonias bacterianas.

Embora a legionelose se possa comportar como uma doença multissistémica, predominam geralmente a febre e as manifestações respiratórias inespecíficas.^{1, 3, 4}

Podemos dizer que temos algumas pistas diagnósticas, como febre alta (temperaturas iguais ou superiores a 40°C), diarreia, hiponatremia e rabdomiólise, já que são mais raras noutras infecções pulmonares bacterianas.^{1, 3, 4}

As formas extra-pulmonares (sinusite, celulite, colite, pancreatite, peritonite e pielonefrite ou abscesso renal, miocardite, pericardite,

Febre de Pontiac

Doença dos legionários

Formas extra-pulmonares

endocardite de próteses valvulares, entre outras) são raras, mas potencialmente fatais.³ A *Legionella* é um agente capaz de causar doença grave num hospedeiro previamente saudável, mas foram identificados importantes factores de risco, como doenças pulmonares crónicas, diabetes *mellitus*, tabagismo, etilismo, idade avançada, receptores de transplante de órgão e doentes submetidos a terapêutica imunossupressora (citostáticos, corticóides). Nos doentes com imunossupressão adquirida pelo VIH, este agente é muito pouco expressivo.¹

Factores de risco

O doente agora apresentado tinha como principais factores de risco o tabagismo (com provável doença pulmonar crónica – enfisema) e a corticoterapia. A fonte de aerossóis contaminados não foi identificada.

As alterações laboratoriais e radiológicas são inespecíficas.

A falência da terapêutica prévia com um β -lactâmico deve levar à suspeita de legionelose, como sucedeu neste doente, tendo o quadro evoluído para uma forma grave – a síndrome de dificuldade respiratória do adulto (ARDS).

Métodos de diagnóstico

Os métodos de diagnóstico laboratorial actualmente disponíveis incluem a cultura das amostras respiratórias, a imunofluorescência directa por marcação com anticorpos, a pesquisa do antigénio da *Legionella* na urina, a serologia e a técnica de PCR (reação em cadeia da polimerase) no soro, urina ou amostras respiratórias.

A detecção do **antigénio urinário** da *Legionella* por técnica imunoenzimática constitui o avanço mais significativo no diagnóstico, dada a sua simplicidade, rapidez e elevada sensibilidade (> 75%) e especificidade (quase 100%).^{3,4,8} A pesquisa do antigénio na urina inclui a identificação apenas da *L. pneumophila*

serogrupo 1, não sendo influenciada pela antibioticoterapia prévia e podendo persistir positiva durante vários meses.

Recomenda-se a realização deste teste a todos os doentes hospitalizados com pneumonia grave da comunidade.

A **imunofluorescência directa com anticorpos marcados** das amostras respiratórias permite um diagnóstico rápido (em 2 a 4 horas), mas exige um observador experiente. A especificidade é elevada (94%) mas a sensibilidade é claramente inferior à das culturas (18-33% até 66% se LBA).⁸ Por outro lado, este teste negativa após 4 a 6 dias de antibioticoterapia adequada.

Assim, um teste negativo não exclui o diagnóstico, situação aliás verificada no presente caso clínico, apesar do extenso envolvimento pulmonar (quanto maior o envolvimento radiológico maior quantidade de microrganismos são encontrados por este método⁴).

O facto de as colheitas das amostras respiratórias terem sido feitas sob terapêutica com macrólido, com mais de 4 dias de duração, pode justificar a negatividade do teste.

O **exame cultural** das amostras, com o isolamento da *Legionella*, é o método diagnóstico definitivo. A especificidade é muito elevada, sendo a sensibilidade variável, geralmente mais elevada nos aspirados traqueais e LBA. Tem sensibilidade de cerca de 56% na expectoração, sobe para 70% nas colheitas por broncofibroscopia, sendo de quase 100% no LBA. O seu isolamento a partir de sangue é possível, contudo a sensibilidade desce para menos de 20%.^{1,3,4,8}

Geralmente a *Legionella* cresce em 3 a 5 dias, mas há casos com isolamentos mais tardios. No caso apresentado, o diagnóstico definitivo foi feito pelo isolamento de *L. pneu-*

mophila tipo 1 em culturas das amostras respiratórias obtidas por broncofibroscopia, já que a imunofluorescência directa foi negativa e a antigenúria positiva podia não estar relacionada com a infecção actual.

Os **testes serológicos** são úteis para estudos epidemiológicos. A seroconversão para IgM ocorre 1 a 6 meses após o início da pneumonia e da IgG aos 3 a 6 meses.

Um título único de anticorpos $\geq 1:256$ para *Legionella spp* ou uma subida de no mínimo 4 vezes para a *Legionella spp* (não *pneumophila* tipo 1) em duas amostras de sangue colhidas com pelo menos 10 dias de intervalo, com um segundo título $\geq 1:128$, pela técnica de imunofluorescência indirecta, é sugestivo de um caso de *Legionella*.^{3,4,12}

A detecção de ácido nucleico de *Legionella spp* pela técnica de **reação em cadeia da polimerase (PCR)** é sugestivo do diagnóstico; a sensibilidade é semelhante à da imunofluorescência indirecta.

A terapêutica antibiótica empírica inicial nos casos graves de pneumonia adquirida na comunidade deve incluir um antibiótico activo contra a *Legionella spp*.^{10,11}

Classicamente era utilizada a eritromicina como agente de 1ª linha para a legionelose, contudo desde os anos 90 que gradualmente tem sido substituída pelos novos macrólidos e pelas fluoroquinolonas.^{1,3,4,8,9}

Estes antibióticos combinam uma potência intrínseca elevada com uma boa capacidade de penetração e concentração nas células fagocíticas.

No modelo animal, as fluoroquinolonas são mais eficazes do que a eritromicina e a azitromicina é superior à claritromicina e a eritromicina. A inflamação pulmonar é menor quando se utiliza a azitromicina.^{8,9}

Em suma, os antibióticos mais eficazes são

os macrólidos (eritromicina, claritromicina ou azitromicina), as fluoroquinolonas (levofloxacin, moxifloxacin ou ciprofloxacina), as tetraciclins e o cotrimoxazol. A rifampicina é também activa, contudo em monoterapia aumenta o risco de induzir resistências. Nos casos mais graves, particularmente nos doentes imunocomprometidos, recomenda-se a escolha em primeira linha da azitromicina, levofloxacin ou moxifloxacin.

Podem utilizar-se sob formulação oral ou intravenosa, apesar de esta ser a mais aconselhável nos primeiros três a cinco dias de terapêutica.

No Quadro I constam as doses actualmente recomendadas.

Nos casos graves, sem resposta à monoterapia inicial ou em hospedeiros imunocomprometidos, deve-se ponderar a terapêutica combinada, macrólido/quinolona ou macrólido/rifampicina (esta durante um curto período, não mais de 5 dias).^{3,8,9}

No caso clínico apresentado, a rifampicina ditou uma clara melhoria clínica.

Quanto à duração da antibioticoterapia, devemos considerar os seguintes factores: 1) situação imunitária prévia 2) gravidade do quadro clínico 3) existência de complicações supurativas extrapulmonares 4) atraso no início da terapêutica 5) perfil farmacocinético e farmacodinâmico do antibiótico escolhido e 6) resposta à terapêutica inicial.^{8,9}

Assim, nos doentes imunocompetentes, com doença ligeira a moderada, com rápida resposta clínica, a terapêutica durante 10 dias, ou de 5 dias no caso azitromicina, é provavelmente suficiente.

Nos doentes com comorbilidades significativas, imunodeficiência, infecção invasiva ou com atingimento multissistémico é necessário uma duração de cerca de 3 semanas de

Terapêutica combinada

Duração da antibioticoterapia

Quadro I

Fármacos	Dose	Via	Frequência
Macrólidos			
Azitromicina	500 mg ¹	PO, IV	q 24 horas
Clarithromicina	500 mg	PO, IV	q 12 horas
Eritromicina	500-1000 mg	IV	q 6 horas
Quinolonas			
Levofloxacina	500 mg ¹	PO, IV	q 24 horas
Moxifloxacina	400 mg	PO, IV	q 24 horas
Ciprofloxacina	750 mg	PO	q 12 horas
	400 mg	IV	q 12 horas ²
Tetraciclínas			
Doxiciclina	100 mg ¹	PO, IV	q 12 horas
Minociclina	100 mg ¹	PO, IV	q 12 horas
Outros			
TMP-SMZ	160/800 mg	IV	q 6 horas
TMP-SMZ	160/800 mg	PO	q 12 horas
Rifampicina	300-600 mg	PO, IV	q 12 horas

1 - Recomenda-se duplicar a primeira dose

2 - 400mg 8/8H no doente entubado

TMP-SMZ - trimetopim-sulfametoxazol

terapêutica (talvez menos com a utilização da azitromicina), para evitar recaídas.^{8,9}

Conclusões

A *Legionella* é um importante agente da pneumonia adquirida na comunidade que exige internamento hospitalar, pelo que, nos casos graves, a antibioterapia empírica deve incluir um antibiótico eficaz para este agente (macrólido ou quinolona).

A possibilidade de infecção polimicrobiana deve ser sempre despistada, sobretudo no doente imunocomprometido.

O quadro clínico-radiológico é inespecífico. Assim, para o diagnóstico são importantes a pesquisa do antígeno urinário e a pesquisa do agente nas amostras do tracto respiratório, quer por imunofluorescência directa quer por exames culturais.

A mortalidade é baixa se a terapêutica anti-biótica for adequada e precocemente instituída, mas atinge os 40% nos doentes admitidos em UCI, sobretudo se exigem ventilação mecânica e são portadores de comorbilidades.

Em Portugal, a doença dos legionários é de declaração obrigatória desde 1999, tendo o número de notificações vindo a aumentar (5 em 1999 para 65 em 2003). Além de sub-notificadas, está seguramente subdiagnosticada, pelo que foi recentemente criado um “Programa de Vigilância Epidemiológica Integrada da Doença dos Legionários”, cujos resultados dependerão da sensibilização e colaboração de todos os profissionais de saúde.

Bibliografia

1. Roig J, Domingo C, Morera J. “Legionnaires’ Disease”. Chest 1994; 105:1817-25.
2. Woodhead, M. Community-acquired pneumonia in Europe: Causative pathogens and resistance patterns. Eur Respir J 2002; 20 (Suppl. 36): 20s-27s.
3. Stout JE, Yu VL. “Legionellosis”- Review article in New Engl J Med 1997; 337(10):682-7.
4. Roig J, Rello J, Yu VL. “Legionnaires disease: A guide to diagnosis and therapy”. J Respir Dis 2002; 4: 229-234
5. Roig J, Sabrià-Leal M, Pedro-Botet ML. “Legionella spp.: community acquired and nosocomial infections”. Curr Opin Infect Dis 2003; 16:145-151.
6. Sopena N, Sabrià-Leal M, Pedro-Botet ML, Padilha E, Domingez J, Morera J, Tudela P. Chest 1998; 113: 1195-1200.
7. Akbas E, Yu VL. “Doenças dos Legionários e Pneumonia”. PostGraduate Medicine 2002; 19: 95-100.
8. Murdoch DR. “Diagnosis of Legionella Infection”.

PNEUMONIA A *LEGIONELLA* – A PROPÓSITO DE UM CASO CLÍNICO

A. S. Marques, M. H. Estrada

Clin Inf Dis 2003; 36: 64-69.

9. Roig J, Rello J. “Legionnaires’ disease: a rational approach to therapy”. J Antimicrob Chemother 2003; 51: 1119-1129.

10. Mandell LA, Bartlett JG, Dowell SF, File TM, Muscher DM, Withney C. “Practice Guidelines for Management of Community-Acquired Pneumonia in adults”. Clin Inf Dis 2000; 31: 347-82.

11. Mandell LA, Bartlett JG, Dowell SF, File TM, Muscher DM, Withney C. “Update of Practice Guidelines for Management of Community-Acquired Pneumonia in Immunocompetent Adults”. Clin Inf Dis 2003; 37:1405-33.

12. Instituto Ricardo Jorge. Programa de Vigilância Epidemiológica Integrada da Doença dos Legionários: Notificação Clínica e Laboratorial de casos.