

CASO CLÍNICO/CLINICAL CASE

Pneumonia intersticial crónica

Chronic interstitial pneumonitis

RUI ALMEIDA¹, GUILHERMINA REIS², CRISTINA FERREIRA¹, M^ª JOSÉ OLIVEIRA², DULCE OLIVEIRA², PAULA FERNANDES², PAULA FERREIRA³, SIMÃO FRUTUOSO³, LUÍSA CARREIRA³, VALTER ALVES³, ANTÓNIO PAIVA⁴, MARGARIDA GUEDES³

RESUMO

A patologia pulmonar intersticial compreende um grupo de doenças crónicas caracterizadas por alterações das paredes alveolares e perda das unidades funcionais alveolocapilares. São doenças raras nas crianças, na sua maioria de causa desconhecida e revestindo-se habitualmente de uma elevada morbimortalidade, dada a pouca eficácia da

ABSTRACT

Interstitial lung disease includes a group of chronic diseases characterized by alterations in alveolar walls and loss of functional alveolar-capillary units. These are rare diseases in children, mostly with an unknown cause and associated with a high morbidity and mortality due to insufficient therapeutic effectiveness.

¹ Interno complementar de Pediatria

² Assistente hospitalar de Pediatria

³ Assistente hospitalar graduado de Pediatria

⁴ Assistente hospitalar de Anatomia Patológica / *Consultant histopathologist* (South Manchester University Hospitals NHS Trust, U.K.)

Serviço de Pediatria – Directora: Dra. Margarida Medina

Serviço de Cuidados Intensivos Neonatais e Pediátricos – Director: Prof. Dr. Octávio Cunha

Serviço de Anatomia Patológica – Director: Prof. Dr. Vicente Gonçalves

Recebido para publicação/Received for publication: 04.03.23

Aceite para publicação/Accepted for publication: 04.05.03

terapêutica actualmente disponível.

Os autores descrevem o caso clínico de uma criança de 3 anos, previamente saudável, que no contexto de uma infecção respiratória desenvolve um quadro de sibilância e insuficiência respiratória grave, na investigação do qual é diagnosticada uma pneumonite intersticial crónica. Foram tentadas diversas terapêuticas (corticoterapia sistémica, hidroxicloroquina, N-acetilcisteína) sem melhoria evidente.

REV PORT PNEUMOL 2004; X (3): 243-251

Palavras-chave: pneumonite intersticial, sibilância, doença pulmonar crónica, crianças.

The authors report a case of a previously healthy 3 years old child who presented with wheezing and severe respiratory insufficiency following a respiratory infection. The investigation performed led to the diagnosis of chronic interstitial pneumonitis. Several treatments have been tried (corticosteroids, hydroxychloroquine, N-acetylcysteine) without any obvious improvement.

REV PORT PNEUMOL 2004; X (3):243-251

Key-words: interstitial pneumonitis, wheezing, chronic pulmonary disease, children.

INTRODUÇÃO

A patologia pulmonar intersticial compreende um grupo heterogéneo de doenças crónicas caracterizadas por alterações das paredes alveolares e perda das unidades funcionais alveolocapilares.^{1,2,3}

Existem mais de 100 doenças diferentes, embora na maioria dos indivíduos afectados a causa seja desconhecida^{1,4} (Quadro I).

São doenças invulgares em crianças – num estudo recente estimou-se uma prevalência de pneumonite intersticial idiopática na ordem de 3,6 por milhão de crianças numa população europeia.⁵

Apesar da sua raridade, a associação de crepitações persistentes, taquipneia, hipoxemia e infiltrados na telerradiografia torácica deve fazer evocar este diagnóstico.

A sua confirmação está dependente, habitualmente, de procedimentos invasivos, como a biópsia pulmonar, que para além de validar o diagnóstico permite uma classificação histológica com implicações na evolução a longo prazo.^{5,6,7,8,9}

A sua grande heterogeneidade não permite falar num prognóstico comum, embora se considere que este é na maioria dos casos reservado. Existem subgrupos caracterizados por uma elevada morbimortalidade em que a abordagem terapêutica, actualmente, é pouco eficaz.

CASO CLÍNICO

Criança do sexo feminino, actualmente com 4 anos. Primeira filha de pais jovens não consanguíneos, fruto de uma gestação vigiada e sem intercorrências, tendo o parto sido eutócico às 37 semanas de gestação. O índice de Apgar foi de 8/10 e a somatometria ao nascimento era adequada à idade gestacional. Apresentou um bom desenvolvimento estaturoponderal (peso P95, estatura P90-95) e psicomotor. Não tinha antecedentes pessoais ou familiares relevantes (como doenças atópicas ou do foro respiratório) e foi negado um contacto próximo com animais ou exposição ao fumo do tabaco.

QUADRO I

Doença pulmonar intersticial em idade pediátrica
(Adaptado de Fan LL et al, *Pediatr Pulmonol* 1993, 16:184-196 e
Howenstine MS et al, *Curr Opin Pediatr* 1999, 11:200-204)

- Doenças de etiologia conhecida
 - Infecção crónica
 - Vírus (EBV, CMV, adenovírus, outros)
 - Bactérias (*Chlamydia*, *Mycoplasma*, *Mycobacteria*, outras)
 - Parasitas (*Pneumocystis*, outros)
 - Fungos (Aspergilose, Histoplasmose, outros)
 - Síndromes de aspiração
 - Refluxo gastro-esofágico
 - Disfunção da deglutição
 - Displasia broncopulmonar
 - Pneumonite de hipersensibilidade
 - Pneumonite relacionada com agentes físicos, químicos ou drogas
 - Induzida por fármacos
 - Induzida pela radiação
 - Toxicidade do oxigénio
 - Fumos químicos
 - Pós minerais
 - Doenças de armazenamento dos lípidos
- Doenças de etiologia desconhecida
 - Doenças pulmonares
 - Pneumonite intersticial inespecífica
 - Pneumonite intersticial descamativa
 - Pneumonite intersticial linfocítica
 - Pneumonite intersticial usual
 - Pneumonite crónica da infância
 - Fibrose pulmonar idiopática da infância
 - Infiltrados pulmonares com eosinofilia
 - Hemosiderose pulmonar
 - Doenças vasculares pulmonares (hemangiomatose, doença veno-oclusiva, telangiectasias)
 - Doenças linfáticas pulmonares (linfangiomatose, linfangiectasias)
 - Bronquiolite obliterante
 - Bronquiolite obliterante com pneumonia organizada
 - Microlitíase pulmonar
 - Proteinose alveolar
 - Pneumonite intersticial celular da infância
 - Taquipneia persistente da infância associada a hiperplasia de células neuroendócrinas
 - Deficiência de proteínas do surfactante (deficiência de proteína B e C)
 - Doenças sistémicas com envolvimento pulmonar
 - Doenças autoimunes
 - Histiocitose X
 - Doenças neoplásicas
 - Síndromes neurocutâneas
 - Sarcoidose

A sua vacinação estava actualizada segundo o Plano Nacional de Vacinação (não tendo sido vacinada com a vacina anti-meningococo C nem com a vacina anti-pneumococo heptavalente).

Em Março de 2002, foi internada no hospital da área de residência por pneumonia, sem isolamento microbiológico. Medicada com ceftriaxone, teve alta após 10 dias, aparentemente assintomática. Cinco dias após a alta foi reinternada por quadro de dificuldade respiratória associada a sibilância, de agravamento progressivo apesar da terapêutica instituída (salbutamol, brometo de ipratrópio, hidrocortisona, aminofilina, amoxicilina e ácido clavulânico) – sendo então transferida para o Serviço de Cuidados Intensivos Neonatais e Pediátricos do HGSA.

À admissão, apresentava dificuldade respiratória grave, associada a sibilância marcada. Nos gases do sangue verificou-se uma insuficiência respiratória tipo II, com acidose respiratória compensada (saturação de O₂ = 75%, com O₂ suplementar a 6 L/min; pCO₂ = 68 mmHg). Dos outros resultados analíticos salienta-se leucocitose (30670/mm³) com neutrofilia (87%), anemia ligeira (Hb=10,5 g/dL) normocítica, normocrómica e PCR ligeiramente positiva (1 mg/dL). O Rx pulmonar efectuado revelou um infiltrado intersticial bilateral associado a hiperinsuflação (Fig. 1).

Perante a gravidade do quadro, falta de resposta à terapêutica instituída e noção de colapso eminente (criança extremamente cansada), procedeu-se a entubação endotraqueal (EET) e ventilação mecânica, com necessidade de elevadas concentrações de O₂ (FiO₂ = 60%), associada a terapêutica farmacológica (salbutamol e brometo de ipratrópio em aerossol; prednisolona, aminofilina e cefotaxima, ev).

Entretanto, pela persistência da clínica, com manutenção de sibilância significativa e dependência da ventilação mecânica, foram tentadas outras abordagens terapêuticas que incluíram: salbutamol em perfusão ev (máximo 0,4µg/kg/m), sedação com ketamina (0,2mg/kg/h), sulfato de magnésio (40mg/kg/dose) e antibioterapia com claritromicina,

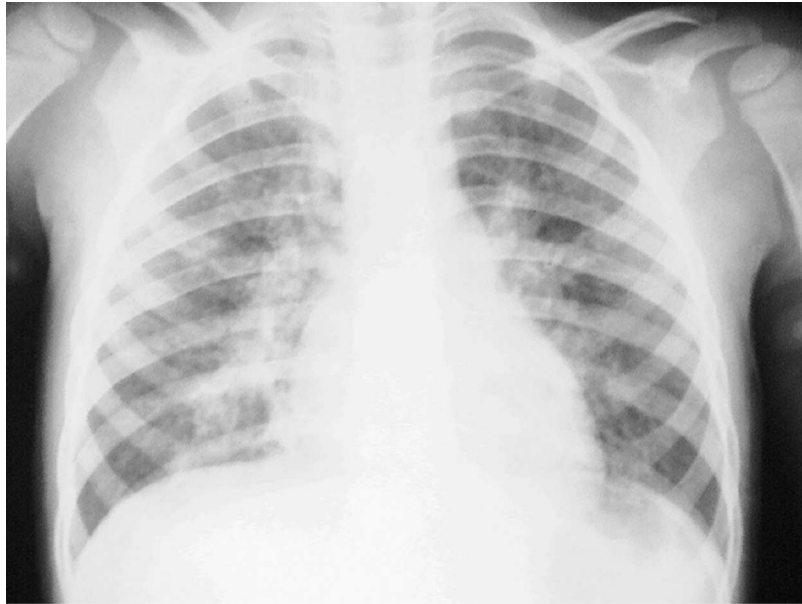


Fig. 1 – Rx anteroposterior do tórax evidenciando aspecto compatível com pneumonia intersticial.

sem resultados apreciáveis. Neste contexto, verificou-se uma grande dificuldade no desmame da ventilação mecânica, que manteve por um período de 142 dias.

Numa tentativa de esclarecimento da situação realizaram-se vários exames complementares de diagnóstico, cujos resultados a seguir se apresentam:

- Hemocultura estéril; exame microbiológico de secreções respiratórias flora de contaminação (Dia 1);
- Pesquisa de vírus (VSR, *influenza*, *para-influenza* e adenovírus) por imunofluorescência em secreções respiratórias negativa (Dia 1);
- Serologia para *Mycoplasma pneumoniae* e *Chlamydia psittaci* negativa;
- Marcadores víricos para VIH 1 e 2 negativos;
- α_1 -antitripsina: normal;
- Estudo imunoalergológico (imunidade humoral – imunoglobulinas e subclasses de IgG, anticorpos específicos antipolissacárido da cápsula do pneumococo e antitoxóide tetânico; imunidade celular – imunofenotipagem linfocitária; complemento, FR, ANA e ANCA; *phadiatop* e IgE específica para pêlo de coelho, penas de aves de capoeira, *Penicillium notatum* e *Aspergillus fumigatus*), revelando apenas um ligeiro aumento da IgE total (217UI/ml; N<153);
- Precipitinas (IgG anti-*Aspergillus fumigatus*, anti-*Penicillium notatum*, antipiriquito, anti-pombo): negativas;
- Teste de suor normal e pesquisa de mutações no gene CFTR negativa;
- Enzima conversora da angiotensina (ECA): normal;
- Ecocardiograma: insuficiência tricúspide mínima; sem HTP;
- TAC torácico (Dia 10 e Dia 40): parênquima pulmonar com áreas em vidro despolido (sobretudo nos lobos inferiores) com agravamento progressivo em extensão e em número associadas a múltiplas bronquiectasias (língua e ambos lobos inferiores) (Fig. 2);
- Broncofibroscopia (Dia 16 e Dia 46): discreto

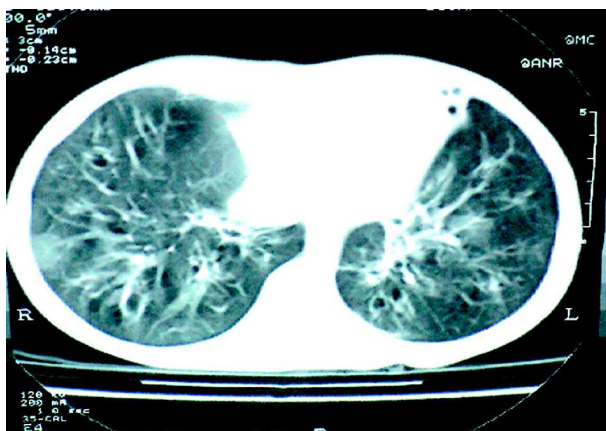


Fig. 2 – TAC torácico de alta resolução evidenciando áreas de parênquima pulmonar em vidro despolido e bronquiectasias cilíndricas.

edema da mucosa brônquica, difusamente, sem alterações do calibre ou topografia até aos brônquios segmentares;

- Biópsia transbrônquica: tecido insuficiente
- Análise do líquido de LBA: contagem de células elevada (369000/ml; N<180000/ml) com predomínio de neutrófilos (N=63%, Eo=2%, L=3%, MN/macrófagos=32%);
- Exame microbiológico do líquido de lavado bronco-alveolar (LBA): estéril (incluindo pesquisa de BK, pesquisa de fungos e pesquisa de *Pneumocistis carinii*); exame virológico (VSR, influenza, para-influenza e adenovírus) negativo; pesquisa de *Legionella pneumophila*, *Chlamydia pneumoniae*, *Mycoplasma pneumoniae* por PCR negativa; pesquisa de herpes vírus (HSV-1, HSV-2 e CMV) e enterovírus por PCR negativa;
- Biópsia pulmonar por toracotomia (2 meses após o início da ventilação mecânica): processo inflamatório crónico e discretamente fibrosante, uniforme e quase exclusivamente intersticial, sugerindo pneumonite intersticial crónica – Fig. 3; presença de material PAS positivo intra-alveolar.

Após uma tentativa inicial de tratamento com corticoterapia sistémica (prednisolona 2mg/kg/dia durante 1 mês, interrompida por aparecimento de efeitos laterais significativos, nomeadamente HTA, e noção de ineficácia), e dada a evolução insatisfatória, procuraram-se outras abordagens terapêuticas que incluíram: hidroxicloroquina (Dia 84) inicialmente numa dose de 10mg/kg/dia e depois 5mg/kg/dia; e N-acetilcisteína 100mg, 8/8h (Dia 120). Cerca de 11 meses após o início da doença, optou-se por administrar um segundo curso de tratamento com prednisolona, que manteve por um período de 8 semanas. Todas estas abordagens se mostraram infrutíferas uma vez que clinicamente não ocorreu uma melhoria evidente. Fez tratamento profilático com cotrimoxazol e efectuou cinesiterapia respiratória diária na área de residência.

Apesar do seu crescimento estatura-ponderal não ter sido muito afectado (peso e altura a evoluírem no percentil 75), esta criança apresenta-se actualmente bastante sintomática, com uma limitação significativa da actividade física. Está dependente de O₂ suplementar num débito de 3-4 L/min para manter a saturação de O₂ superior a 90%. O seu estado agrava-se consideravelmente com infecções respiratórias, tendo sido já reinternada por diversas vezes. Desde Dezembro de 2002 que se tem vindo a instalar um quadro de hipertensão pulmonar ligeira (PSAP estimada de 38mmHg). Não foi possível realizar uma espirometria para quantificação dos volumes pulmonares.

Radiologicamente, assistiu-se a um agravamento progressivo do quadro, actualmente com um envolvimento intersticial e alveolar exuberante (Fig. 4).

Em Junho de 2003, decidiu-se iniciar terapêutica com pulsos de metilprednisolona (10 mg/kg/d, 3 dias, com uma periodicidade mensal). Desde essa altura, não pareceu existir uma melhoria evidente da sua condição clínica (mantém hipoxemia em repouso), embora a avaliação da eficácia deste tratamento possa ter sido prejudicada pelo facto de ter sido infectada com um VSR e com um vírus para-influenza neste mesmo período.

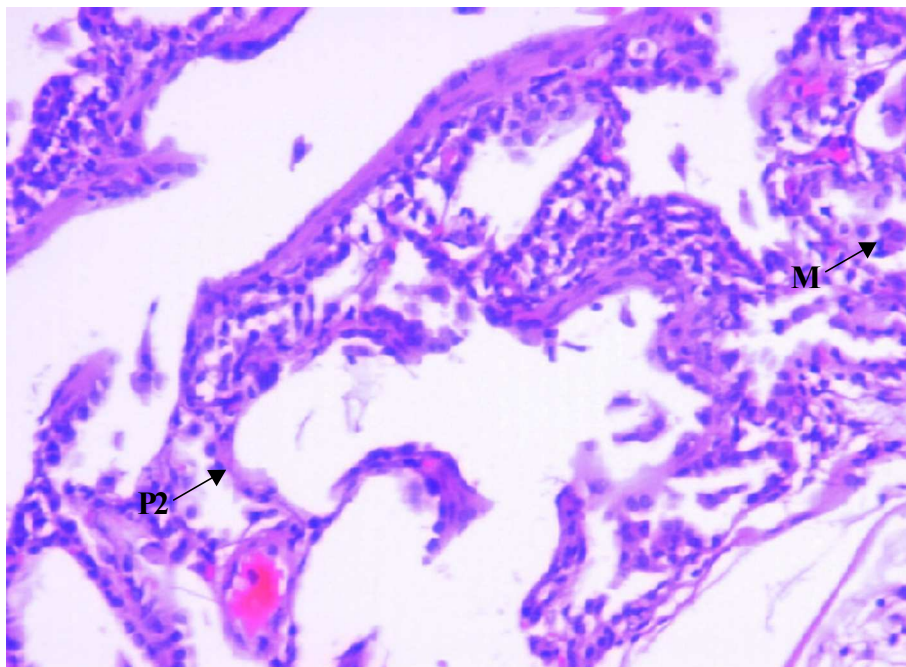


Fig. 3 – Exame histológico de fragmento pulmonar obtido através de toracotomia a céu aberto. Nesta imagem é visível o alargamento do interstício das paredes alveolares, com aumento da celularidade predominantemente à custa de infiltrado inflamatório linfocitário. Coexiste hiperplasia do epitélio alveolar (pneumócitos tipo II) e presença de alguns macrófagos intraalveolares. P2 – pneumócito tipo II, M; – macrófago.

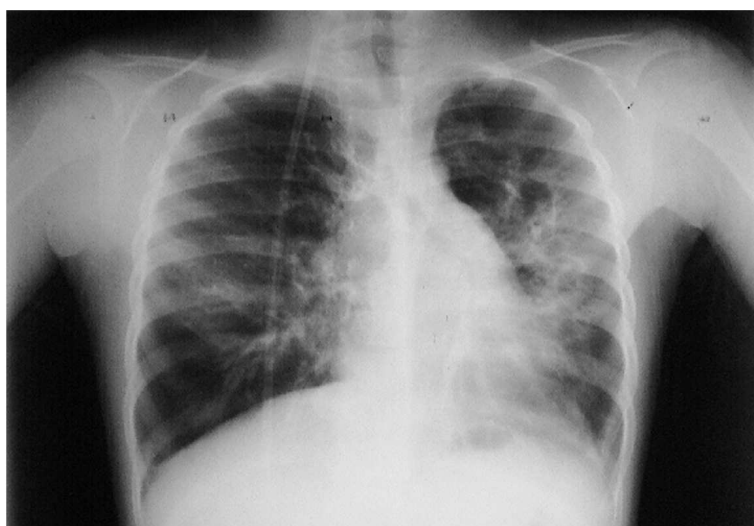


Fig. 4 – Rx posteroanterior do tórax, evidenciando fibrose pulmonar marcada e hiperinsuflação.

DISCUSSÃO

A patologia pulmonar intersticial é uma patologia rara em pediatria, sendo a maioria dos conhecimentos nesta área transpostos a partir dos dados referentes a adultos (muita da informação existente em idade pediátrica advém de casos isolados ou pequenas séries de doentes). No entanto, começa-se a perceber que possui especificidades próprias (quer na frequência relativa dos vários tipos de doença quer pela existência de formas não encontradas em adultos, como a pneumonite crónica da infância e a taquipneia persistente da infância) e, necessariamente, com prognósticos diferentes.^{10,11,12,13,14}

Alguns trabalhos experimentais e de revisão surgidos na última década contribuíram para um melhor conhecimento das doenças intersticiais pulmonares em crianças, permitindo reunir informação de uma forma mais consistente no que diz respeito às manifestações clínicas, meios de diagnóstico, terapêutica e evolução.^{3,4,5,15,16,17}

No caso apresentado, uma infecção respiratória (de etiologia vírica?) desencadeou, numa criança previamente saudável, uma insuficiência respiratória grave de difícil reversão e que levou ao diagnóstico de pneumonite intersticial. No entanto, não se poderá excluir a existência prévia de patologia respiratória, que estaria até aqui mais ou menos “silenciosa” (o que seria reforçado pela presença de bronquiectasias, praticamente, desde o início do quadro).

Por outro lado, assistiu-se a um componente marcado de sibilância (que inicialmente levou ao diagnóstico de “estado de mal asmático”) e a uma evolução rápida para insuficiência respiratória crónica, o que não é habitual nas formas idiopáticas das doenças pulmonares intersticiais, em que a sibilância é pouco significativa e a evolução é geralmente insidiosa.

A hipótese de se tratar de um quadro de bronquiolite obliterante pós-infeccioso não foi corroborada pelos exames imagiológicos e anatomopatológicos. Contudo, a agressividade da terapêutica instituída (ventilação agressiva e administração de

elevadas concentrações de oxigénio) pode ter condicionado algumas alterações histológicas, mascarando o aspecto da lesão pulmonar.

O facto de o exame histológico ter revelado presença de material intra-alveolar PAS positivo associado a aspectos semelhantes aos habitualmente descritos na chamada pneumonite crónica da infância^{10,18} poderá sugerir uma alteração das proteínas do surfactante e, mais concretamente, neste caso da proteína C. Esta alteração pode motivar quadros clínicos e histopatológicos bastante diversos (em idade de apresentação, grau de atingimento e rapidez de progressão), mas que invariavelmente levam a um quadro de fibrose pulmonar.^{19,20,21} O seu diagnóstico assenta em técnicas ainda experimentais efectuadas em laboratórios de referência e que passam pelo doseamento da proteína C do surfactante no lavado broncoalveolar, sua identificação por métodos imuno-histoquímicos no tecido pulmonar obtido por biópsia e pela pesquisa de mutações no gene da proteína C do surfactante.

No que diz respeito ao tratamento, não houve resposta aos fármacos habitualmente preconizados para as doenças pulmonares intersticiais crónicas (nomeadamente prednisolona e hidroxicloroquina)^{3,16} nem à N-acetilcisteína, descrita como útil na alveolite fibrosante do adulto.^{22,23} Em relação à terapêutica com pulsos de metilprednisolona, consideramos prematuro tentar aferir a sua eficácia no presente caso, já que apenas foram instituídos 5 ciclos²⁴ e coincidindo com infecções respiratórias víricas que contribuíram para uma deterioração clínica do doente neste período.

É de salientar que não existe nenhum tratamento comprovadamente eficaz nas doenças relacionadas com alterações da proteína C do surfactante, assentando a terapêutica nas medidas já enunciadas.

Parece-nos ser uma situação de prognóstico muito reservado, em que eventualmente haverá lugar para a utilização de outras abordagens terapêuticas (terapêutica imunomoduladora / imunossupressora com imunoglobulinas ou drogas citotóxicas – ciclofosfamida, azatioprina e ciclosporina). Por fim,

o recurso ao transplante pulmonar poderá constituir uma alternativa a equacionar a médio prazo.^{25,26}

CONCLUSÕES

A doença pulmonar intersticial crónica nas crianças compreende um grupo de entidades raras, na sua maioria de causa desconhecida e habitualmente de mau prognóstico.

O presente caso ilustra uma forma de apresentação rara nas situações de doença pulmonar intersticial, de etiologia indefinida e em que o diagnóstico só foi possível através do recurso à biópsia pulmonar.

A aparente falta de resposta às terapêuticas habitualmente preconizadas sublinha a dificuldade no tratamento destes doentes.

AGRADECIMENTOS

Os autores agradecem a preciosa colaboração de Leland L Fan, PhD e Claire Langston, MD respectivamente dos departamentos de Pneumologia e Patologia do *Children's Texas Hospital* (Houston, Texas) na discussão do caso e revisão das lâminas da biópsia pulmonar.

Instituição

Hospital Geral de Santo António, SA
Largo do Professor Abel Salazar
4050-011 Porto

Contactos (do 1º autor)

Alameda Dr. Fernando Azeredo Antas, 47-7º B,
4150-314 Porto
Telefone de contacto: 914023536
E-mail: rui.mc.almeida@netcabo.pt

BIBLIOGRAFIA

- FAN LL, MULLEN ALW, BRUGMAN SM. Clinical spectrum of chronic interstitial lung disease in children. *J Pediatr* 1992;121:867-872
- FAN LL, LANGSTON C. Chronic interstitial lung disease in children. *Pediatr Pulmonol* 1993;16:184-196
- FAN LL. Evaluation and therapy of chronic interstitial pneumonitis in children. *Curr Opin Pediatr* 1994; 6:248-254
- HOWENSTINE MS, EIGEN H. Current concepts on interstitial lung disease in children. *Curr Opin Pediatr* 1999;11:200-204
- DINWIDDIE R, SHARIEF N, CRAWFORD O. Idiopathic interstitial pneumonitis in children: a national survey in the United Kingdom and Ireland. *Pediatr Pulmonol* 2002;34:23-29
- FAN LL, KOZINETZ CA, WOJTCZAK HA, CHATFIELD BA, COHEN AH, ROTHENBERG SS. Diagnostic value of transbronchial, thoracoscopic, and open lung biopsy in immunocompetent children with chronic interstitial lung disease. *J Pediatr* 1997;131:565-569
- FAN LL, KOZINETZ CA, DETERDING RR, BRUGMAN SM. Evaluation of a diagnostic approach to pediatric interstitial lung disease. *Pediatrics* 1998;101:82-85
- COREN ME, NICHOLSON AG, GOLDSTRAW P, ROSENTHAL M, BUSH A. Open lung biopsy for diffuse interstitial lung disease in children. *Eur Respir J* 1999;14:817-821
- BARBATO A, PANIZZOLO C, CRACCO A, BLIC J, DINWIDDIE R, ZACH M. Interstitial lung disease in children: a multicentre survey on diagnostic approach. *Eur Respir J* 2000;16:509-513
- NICHOLSON AG, KIM H, CORRIN B, BUSH A, DU BOIS RM, ROSENTHAL M et al. The value of classifying interstitial pneumonitis in childhood according to defined histological patterns. *Histopathol* 1998; 33:203-211
- LANGSTON C, FAN LL. The spectrum of interstitial lung disease in childhood. *Pediatr Pulmonol* 2001;S23:70-71
- DETERDING RR, FAN LL, MORTON R, HAY TC, LANGSTON C. Persistent tachypnea of infancy (PTI) – A new entity. *Pediatr Pulmonol* 2001;S23:72-73
- LANGSTON C, FAN LL. Diffuse interstitial lung disease in infants. *Pediatr Pulmonol* 2001;S23:74-76
- FAN LL, LANGSTON C. Pediatric interstitial lung disease – Children are not small adults. *Am J Respir Crit Care Med* 2002;165:1466-1467
- HACKING D, SMYTH R, SHAW N, KOKIA G, CARTY H, HEAF D. Idiopathic pulmonary fibrosis in infants: good prognosis with conservative management. *Arch Dis Child* 2000;83:152-157
- AVITAL A, GODFREY S, MAAYAN CH, DIAMANT Y, SPRINGER C. Chloroquine treatment of interstitial lung disease in children. *Pediatr Pulmonol* 1994; 18:356-360
- FAN LL, KOZINETZ CA. Factors influencing survival in children with chronic interstitial lung disease. *Am J Respir Crit Care Med* 1997;156:939-942
- KATZENSTEIN AL, GORDON LP, OLIPHANT M, SWENDEN PT. Chronic pneumonitis of infancy. A unique

- form of interstitial lung disease occurring in early childhood. *Am J Surg Pathol* 1995 Apr; 19(4): 439-447
19. AMIN RS, WERT SE, BAUGHMAN RP, TOMASHEFSKI JE JR, NOGEE LW, BRODY AS et al. Surfactant protein deficiency in familial interstitial lung disease. *J Pediatr* 2001;139:85-92
 20. NOGEE LM, DUNBAR AE III, WERT SE, ASKIN F, HAMVAS A, WHITSETT JA. Brief report: a mutation in the surfactant protein C gene associated with familial interstitial lung disease. *N Engl J Med* 2001;344:573-9
 21. THOMAS AQ, LANE K, PHILLIPS J III, PRINCE M, MARKIN C, SPEER M et al. Heterozygosity for a surfactant protein C gene mutation associated with usual interstitial pneumonitis in one kindred. *Am J Respir Crit Care Med* 2002;165:1322-8
 22. BEHR J, MAIER K, DEKENKOLB B, KROMBACH F, VOGELMEIER C. Antioxidative and clinical effects of high-dose N-acetylcysteine in fibrosing alveolitis – Adjuvantive therapy to maintenance immunosuppression. *Am J Respir Crit Care Med* 1997;156:1897-1901
 23. BEHR J, DEGENKOLB B, KROMBACH F, VOGELMEIER C. Intracellular glutathione and bronchoalveolar cells in fibrosing alveolitis: effects of N-acetylcysteine. *Eur Respir J* 2002;19:906-911
 24. OSIKA E, MULLER M, BOCCON-GIBOD L, FAUROUX B, SARDET A, GROSSKOPF C et al. Idiopathic pulmonary fibrosis in infants. *Pediatr Pulmonol* 1997; 23:49-54
 25. HUDDLESTON CB, MENDELOFF E, MALLORY GB. Transplante pulmonar pediátrico. *An Esp Pediatr* 2001; 54:359-371
 26. SWEET SC. Pediatric lung transplantation: update 2003. *Pediatr Clin North Am* 2003;50:1393-417