

CASO CLÍNICO N.º 2*

Kaposi endobrônquico

Doente infectado pelo VIH com Kaposi cutâneo, submetido a fibrobroncoscopia por suspeita de pneumonia a *Pneumocystis carinii*. O exame endoscópico revelou alterações compatíveis com Kaposi endobrônquico.

JÚLIO SEMEDO

Unidade de Técnicas Invasivas Pneumológicas
Hospital de Pulido Valente

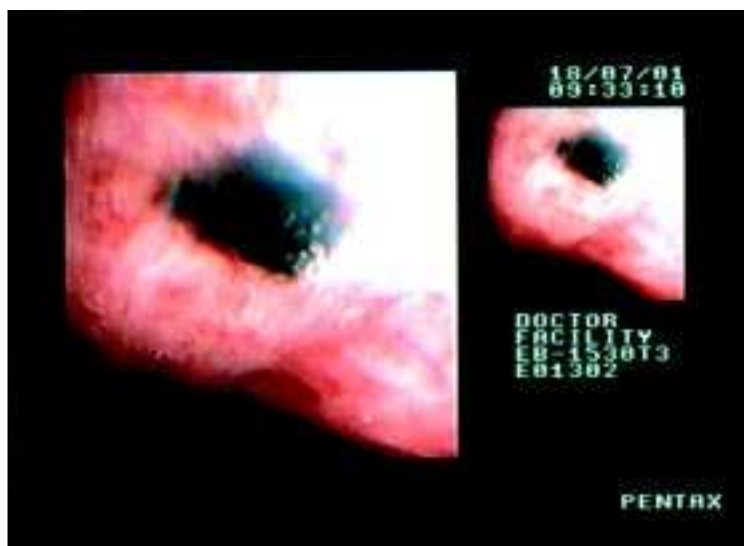


Fig. 1

* 2.º Classificado do «Prémio Fotografia Endoscópica Respiratória – 2002»

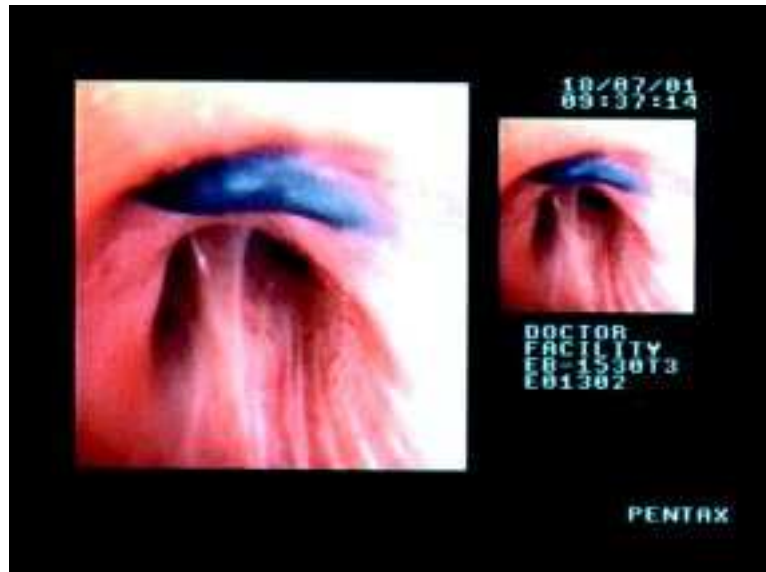

Fig. 2