

ARTIGO ORIGINAL

Tratamento cirúrgico das bronquiectasias. Revisão de 34 casos

AURORA LINO,* FERNANDO BARATA**

Serviço de Pneumologia do Centro Hospitalar de Coimbra (Dir: Dr. Rui Pato)

RESUMO

Apesar dos progressos do tratamento médico das bronquiectasias, nalgumas situações, a resolução do processo passa pela ressecção cirúrgica. No período de 1988 a 1995, 34 doentes, foram operados por bronquiectasias, nos quais se incluíam 17 homens e 17 mulheres, com idade média de $43,8 \pm 17,9$ anos. As indicações cirúrgicas foram as seguintes: falência do tratamento médico em 17 casos (50%), traduzida por infecções broncopulmonares recidivantes; ocorrência de complicações, nomeadamente episódios de hemoptises e/ou expectoração hemoptóica em 15 casos (44%); massa pulmonar de etiologia não esclarecida em 2 casos (5,8%). A etiologia foi determinada em 23 doentes, com realce para as broncopneumonias ocorridas na infância e adolescência em 12 casos, sequelas de tuberculose pulmonar em 10 doentes e um caso de inalação de corpo estranho. A supuração brônquica, a tosse e a expectoração hemoptóica e/ou hemoptises foram os aspectos clínicos mais relevantes. A extensão anatómica das lesões foi documentada por TAC em 26 doentes, dos quais 10 fizeram conjuntamente broncografia. Oito doentes realizaram apenas broncografia. À excepção de um doente, as lesões eram unilaterais com localização preferencial aos LIE, LSD e LM. A alteração funcional ventilatória pré-operatória era predominantemente do tipo obstrutivo (14 doentes-i.e. 41%).

* Interna do Internato Complementar de Pneumologia

** Assistente Hospitalar Graduado de Pneumologia

Recebido para publicação: 96.11.8

Aceite para publicação: 97.4.18

Foram realizadas, 4 pneumectomias, 23 lobectomias (5 associadas a ressecções segmentares), 4 segmentectomias e 3 bilobectomias. A mortalidade pós-operatória foi nula e a morbilidade de 20% (7 doentes). Na avaliação pós-operatória, efectuada num período de 6-24 meses, 20 doentes (58,8%) permaneceram assintomáticos, 11 (32,3%) tiveram significativa melhoria clínica, sem deterioração funcional respiratória e em 3 (8,8%), a cirurgia não trouxe qualquer benefício.

Palavras-chave: bronquiectasias; tratamento cirúrgico; avaliação funcional respiratória

SUMMARY

Despite continuous improvement in the medical treatment of bronchiectasis, in some situations the treatment relies on surgical resection. In the period between 1988 and 1995, 34 patients with bronchiectasis, 17 women and 17 men, with mean age of $43,8 \pm 17,9$ years, underwent surgery. Indications for surgery were as follows: failure of medical treatment in 17 patients (50%), who presented with recurrent bronchopulmonary infections; occurrence of complications, such as hemoptysis and/or blood stained sputum, in 15 patients (44%); pulmonary mass lesion of uncertain etiology in 2 patients (5,8%). We were able to determine the etiology in 23 patients: bronchopneumonia in childhood and/or adolescence in 12 patients, sequelae to pulmonary tuberculosis in 10 patients and aspiration of a foreign body in one case. Sputum production, cough, hemoptysis and/or blood stained sputum were the most frequent symptoms. Anatomical involvement of the lesions was documented by CT scan, in 26 patients, 10 of whom also underwent bronchography. In 8 patients bronchography alone was performed. In all patients except one, lesions were unilateral and preferentially located in the LLL, RSL and RML. Before surgery, pulmonary function changes, were predominantly of the obstructive type (14 patients or 41%).

The following surgical procedures were done: 4 pneumectomys, 23 lobectomys (5 associated with segmental resections), 4 segmentectomys and 3 bilobectomys. Post surgical mortality was null and morbidity was 20% (7 patients). In post-surgical follow-up, during 6-24 month period, 20 patients (58,8%) remained asymptomatic, 11 (32,3%) showed substantial clinical improvement without deterioration of their respiratory function and in 3 (8,8%) surgical resection was not beneficial.

Key- words: bronchiectasis; surgical treatment; pulmonary function testing

INTRODUÇÃO

Na era pré-antibiótica, as bronquiectasias constituíam uma afecção pulmonar frequente e invalidante. Actualmente graças ao progresso da medicina, com o advento da era antibiótica e a profilaxia das infecções bronco-

pulmonares, as bronquiectasias tornaram-se cada vez menos comuns e as indicações para o tratamento cirúrgico ainda mais restritas (4).

No entanto, num certo número de doentes e apesar de um tratamento médico bem conduzido, a persistência ou agravamento da sintomatologia clínica, justifica

uma abordagem cirúrgica (4) com ressecção da área lesada.

As bronquiectasias podem classificar-se em função das características patológicas ao exame macro e microscópico, da anatomia broncográfica, dos factores etiológicos predisponentes ou mecanismos patogénicos. (2) A classificação anatómica de Reid é a mais usada e correlaciona as alterações patológicas com alterações broncográficas (8). Para Reid sob o plano anátomo-patológico, a bronquiectasia caracteriza-se por uma dilatação anormal e permanente da parede brônquica (2,3,9,11), sequela duma destruição do aparelho de sustentação do brônquio, atingindo apenas os brônquios cartilagosos (1).

Do ponto de vista anátomo-clínico podemos distinguir duas formas: a doença bronquiectásica difusa, que atinge vários lobos, um ou os dois pulmões e resulta geralmente de uma agressão microbiana severa, alterações genéticas, doença muco-ciliar, imunodeficiência ou hipersensibilidade (1) e as bronquiectasias localizadas, habitualmente confinadas a um segmento ou um lobo e geralmente sequelas de uma infecção, obstrução brônquica por corpo estranho, compressão extrínseca ou neoplasia.

Com este estudo pretendemos avaliar os resultados da cirurgia e a sua repercussão em termos clínicos e funcionais e reflectir sobre as indicações actuais da cirurgia.

MATERIAL E MÉTODOS

Efectuamos um estudo retrospectivo que englobou 34 doentes (17 homens e 17 mulheres) com média de idades de $43,8 \pm 17,9$ anos e que foram operados no período de 1988-1995. As indicações cirúrgicas para o tratamento das bronquiectasias foram as seguintes:

- presença de uma massa de natureza não esclarecida em 2 casos (5,8 %);
- infecções broncopulmonares recidivantes apesar do tratamento médico adequado em 17 doentes (50%);
- presença de complicações, traduzida por episó-

dios persistentes de hemoptises e/ou expectoração hemoptoica em 15 doentes (44 %);

Foi possível determinar a etiologia das bronquiectasias em 23 doentes, com destaque para as infecções broncopulmonares da infância e adolescência em 12 casos e sequelas de tuberculose pulmonar em 10 doentes. Há ainda a registar um doente com história de inalação de corpo estranho.

Os sintomas predominantes foram a tosse com broncorreia em 20 doentes, agravadas nas agudizações infecciosas e as hemoptises e/ou expectoração hemoptoica em 13 casos. Todos os doentes efectuaram exame bacteriológico da expectoração (3 amostras), para pesquisa de BK, que foi persistentemente negativo.

A radiografia do tórax revelou a presença de opacidades heterogêneas, imagens areolares, um caso de atelectasia e outro de consolidação (Fig. 1). O diagnóstico das bronquiectasias foi confirmado pela tomografia axial computadorizada em 21 doentes (80,7%) dos 26 que realizaram este exame (Fig. 2). Destes, 10 fizeram conjuntamente broncografia, havendo concordância das lesões em 8 casos (80%). Nos casos em que esta não se verificou, um deles apresentava em TAC, imagens retracteis associadas com bronquiectasias varicosas localizadas no LIÉ e de difícil definição na grafia e num outro em que a TAC apresentava bronquiectasias no

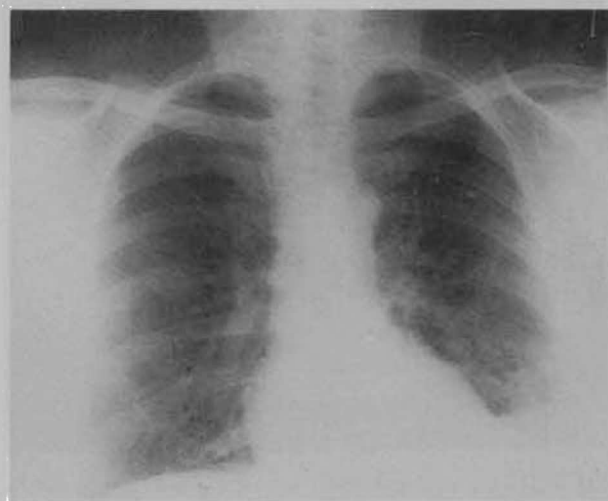

Fig.1 - Radiografia com imagens areolares a nível do lobo inferior esquerdo

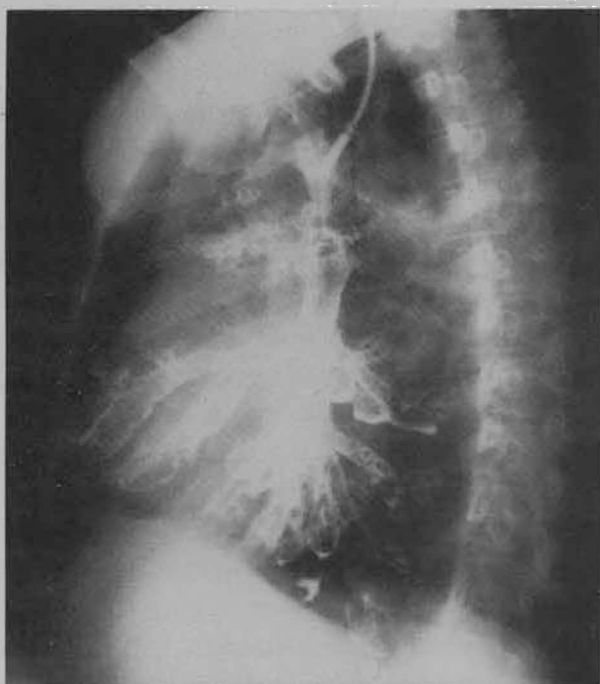


Fig. 2 - Broncografia em que se visualizam bronquiectasias varicosas e quísticas predominantemente a nível do LM e LI esquerdo.

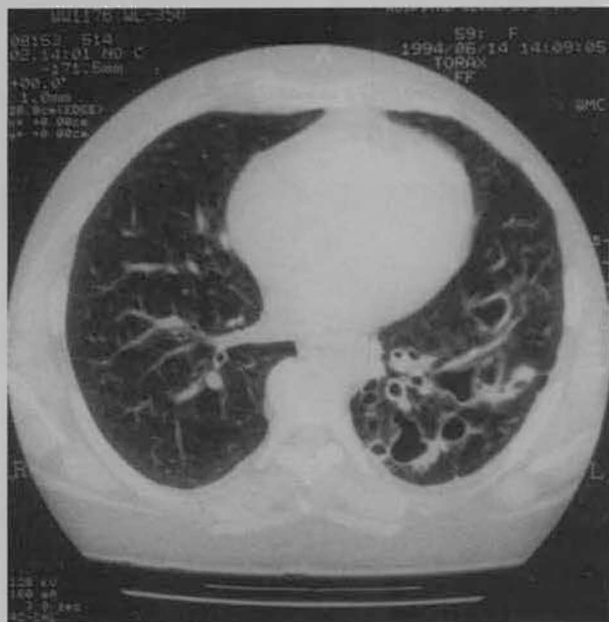


Fig. 3 - Corte tomodensitométrico objectivando a presença de bronquiectasias varicosas a nível da pirâmide basal esquerda. Corresponde à mesma doente da radiografia.

segmento S6, não foram confirmadas na broncografia. Os restantes 8 doentes apenas efectuaram broncografia com documentação da extensão anatómica das lesões (Fig. 3).

Em todos os doentes à excepção de um, as bronquiectasias atingiam apenas um pulmão, com localização preferencial das lesões ao nível dos LIE, LSD e LM.

A avaliação funcional respiratória pré-operatória, efectuada em todos os doentes demonstrou: 14 obstructivos (VEMS- $65 \pm 12\%$; FVC- $78 \pm 11\%$); 8 restritivos (VEMS- $60,3 \pm 8,5\%$; FVC- $57 \pm 10,5\%$); 2 mistos (VEMS- $58 \pm 12,1\%$; FVC- $70 \pm 10\%$); 10 normais.

Em todos os casos o estudo anatomo-patológico confirmou o diagnóstico de bronquiectasias. A indicação operatória foi sempre ponderada após confrontação médico-cirúrgica. Antes da intervenção os doentes foram submetidos a um tratamento médico adequado, com especial destaque para a cinesiterapia respiratória.

As intervenções cirúrgicas realizadas foram as seguintes: 23 lobectomias (5 associadas a ressecção segmentar); 3 bilobectomias; 4 segmentectomias; 4 pneumectomias.

Os resultados a longo termo, foram avaliados pelas manifestações clínicas e pelo estudo funcional respiratório. O resultado da cirurgia foi classificada em 4 categorias:

- curado (ausência de sintomas e sem alterações na radiografia);
- melhorado (redução substancial dos sintomas);
- mesmo estado ou piorado (se, persistência ou eventualmente agravamento das queixas);

Para avaliação da evolução em termos clínicos, dividimos os doentes em 2 grupos. O grupo A (n=23) com doença localizada, quando se encontrava afectado apenas um lobo e o grupo B (n=11) em que as lesões atingiam mais que um lobo ou os 2 pulmões (esta situação apenas se verificou num doente).

Para análise dos resultados funcionais respiratórios os doentes foram agrupados consoante o tipo de cirurgia realizada.

Todos os dados foram sujeitos a análise estatística e comparados pelos testes "t student" e "exacto de Fisher"

RESULTADOS

A mortalidade operatória foi nula e a morbidade (Quadro I) ocorrida em 7 doentes (20%) repartiu-se

Quadro I
Mortalidade e morbidade operatória

Bronquiectasias n = 34	
mortalidade operatória	0
morbidade operatória	
derrame pleural	1
hemotórax	2
hemorragia *	1
pneumotórax	3

* com necessidade de reintervenção

Quadro II
Resultados a longo termo da cirurgia das bronquiectasias

	Grupo A	Grupo B
resultados a longo termo	forma localizada	forma extensa
curado	17 (73,9%)	3 (27,2%)
melhorado	5 (21,7%)	6 (54,5%)
mesmo estado	1 (0,4%)	1 (9%)
piorado		1 (9%)
	n = 23	n = 11

por um derrame pleural num doente sujeito a lobectomia média e 2 hemotóracas que ocorreram numa lobectomia inferior direita associada a segmentectomia e numa lobectomia inferior esquerda, todos resolvidos com drenagem torácica por tubo; 3 pneumotóracas de pequenas dimensões, que ocorreram em 2 doentes, sujeitos a lobectomia inferior esquerda e numa segmentectomia inferior esquerda, que resolveram espontaneamente em menos de uma semana; uma hemorragia pós-operatória, com necessidade de reintervenção, que ocorreu num doente sujeito a lobectomia inferior direita.

Os resultados a longo termo, analisados em relação aos aspectos clínicos e funcionais respiratórios, implicaram todos os doentes num *follow up* de 6-24 meses. Em 31 casos (91%), os resultados do tratamento cirúrgico foram satisfatórios, dos quais, 20 doentes (58,8%) foram considerados curados da sua doença e 11 (32,3%) melhoraram substancialmente das suas queixas. Nos restantes 3 doentes (8,8%), a cirurgia não trouxe qualquer benefício, com persistência dos sintomas.

Comparando os grupos A e B constatamos que os resultados em termos clínicos são francamente melhores nos casos de doença localizada, com 17 (73,9%) doentes curados, comparativamente à forma extensa em que apenas 3 (27,2%) doentes, preencheram os critérios de cura (teste de Fisher- $p < 0,05$) (Quadro II).

Relativamente à avaliação funcional respiratória

Quadro III
Resultados da avaliação funcional respiratória antes e depois da cirurgia

Tipo de cirurgia	ANTES %		6 M %		12 M %		24 M %	
	FVC	VEMS	FVC	VEMS	FVC	VEMS	FVC	VEMS
pneumectomia	42	46			62	53		
lobectomia	96	89	85	71	85	77	91	81
lobectomia e segmen.	97	84	84	72	83	78	96	79
bilobectomia	102	62	65	57	64	50	60	56
segmentectomia	91	83	83	87	92	95	102	103

pós-operatória, agrupamos os doentes consoante o tipo de cirurgia efectuada e verificamos que para cada grupo isoladamente, não houve diferença significativa entre os resultados pré e pós-operatório (Quadro III). Comparando os dados entre grupos, à excepção dos doentes bilobectomizados, existe uma diferença significativa entre os restantes comparativamente ao grupo sujeito a pneumectomia, onde se verificaram parâmetros funcionais mais baixos ($p < 0.05$).

DISCUSSÃO

As bronquiectasias raramente são desprovidas de sintomas. Habitualmente cursam com tosse e broncorreia e por vezes de tal forma exuberante, que interfere com a vida normal do indivíduo (10) e propicia ainda um terreno facilitador da ocorrência de infecções broncopulmonares. Ao lado destes sintomas surgem com alguma frequência, em cerca de 50% dos casos, episódios de hemoptises que podem colocar a vida do doente em perigo (2).

Para além da clínica o diagnóstico das bronquiectasias passa obrigatoriamente pelos exames imagiológicos. A radiografia simples do tórax, fornece-nos elementos de orientação e é frequentemente anormal embora poucas vezes por si só seja diagnóstica (13). Segundo alguns autores a sua especificidade é de 95% mas a sensibilidade de 37% (1).

Após os trabalhos de Nardich e col. em 1982, que definiram os critérios diagnósticos, a tomodensitometria, tornou-se o exame primordial no diagnóstico das bronquiectasias (1,6,7).

A tomografia axial computadorizada de alta resolução com cortes milimétricos, permitindo a visualização das cisuras e portanto o diagnóstico topográfico, tem uma sensibilidade de 94% e uma especificidade de 93% (1,2).

No entanto a broncografia, não sendo um exame totalmente desprovido de riscos, nomeadamente as reacções alérgicas ao produto de contraste e/ou anestésico e alteração transitória da ventilação e difusão (6) continua a ser um exame solicitado, pelos cirurgiões na avaliação pré-operatória, já que precisa a topografia

das lesões e permite determinar com exactidão a extensão da exérese a praticar (1).

Deve ser feita em perfeitas condições ou seja fora das agudizações infecciosas e após antibioticoterapia e cinesiterapia respiratória (1).

A correlação entre a broncografia e a tomodensitometria é boa. Na nossa casuística em 10 casos em que foi realizada TAC e broncografia encontramos uma concordância em 80% (i.e. 8 em 10). Todos os autores são unânimes de que a cirurgia deve ser praticada nos casos de doença localizada e sintomática (8), após tratamento médico adequado, que alguns preconizam de 1 a 2 anos (4). Nas bronquiectasias bilaterais, que nem sempre constituem contra-indicação (12) para a cirurgia, a situação é mais complexa, no entanto os doentes podem beneficiar de uma cirurgia unilateral paliativa, com exérese do foco principal (5), após avaliação cuidadosa do estado geral do doente e da reserva cardiorrespiratória (1). Na nossa casuística, apenas um doente, apresentava bronquiectasias bilaterais e a ressecção cirúrgica compreendeu o lado mais afectado.

Globalmente os resultados da cirurgia, a longo termo, na nossa experiência, são satisfatórios, com 91% de bons resultados, e comparáveis aos dados da literatura (4), com melhores resultados na forma localizada, 95% em relação às lesões mais extensas 81%.

Na maior parte das séries a mortalidade é $\leq 1\%$ e por vezes nula. Classicamente são as exéreses plurisegmentares, que se acompanham de uma taxa maior de morbidade, que depende não só da estabilização das lesões, como do estado do parênquima vizinho e sobretudo da cinesiterapia intensiva, com importância capital da reeducação respiratória pré e pós-operatória (1).

Na sequência dos resultados mais favoráveis do tratamento cirúrgico nas formas localizadas, alguns autores preconizam uma intervenção precoce, com o intuito de prevenir o aparecimento de complicações, preservar o parênquima pulmonar residual e permitir um melhor cálculo do risco operatório (4).

A evolução funcional respiratória nas bronquiectasias operadas, na generalidade é pouco modificada com

a cirurgia, o que para alguns autores poderá ser explicada pelo facto de não existir função pulmonar (12) ou fluxo arterial num lobo ou pulmão que esteja totalmente destruído por bronquiectasias, pelo que a ressecção da zona bronquiectásica terá um pequeno efeito na função pulmonar (13). No entanto não nos podemos esquecer que a broncorreia permanente, facilitadora de infecções, influencia adversamente a função pulmonar e que quanto mais extensa for a exerece, mais complexa será a adaptação do pulmão com intervenção de vários mecanismos e obviamente repercussão na função pulmonar. Em suma, para os bons resultados contribuem, a preparação do doente, a precisão anatómica da extensão das lesões, o estado geral do doente e do pulmão residual.

CONCLUSÃO

A cirurgia continua a ser uma opção, para o tratamento das bronquiectasias, fundamentalmente nas formas localizadas e sintomáticas. A mortalidade operatória é mínima ou nula e os resultados a longo termo são excelentes com uma percentagem elevada de cura, para o qual contribuem, o rigor com o qual são avaliados os critérios para a cirurgia, os cuidados pré e pós-operatórios, com especial destaque para a cinesioterapia.

Serviço de Pneumologia
Centro Hospitalar de Coimbra
3040 Coimbra

BIBLIOGRAFIA

- THEVENET F, GAMONDÉS JP, CORDIER JF et coll. Chirurgie des bronchiectasies. Indications operatoires et resultats. 48 observations. *Rev Mal Resp* 1993;10: 245-50.
- STANFORD W, GALVIN JR. The diagnosis of bronchiectasis. *Clin Chest Med* 1988; 9: 691-99.
- STOCKLEY RA. Bronchiectasis- new therapeutic approaches based on pathogenesis. *Clin Chest Med* 1987; 8: 481-94.
- ÉTIENNE T, SPILIOPOULOS A, MEGEVAND R. Les bronchiectasies: indication et moment de la chirurgie. *Ann Chir. Chir Thorac Cardio-Vasc* 1993; 47: 729-35.
- GODINHO MTL, NORONHA LL, MOREIRA E. Cirurgia das bronquiectasias adquiridas do adulto. Experiência pessoal. Revisão de 100 casos operados. *Arq SPPR* 1988; 6 (2): 47-53.
- MÜLLER NL, BERGIN CJ, OSTROW DN et al. Role of computed tomography in the recognition of bronchiectasis. *Amer J Roent* 1984;143: 971-76.
- MUNRO NC, COOKE JC, CURRIE DC et al. Comparison of thin section computed tomography with broncography for identifying bronchiectatic segments in patients with chronic sputum production. *Thorax* 1990; 45:135-39.
- LUCE JM. Bronchiectasis. *Textbook of Respiratory Medicine*. Murray Nadel.
- BARKER AF, BARDANA EJ. Bronchiectasis. Update of an orphan disease. *Am Rev Respir Dis* 1988;137: 969-78.
- SWARTZ MN. Bronchiectasis in: *Pulmonary Disease and Disorders*. Alfred P Fishmann.
- FERREIRA L, GOMES I. Bronquiectasias: etiopatogenia, clínica, métodos de diagnóstico e terapêutica. *Rev Port Pneumol* 1995; 3: 247-60.
- LARES CD, VAN den BOSCH JMM, WESTERMANN CJJ et al. Resection of more than 10 lungs segments. A 30 year survey of 30 bronchiectatic patients. *J Thoracic Cardiovasc Surgery* 1988; 95:119-23.
- RUA F, CAMINHA JC, AFONSO A. Bronquiectasias - análise de aspectos radiográficos. *Arq SPPR* 1992; 9 (3): 137-41.