

João Moura e Sá<sup>\*</sup>  
Ana Oliveira<sup>\*\*</sup>  
António Caiado<sup>\*\*\*</sup>  
Sofia Neves<sup>\*\*\*\*</sup>  
Ana Barroso<sup>\*\*\*\*</sup>  
José Almeida<sup>\*\*\*\*</sup>  
José Miguel Ferraz<sup>\*\*\*\*</sup>

**Corpos estranhos traqueobrônquicos no adulto –  
Experiência da Unidade de Broncologia do Centro  
Hospitalar de Vila Nova de Gaia**

***Tracheobronchial foreign bodies in adults – Experience of  
the Bronchology Unit of Centro Hospitalar de Vila Nova de  
Gaia***

Recebido para publicação/*received for publication*: 05.10.19  
Aceite para publicação/*accepted for publication*: 06.01.09

**Resumo**

**Introdução:** A aspiração de corpos estranhos (ACE) no adulto é uma situação rara que pode permanecer oculta por períodos de tempo prolongados. Um elevado índice de suspeição clínica é o factor primordial para o correcto diagnóstico desta condição no adulto. A extracção precoce do CE pode evitar complicações e sequelas graves.

**Material e métodos:** Estudo retrospectivo dos casos de ACE em adultos durante um período de 20 anos

**Abstract**

**Introduction:** Foreign body aspiration (FBA) is frequent in children but uncommon in adults it's and often remains hidden for long periods of time. A high index of suspicion is essential for the correct diagnosis of this condition. Early extraction of FB avoids sequelae and complications.

**Methods:** Retrospective study of FBA cases in adults that occurred in a 20 year period (1985-2005). The authors reviewed of the clinical records of all patients admitted with the diagnosis of fo-

<sup>\*</sup> Assistente Hospitalar Graduado de Pneumologia, Responsável da Unidade de Broncologia do CHVNG/ *Hospital Assistant Qualified in Pulmonology, Head of the Vila Nova de Gaia Hospital Centre Bronchology Unit.*

<sup>\*\*</sup> Interno Complementar de Pneumologia/ *Complementary Pulmonology Intern.*

<sup>\*\*\*</sup> Assistente Hospitalar de Pneumologia/ *Hospital Assistant Qualified in Pulmonology.*

<sup>\*\*\*\*</sup> Chefe de Serviço de Pneumologia/ *Head of the Pulmonology Unit.*

Departamento de Pneumologia do CHVNG - Unidade de Broncologia/ *CHVNG (Vila Nova de Gaia Hospital Centre).*

Responsável: Dr. João Moura e Sá/ *CHVNG (Vila Nova de Gaia Hospital Centre) Pulmonology Department- Bronchology Unit. Head: Dr. João Moura e Sá*

**Correspondência/Correspondence to:** Dr. João Moura e Sá. Unidade de Broncologia, Centro Hospitalar de Vila Nova de Gaia

R. Conceição Fernandes

4430-068 Vila Nova de Gaia

(Outubro de 1985 a Setembro de 2005).

**Resultados:** No referido período foram extraídos 77 CE em adultos, 52 homens (68%) e 25 mulheres (32%). Idade média – 51,4 anos; atraso médio entre aspiração e extracção – 401,6 dias (mín: 3h, máx: 21anos), 17% nas primeiras 48h; formas de apresentação mais frequentes – episódio asfíxico agudo (28%) e tosse persistente (22%); natureza dos CE – fragmentos ósseos- 26 (33%), vegetais - 24 (31%); alojaram-se mais frequentemente à direita (63%); 20 (26%) revelaram-se radiopacos. Por opção técnica do Serviço, utilizou-se a broncoscopia rígida (BR) em 75 casos e a broncofibroscopia (BFC) apenas em dois. Dois doentes necessitaram de duas BR para extracção do CE. Não houve complicações, necessidade de cirurgia ou sequelas relevantes.

**Conclusões:** A ACE pode acontecer em qualquer idade. No adulto, o quadro clínico é variável e o episódio de aspiração nem sempre é identificado. A BR demonstrou ser um método eficaz e seguro. A ACE deve ser um diagnóstico diferencial a considerar em adultos com quadros respiratórios de evolução mais arrastada.

Rev Port Pneumol 2006; XII (1): 31-43

reign body in the airway in that time period.

**Results:** In that period of time 77 FB were extracted. Male:female ratio was 68:32%, mean age was 51.4 years and mean delay between FB aspiration and removal 401 days (min:3h, max:21years). Most common clinical presentations: acute asphyxia in 28%, persistent cough 22%. Nature of FB: bone fragments 33%, vegetable matter 31%. The majority of FBs (61%) was lodged in the right bronchial tree; 26% were radiopaque. Rigid bronchoscopy was performed in 75 cases and fiberoptic bronchoscopy in only two. Two patients needed two bronchoscopies for FB removal. There were no complications, need for surgery or relevant sequelae.

**Conclusions:** FBA may happen at any age. In adults the clinical presentation is variable and the FBA episode is often missed, delaying the diagnosis. Rigid bronchoscopy proved to be an efficient and safe procedure. FBA must be a diagnostic hypothesis when studying an adult with long standing respiratory complaints.

Rev Port Pneumol 2006; XII (1): 31-43

## Introdução

Corpo estranho (CE) traqueobrônquico é qualquer partícula sólida aspirada abaixo do nível das cordas vocais<sup>1,2</sup>. Com condições propícias, quase tudo pode ser aspirado desde que apresente tamanho e propriedades aerodinâmicas apropriadas. A verdadeira incidência da aspiração de

## Introduction

A tracheobronchial foreign body (FB) is any solid particle aspirated below the level of the vocal chords<sup>1,2</sup>. Given the correct circumstances, almost anything of suitable size and shape can be aspirated. The true incidence of tracheobronchial foreign body aspiration is not known as

corpos estranhos traqueobrônquicos é desconhecida, uma vez que o seu diagnóstico é muitas vezes tardio ou nunca chega a acontecer, sendo uma situação muito mais frequente na criança que no adulto. Nos EUA, está estimada em 0,66/100 000 na população adulta<sup>2</sup>. Em algumas séries há uma diferença de 100 casos/ano em crianças para 2 casos/ano em adultos<sup>1,4,5,6</sup>.

A aspiração de corpos estranhos no adulto pode permanecer oculta por períodos de tempo prolongados levando a diagnósticos erróneos. Assim, o factor primordial para o correcto diagnóstico desta condição no adulto é um elevado índice de suspeição clínica<sup>1,3,7</sup>.

Em casos de corpos estranhos radiopacos, o diagnóstico pode ser efectuado através da radiografia do tórax, devendo ser realizada broncoscopia em todos os doentes com uma história sugestiva de aspiração de corpo estranho, mesmo que estes apresentem radiografia do tórax normal e sintomas frustres.

A broncoscopia rígida é o tratamento de escolha pela sua alta eficácia, maior segurança e baixa incidência de complicações<sup>1,2,3,5,6</sup>. O diagnóstico e a extracção precoces do corpo estranho facilitam e aceleram a recuperação total dos doentes, enquanto um diagnóstico tardio pode levar a uma extracção difícil, aumentando o risco de complicações e sequelas<sup>1,2,7</sup>.

## Objectivos

Pretende-se com a presente revisão alertar para esta entidade clínica, de modo a encurtar o atraso do diagnóstico e da extracção do corpo estranho, reduzindo a incidência de complicações.

it is often diagnosed late or left undiagnosed. This is more frequent in adults than in children. The rate is estimated at 0.66/100,000 in the adult population in the United States. Some statistics give 100 cases per year for children as opposed to 2 cases per year for adults<sup>1,4,5,6</sup>.

Foreign body aspiration can remain hidden in adults for prolonged periods of time, leading to an erroneous diagnosis. This being the case, the overriding factor for a correct diagnosis of this condition in adults is a high index of clinical suspicion<sup>1,3,7</sup>.

The diagnosis of radiopaque foreign bodies may be made through radiography of the thorax. Bronchoscopy should be carried out on all patients whose history suggests foreign body aspiration, even if these patients present with a normal radiography of the thorax and minimal symptoms. Rigid bronchoscopy is the treatment of choice. It is extremely effective, safer and has a low incidence of complications<sup>1,2,3,5,6</sup>. The early diagnosis and removal of the foreign body aids and speeds patients complete recovery while a late diagnosis can lead to a difficult removal, increasing the risk of complications and sequelae<sup>1,2,7</sup>.

## Aims

This review aims to raise awareness of this area to promote a speedier diagnosis and removal of the foreign body, reducing the rate of complications.

A further aim is to highlight the importance of rigid bronchoscopy in the removal of foreign bodies.

## Material and methods

A retrospective study of FBA cases in

---

*A aspiração de corpos estranhos no adulto pode permanecer oculta por períodos de tempo prolongados levando a diagnósticos erróneos*

---

*A broncoscopia rígida é o tratamento de escolha*

É ainda nosso objectivo relembrar a importância da broncoscopia rígida na extracção de corpos estranhos.

### Material e métodos

Análise retrospectiva de todos os casos de aspiração de corpo estranho ocorridos em adultos durante um período de 20 anos, entre Outubro de 1985 e Setembro de 2005, na Unidade de Broncologia do CHVNG.

Foi efectuada uma revisão dos processos clínicos e dos registos da Unidade de Broncologia de todos os doentes com idade superior a 16 anos com o diagnóstico de corpo estranho traqueobrônquico ocorridos no referido período de tempo. Os parâmetros analisados foram: sexo, idade, intervalo de tempo entre a aspiração e a extracção, forma de apresentação (clínica, radiológica e endoscópica), natureza do corpo estranho, manobras utilizadas para a extracção, complicações/sequelas.

### Resultados

No período de tempo estudado (Outubro de 1985 a Setembro de 2005) foram realizadas 77 extracções de CE em adultos, 52 homens (68%) e 25 mulheres (32%).

A idade média foi de 51,4 anos (16 – 81 anos) com um predomínio na 7.<sup>a</sup> década de vida.

O intervalo médio de tempo entre a aspiração e a extracção do CE foi de 401,6 dias (mín: 3h, máx: 21 anos). Em 18% dos casos o corpo estranho foi extraído nas primeiras 48 horas e em 46% dos casos no primeiro mês; em 14% a extracção foi efectuada após um período de tempo superior a um ano. Em 18% dos doentes não foi possível identificar o momento da

adults that occurred over a 20-year period (October 1985 – September 2005) in the CHVNG Bronchology Unit. The authors reviewed the clinical records and the Bronchology Unit records of all patients aged over 16 years old admitted with the diagnosis of foreign body in the airway in that time period.

The parameters analysed were gender, age, time interval between aspiration and extraction, form of presentation (clinical, radiological and endoscopic), nature of the foreign body, methods used to remove it and complications/ sequelae.

### Results

77 FB extractions were carried out on adults (52 men – 68% - and 25 women – 32%) during the time period in question (October 1985 – September 2005).

The mean age was 51.4 years (16 – 81 years) with the seventh decade of life predominating.

The mean time between aspiration and removal of the FB was 401.6 days (min: 3h, max: 21 years). In 18% of the cases the foreign body was removed within the first 48 hours and in 46% of the cases within the first month. In 14% removal occurred after a time interval of over one year. It was not possible to identify the time of removal in 18% of the patients. (Graph 1).

The more frequent forms of presentation were acute choking episodes - 28%, persistent cough - 22% and repeated respiratory infections - 19% (Table I).

In radiological terms 20 FBs - 26% - were radiopaque and 23% showed a normal radiology. The most frequent findings were heterogeneous opacities (including

aspiração (Gráfico 1).

As formas de apresentação mais frequentes foram o episódio asfíxico agudo em 28%, a tosse persistente em 22% e as infecções respiratórias de repetição em 19% (Quadro I).

Em termos radiológicos 20 CE (26%) revelaram-se radiopacos; em 23% dos casos a radiografia foi normal; os achados mais frequentes foram as opacidades heterogêneas (incluindo imagens pneumónicas), as atelectasias e a hiperinsuflação unilateral (Quadro I).

Os aspectos endoscópicos encontrados estão resumidos no Quadro I. Em cerca de 34% dos casos o CE encontrava-se totalmente envolvido por tecido de granulação dificultando o diagnóstico e a manobra de extracção.

Como é demonstrado no Quadro II os corpos estranhos alojaram-se preferencialmente na árvore brônquica direita (61% dos casos).

Os CE foram, na sua maioria, fragmentos

pulmonological images), atelectasis and unilateral overinflation (Table I).

The endoscopic findings are summarised in Table I. In around 34% of the cases, the FB was found completely surrounded by granulation tissue which made diagnosis and removal difficult.

As Table II shows, the foreign bodies lodge mostly in the right bronchial tree (61% of the cases).

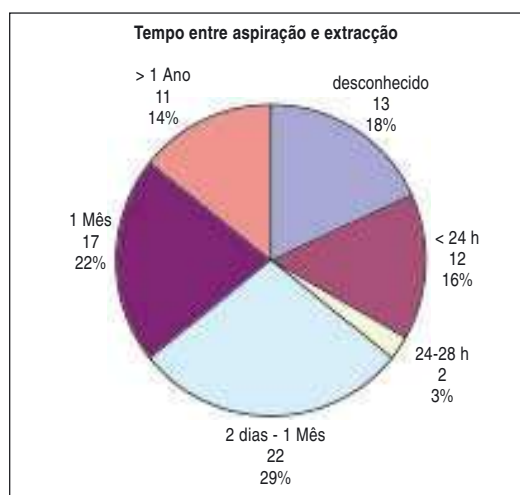In the majority of the cases, the FB were fragments of bone (33%) or of a vegetable nature (31%) (Table III).

The Bronchology Unit chose to use a rigid bronchoscope in 75 cases and the fibrobronchoscope in only two.

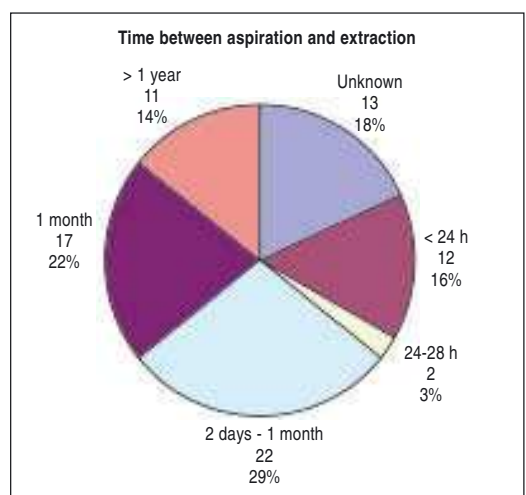
Two patients needed two rigid bronchoscopy procedures to remove the FB as the great amount of granulation tissue made it difficult to extract during the first rigid bronchoscopy.

There were no significant complications (only minor bleeds easily stemmed with the usual local haemostasis procedures),

**Gráfico 1** – Tempo decorrido entre o episódio de aspiração e a extracção do corpo estranho



**Graph 1** – Time between aspiration and extraction of the foreign body





**Quadro I** – Apresentação clínica, radiológica e endoscópica.

<b>Apresentação clínica</b>	<b>n</b>	<b>%</b>
Episódio asfíxico	22	28,6
Tosse persistente	17	22,1
Infecções respiratórias repetição	15	19,5
Expectoração hemoptóica	8	10,4
Pneumonia evolução arrastada	7	9,0
Síndrome asmátiforme	3	3,9
Assintomático	5	6,5
<b>Apresentação radiológica</b>		
CE visível	20	26,0
Opacidades heterogéneas	26	33,8
Normal	18	23,4
Atelectasia	4	5,2
Hiperinsuflação	4	5,2
Acentuação broncovascular	2	2,6
Enfisema mediastínico	1	1,3
Não disponível	2	2,6
<b>Achados endoscópicos</b>		
Tecido de granulação	26	33,8
Secreções purulentas	22	28,6
Edema e congestão	4	5,2
Hemorragia	3	3,9
Estenose	1	1,3
Normal, excepto CE	21	27,2

**Table I** – Clinical, radiological and endoscopic presentation.

<b>Clinical presentation</b>	<b>n</b>	<b>%</b>
Choking episode	22	28.6
Persistent cough	17	22.1
Repeated respiratory infections	15	19.5
Hemoptoic expectoration	8	10.4
Slow-growth pneumonia	7	9.0
Asthmatiform syndrome	3	3.9
Asymptomatic	5	6.5
<b>Radiological presentation</b>		
Visible FB	20	26.0
Heterogeneous Opacities	26	33.8
Normal	18	23.4
Atelectasis	4	5.2
Overinflation	4	5.2
Accentuation bronchovascular	2	2.6
Mediastinal emphysema	1	1.3
Not available	2	2.6
<b>Endoscopic findings</b>		
Granulation tissue	26	33.8
Purulent secretions	22	28.6
Oedema and congestion	4	5.2
Bleeding	3	3.9
Stenosis	1	1.3
Normal except FB	21	27.2

ósseos (33%) ou de natureza vegetal (31%) (Quadro III).

Por opção técnica da Unidade de Broncologia, utilizou-se a broncoscopia rígida em 75 casos e a broncofibroscopia apenas em dois.

Dois doentes necessitaram de duas BR para extracção do CE, devido à grande quantidade de tecido de granulação presente que dificultou a extracção na primeira BR.

Não houve complicações relevantes (hemorragias *minor* controladas facilmente com os procedimentos habituais de

need for surgery or major sequelae. (The norm is to carry out a control bronchoscopy a month after the FB removal).

The illustrations presented show some aspects of endobronchial foreign bodies. Fig. 1 shows a fragment of bone in the intermediate bronchus, also seen using a CT scan. Fig. 2 shows an olive lodged in the left inferior lobe bronchus. Fig. 3 shows a long fragment in the right inferior lobe bronchus, whose clinical and radiological picture suggested neoplasia and figure 4 shows a fish bone in the left principal bronchus.

**Quadro II** – Localização do corpo estranho na árvore traqueobrônquica

Localização do CE	n	%
<b>Traqueia</b>	<b>2</b>	<b>2,6</b>
<b>Árvore brônquica Dta</b>	<b>47</b>	<b>61,0</b>
BPD	5	6,5
LSD	3	3,9
TI	14	18,2
LM	3	3,9
LID	22	28,6
<b>Árvore brônquica Esq</b>	<b>28</b>	<b>36,4</b>
BPE	7	9,1
LSE	7	9,1
LIE	14	18,2

**Table II** – Location of the foreign body in the tracheobronchial tree.

Location of FB	n	%
<b>Trachea</b>	<b>2</b>	<b>2.6</b>
<b>R bronchial tree</b>	<b>47</b>	<b>61.0</b>
RPB	5	6.5
RSLB	3	3.9
TI	14	18.2
MLB	3	3.9
RILB	22	28.6
<b>L bronchial tree</b>	<b>28</b>	<b>36.4</b>
LPB	7	9.1
LSLB	7	9.1
LILB	14	18.2

**Quadro III** – Natureza do corpo estranho

Natureza do corpo estranho	n	%
fragmento ósseo	26	33,8
vegetal	24	31,2
metálico	11	14,3
plástico	7	9,1
dentes	3	3,9
diversos	6	7,8

**Table III** – Nature of the foreign body

Nature of foreign body	n	%
bone fragment	26	33.8
vegetable	24	31.2
metallic	11	14.3
plastic	7	9.1
teeth	3	3.9
diverse	6	7.8

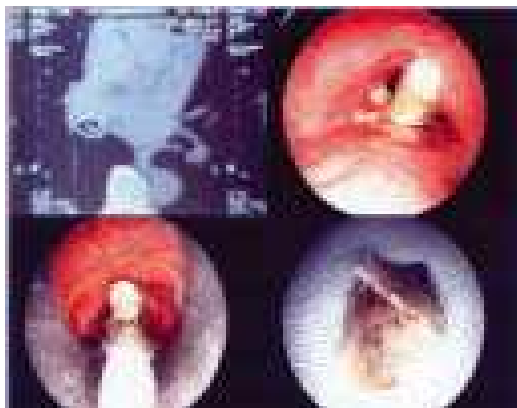
hemostase local), necessidade de cirurgia ou sequelas importantes (por norma é realizada BFC de revisão um mês após a extracção).

As figuras apresentadas ilustram alguns aspectos de corpos estranhos endobrônquicos – a Fig.1 um fragmento de osso no tronco intermédio, também visualizado na TAC; a Fig. 2 uma azeitona no LIE; a

## Discussion

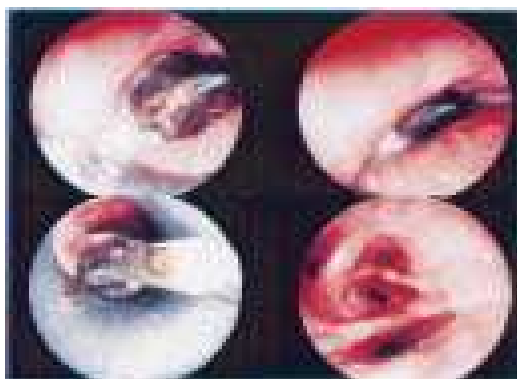Tracheobronchial foreign body aspiration is a rare condition in adults. As such, this study reports a high number of FB in comparison with others previously documented<sup>1,4,5</sup>.

The incidence of tracheobronchial foreign body aspiration in adults increases after the fourth decade and reaches a peak in



**Fig. 1** – CE osso visualizado na TAC. Fragmento de osso no início do tronco intermédio, envolvido por tecido de granulação. Retirado por BR com pinça óptica de corpo estranho.

*Fig. 1 – Bone FB seen using CAT scan. Bone fragment at the beginning of the intermediate bronchus, surrounded by granulation tissue. A rigid bronchoscope was used with optical tweezers to remove the foreign body.*



**Fig. 2** – Azeitona localizada no brônquio LIE. Retirada por BR com pinça óptica de corpo estranho. Após extracção do corpo estranho, basais permeáveis.

*Fig. 2 – Olive lodged in the left inferior lobe bronchus. The foreign body was extracted using a rigid bronchoscope with optical tweezers. Permeable basals after extraction of foreign body.*

the seventh decade<sup>2</sup>, which this study bears out.

Old age, loss of consciousness due to trauma, sedative or alcohol use, mental backwardness, neurological changes and dental procedures are leading factors for this condition<sup>1,3,4,7,9</sup>.

FB aspiration is a diagnosis frequently made in the case of children with acute or reoccurring respiratory symptoms but not in cases of adults with respiratory symptoms without a clear aspiration episode. Our study shows the delay in diagnosis was a median of approx. 13 months and that in 18% of patients it was not possible to identify the aspiration episode. The case with the greatest delay in diagnosing the aspirated FB was diagnosed was one in which a patient had aspirated a fragment of a dental prosthesis 21 years prior to its extraction. Cases identical to this have been written up, particularly one in which a foreign body was removed 40 years after the aspiration episode.<sup>1,10</sup>

Initial presentation varies from a lack of symptoms to serious, life-threatening situations. The condition can manifest itself as asphyxia, acute wheezing, cardiac arrest and oedema of the larynx and pneumothorax. In these cases, there is an acute choking episode, just as there is in children.

In sub-acute and chronic presentations this diagnostic possibility must always be considered in cases of respiratory infections, asthmaticiform syndrome, haemoptysis, slow-growth pneumonias, localised bronchiectasias, and pulmonary abscesses and even in situations suggestive of neoplasia of the lung<sup>1</sup>.

In a case of a radiopaque foreign body, the diagnosis can be confirmed visualising



Fig. 3 um comprimido fragmentado no LID, cujo quadro clínico e radiológico foi sugestivo de neoplasia; e a Fig. 4 uma espinha de peixe no BPE.

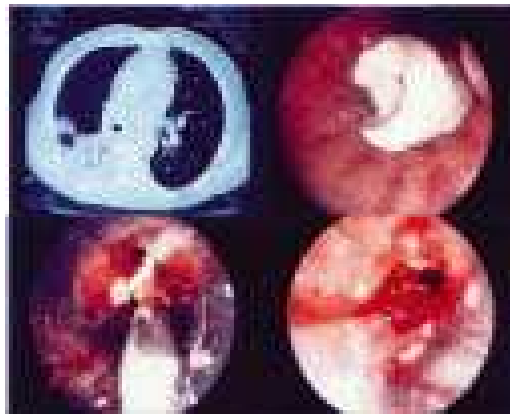
### Discussão

A aspiração de corpos estranhos traqueobrônquicos é uma condição pouco comum no adulto, pelo que esta é uma série com um número de CE considerável quando comparada com outras na literatura<sup>1,4,5</sup>.

A incidência de aspiração de CE traqueobrônquicos no adulto aumenta a partir da 4.<sup>a</sup> década de vida com um pico pela 7.<sup>a</sup> década<sup>2</sup>, o que se verifica também nesta série.

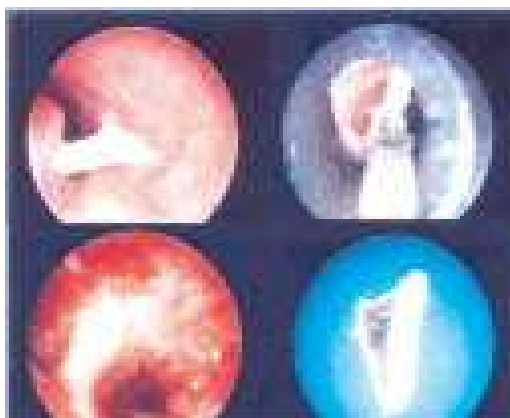A idade avançada, a perda traumática de consciência, o uso de sedativos ou álcool, o atraso mental, alterações neurológicas e procedimentos dentários estão descritos como factores predisponentes<sup>1,3,4,7,9</sup>.

Apesar de a aspiração de CE ser um diagnóstico diferencial frequentemente posto quando se trata de crianças com sintomas respiratórios agudos ou recorrentes, o mesmo não acontece em relação aos adultos com sintomatologia respiratória sem um episódio claro de aspiração. Na nossa revisão, o atraso do diagnóstico foi em média de cerca de 13 meses, e em 18% dos doentes não foi possível identificar o episódio da aspiração. O caso em que a ACE foi diagnosticada mais tardiamente foi o de um doente que aspirou um fragmento de prótese dentária 21 anos antes da extracção, estando descritos na literatura casos idênticos, nomeadamente um caso em que a extracção do corpo estranho foi realizada 40 anos após o episódio de aspiração<sup>1,10</sup>



**Fig. 3** – Corte da TAC sugestivo de neoplasia. Comprimido fragmentado obstruindo o LID. CE retirado por BR com pinça de biópsia e aspiração. Após extracção, ainda tecido de granulação e marcada inflamação nos basais direitos que ficam permeáveis.

*Fig. 3 – CT scan view suggesting neoplasia. Long fragment obstructing the right inferior lobe bronchus. The foreign body was removed by rigid bronchoscope with biopsy tweezers and aspiration. After extraction there was still granulation tissue and marked inflammation on the right basals which remained permeable.*



**Fig. 4** – Espinha de peixe encravado no BPE. Extracção por BR com pinça óptica de corpo estranho. Lobar superior esquerdo e basais permeáveis com inflamação e alguma granulação.

*Fig. 4 – Fish bone stuck in the left principal bronchus. The foreign body was removed using a rigid bronchoscope with optical tweezers. Some inflammation and granulation on left superior lobe bronchus and permeable basals.*

**A aspiração de corpos estranhos traqueobrônquicos é uma condição pouco comum no adulto**

A apresentação inicial varia desde a ausência de sintomas até situações graves com perigo de vida, podendo manifestar-se por asfixia, dispneia aguda, paragem cardíaca, edema laríngeo e pneumotórax. Nesta série, tal como acontece na criança, a clínica foi dominada pelo episódio asfíxico agudo, tosse persistente e infecções respiratórias de repetição.

Nas apresentações subagudas e crónicas é necessário ter sempre presente este diagnóstico diferencial em casos de infecções respiratórias, síndromas asmátiformes, hemoptises, pneumonias de evolução arrastada, bronquiectasias localizadas, abscessos pulmonares e mesmo em situações sugestivas de neoplasia do pulmão<sup>1</sup>.

O diagnóstico pode ser confirmado, no caso de um corpo estranho radiopaco, pela visualização do mesmo na radiografia do tórax. Corpos estranhos não radiopacos podem facilmente passar despercebidos em radiografias de rotina, havendo, no entanto, alterações radiológicas que indirectamente fazem sugerir a possibilidade de CE como a atelectasia ou pneumonites pós-obstrutivas e a hiperinsuflação unilateral na radiografia em expiração forçada, traduzindo mecanismo valvular expiratório. Em alguns casos o CE oculto pode ser identificado por tomografia computadorizada ou, raramente, por broncografia.

Detectámos uma percentagem relativamente baixa de corpos estranhos radiopacos (25%) mas a maioria dos doentes apresentou achados radiológicos indirectos. Embora os achados radiológicos aliados à clínica sejam muito importantes, a broncoscopia revela-se um procedimento indispensável no diagnóstico e terapêutica

it via radiography of the thorax. Non-radiopaque foreign bodies can easily be overlooked in routine radiography although there will be radiological alterations which may indirectly suggest the presence of an FB. There may be an atelectasis, or postobstructive pneumonitis or unilateral overinflation in the forced expiration radiography, meaning the expiratory valvular mechanism. In some cases, the hidden FB can be identified by CT, or, rarely, by bronchography.

While we detected a relatively low percentage of radiopaque foreign bodies (25%) the majority of patients presented indirect radiological findings.

While the radiological findings in tandem with the clinical findings are very important, the bronchoscope has shown itself to be an indispensable tool in the diagnosis and treatment of aspirated tracheobronchial foreign bodies.

Flexible fiberoptic bronchoscopy is of use in diagnosis<sup>1,2,3,8,9</sup>, and has advantages over the rigid bronchoscope in specific situations in which the FB is found in a peripheral location and in patients on ventilation or with cervical and maxillo-facial traumas. One disadvantage in using flexible fiberoptic bronchoscopy in FB extraction resides in the fact that as a foreign body has to be removed via an operation with an instrument, it can be lost during the manoeuvre and this may lead to a choking episode. A second disadvantage is that a series of manoeuvres are frequently necessary for extraction when the FB has splintered into fragments<sup>1,2,3</sup>. The use of a rigid bronchoscope by an experienced bronchologist permits a better control of the airway and any possible

**A broncoscopia  
revela-se um  
procedimento  
indispensável no  
diagnóstico e  
terapêutica da  
aspiração de corpos  
estranhos  
traqueobrônquicos**

da aspiração de corpos estranhos traqueobrônquicos.

A broncofibroscopia é útil no diagnóstico<sup>1,2,3,8,9</sup>, sendo superior à broncoscopia rígida em situações específicas em que o CE se encontra em localização periférica e em doentes ventilados ou traumatizados cervicais e maxilo-faciais. As desvantagens da BFC na extracção de CE residem, por um lado, no facto de o corpo estranho ter de ser retirado em bloco com o aparelho, podendo levar à sua perda durante a manobra com a possibilidade de originar uma situação de asfixia e, por outro lado, na frequente necessidade de várias manobras para a extracção quando da existência de vários fragmentos<sup>1,2,3</sup>. O uso da broncoscopia rígida por um broncologista experiente permite um melhor controlo da via aérea e de possível hemorragia, uma ventilação adequada e uma boa margem de manobra em termos de instrumentação para a extracção do corpo estranho<sup>1,2,3,7</sup>. Na verdade, estas duas técnicas são complementares e não mutuamente exclusivas. Nesta série foi utilizada a broncoscopia rígida na quase totalidade das extracções (foi utilizado o BFC em duas situações pontuais).

Os achados broncoscópicos dependem, para além do tipo, do tamanho e da forma do CE, também do tempo que permanecem alojados na árvore traqueobrônquica. Geralmente, os corpos estranhos inorgânicos produzem inflamação mínima da mucosa, podendo os objectos pontiagudos causar laceração da mucosa com hemorragia *minor*; os CE orgânicos, particularmente os amendoins e outras oleaginosas, dão origem a uma inflamação severa da mucosa num curto espaço de

bleeding, an adequate ventilation and good room for manoeuvre in terms of instrumentation for the removal of the foreign body<sup>1,2,3,7</sup>. It must be said that these two techniques are complementary and not mutually exclusive.

The rigid bronchoscope was used in almost all of the extractions in our study with the flexible fiberoptic bronchoscope being used in only two situations.

The bronchoscopic findings depend on the type, size and shape of the FB and the time it has been lodged in the tracheo-bronchic tree. In general, inorganic foreign bodies produce minimum mucous inflammation while sharp objects cause mucous laceration with minor bleeding. Organic FBs, particularly peanuts and other oily objects cause severe mucous inflammation very quickly with intense granulation and sometimes severe pulmonary infection.

In our study, as in others, the typical location of an FB was the right bronchial tree. Approx. 31% of the FBs were of vegetable origin and 35% presented abundant granulation tissue which made removal of the FB difficult. This was shown in the FB cases in which two rigid bronchoscopies were necessary.

In the rare cases in which the FB is firmly impacted or located very distantly and cannot be extracted with rigid bronchoscope or flexible fiberoptic bronchoscope it may be necessary to perform a thoracotomy with bronchotomy or segmental resection<sup>1,3</sup>. This was not the case with any patients in our study which had a 100% success rate. There were no significant complications, no need to perform a thoracotomy and no mortality.

---

*A localização preferencial foi na árvore brônquica direita*

tempo com granulação intensa e, por vezes, infecção pulmonar grave.

Nesta série, como noutras descritas, a localização preferencial foi na árvore brônquica direita. Cerca de 31% dos CE eram de origem vegetal e 35% apresentaram tecido de granulação abundante que dificultou a extracção, situação verificada nos dois casos de CE que tiveram de fazer duas BR.

Nos raros casos em que o CE está firmemente implantado ou localizado muito distalmente não podendo ser removido por broncoscopia rígida ou flexível, pode ser necessário recorrer a toracotomia com broncotomia ou ressecção segmentar<sup>1,3</sup>. Tal não sucedeu nos doentes desta série, em que se obteve uma taxa de sucesso de 100%, não tendo havido complicações importantes, necessidade de toracotomia ou mortalidade.

### **Conclusão**

A aspiração de corpos estranhos pode acontecer em qualquer idade.

No adulto é uma situação rara que exige um alto índice de suspeição. O quadro clínico é variável e o episódio de aspiração nem sempre é identificado.

A aspiração de corpo estranho deve ser um diagnóstico diferencial a considerar sempre em adultos com quadros respiratórios de evolução mais arrastada. A precocidade do diagnóstico e da resolução do problema pode evitar complicações e eventuais sequelas.

A broncoscopia rígida é o método de eleição para o tratamento desta situação por ser eficaz e seguro, sendo a broncofibroscopia um bom meio de diagnóstico e útil em situações específicas.

### **Conclusion**

Foreign body aspiration can occur at any age.

It is a rare occurrence in an adult and its diagnosis requires a high index of clinical suspicion. The clinical picture is variable and the aspiration episode may not always be identifiable.

Foreign body aspiration should always be a diagnosis to be considered in adults with slow-growth respiratory complaints. Early diagnosis and resolution of the problem can avoid possible complications and sequelae.

The rigid bronchoscope is the method of choice for the treatment of this condition as it is efficacious and safe and the flexible fiberoptic bronchoscope a good means of diagnosis and useful in specific situations.

---

*O quadro clínico é variável e o episódio de aspiração nem sempre é identificado*

### **Bibliografia/Bibliography**

1. Limper AH, Prakash, UBS. Tracheobronchial foreign bodies in adults. *Ann Intern Med* 1990; 112:604.
2. Diaz-Jimenez JD. Controversy, Bronchoscopic approach to tracheobronchial foreign bodies in adults, Pro-rigid bronchoscopy. *J Bronchology* 1997; 4:168.
3. Prakash UBS, Cortese, DA. Tracheobronchial foreign bodies. In: Prakash, UBS (ed.), *Bronchoscopy*, chapter 18 (253-288). New York, Raven Press, 1994.
4. Lan RS. Non-asphyxiating tracheobronchial foreign bodies in adults. *Eur Respir J* 1994; 7:510.
5. Holinger PH, Holinger LD. Use of open tube bronchoscope in the extraction of foreign bodies. *Chest* 1978; 73:5
6. Moura e Sá J, Moreira da Silva A. Broncoscopia rígida infantil – corpos estranhos traqueobrônquicos na criança. *Arq SPPR* 1992; 9 (6):329.
7. Moura e Sá J. Broncoscopia rígida no adulto. In: *Tratado de Pneumologia da SPP*, 2003; I, Secção C, Capítulo 6.2: 106-122.
8. Mehta AC, Dasgupta A. Controversy, Bronchoscopic approach to tracheobronchial foreign bodies in adults, Pro-flexible bronchoscopy, *J Bronchology* 1997; 4:173.
9. Marquette, C. Airways foreign bodies. In: *UpToDate*, Rose, BD (ed.), *UpToDate*, Wellesley, MA, 2005.
10. Jackson C, Jackson CL. *Diseases of the air and food passages of foreign body origin*. Philadelphia. WB Saunders, 1936 citado por Limper AH, Prakash, UBS. Tracheobronchial foreign bodies in adults. *Ann Intern Med* 1990; 112:604.