

# Caso Clínico

## Clinical Case

Miguel S. Guerra<sup>1</sup>  
José António Miranda<sup>1</sup>  
António Caiado<sup>2</sup>  
José Almeida<sup>2</sup>  
João Moura e Sá<sup>2</sup>  
Francisco Leal<sup>1</sup>  
Luís Vouga<sup>1</sup>

### Ruptura iatrogénica da traqueia: Caso clínico e indicações para tratamento conservador

#### *Iatrogenic tracheal rupture: A case report and indications for conservative management*

Recebido para publicação/received for publication: 05.10.06  
Aceite para publicação/accepted for publication: 05.11.25

#### Resumo

As rupturas iatrogénicas traqueobrônquicas após entubação orotraqueal são habitualmente, a uma intervenção imediata. Tem sido descrito um crescente número de casos em que se optou, com sucesso, pelo tratamento não cirúrgico. Os autores descrevem um caso de uma mulher de 47 anos que sofreu uma ruptura traqueal iatrogénica, durante a entubação orotraqueal para uma cirurgia ortopédica em anestesia geral. Optou-se por um tratamento conservador com antibiótico de largo

#### Abstract

Tracheal rupture after endotracheal intubation requires immediate intervention. There have been an increasing number of reports that describe non-surgical management of this issue. We report the case of a 47-year-old woman who experienced an iatrogenic tracheal rupture during endotracheal intubation for a surgical procedure with general anaesthesia. She was successfully managed conservatively with a broad-spectrum antibiotic. We managed it non-operatively, because the patient

<sup>1</sup> Serviço de Cirurgia Cardiorácica

<sup>2</sup> Sector de Broncologia do Serviço de Pneumologia  
Centro Hospitalar de Vila Nova de Gaia, Portugal

**Correspondência:** Miguel S. Guerra. Serviço de Cirurgia Cardiorácica. Centro Hospitalar de Vila Nova de Gaia  
Rua Conceição Fernandes  
4434-502 Vila Nova de Gaia, Portugal  
Tel: (+351) 227865100  
Tlm: (+351) 933734217  
Fax: (+351) 227865170  
Email: miguel david guerra@yahoo.com

espectro, dada a estabilidade clínica do doente e diagnóstico tardio, com mais de 72 horas de evolução. A broncofibroscopia foi o exame diagnóstico de selecção do tipo de tratamento e de confirmação da cicatrização da ruptura. Os autores fazem ainda uma revisão da literatura disponível sobre as indicações para tratamento conservador das rupturas traqueobrônquicas. O tratamento adequado baseia-se nos achados clínicos, radiológicos e broncoscópicos. A morbimortalidade aumenta quando o diagnóstico e o tratamento não são imediatos.

Rev Port Pneumol 2006; XII (1): 71-78

**Palavras-chave:** Ruptura traqueia, tratamento conservador, intubação orotraqueal.

had a small tear, was hemodynamically stable, showed no evidence of infectious respiratory failure, and the diagnosis was not immediate. Bronchoscopy was a good diagnostic tool and it was used to make decisions regarding conservative management, and to detect granulation tissue and rule out any tracheal stenosis after treatment. We review available literature on conservative management of tracheal rupture. Immediate recognition and adequate treatment are very important in managing this potentially fatal situation. The final decision should be based on clinical, radiologic and bronchosopic findings.

Rev Port Pneumol 2006; XII (1): 71-78

**Key-words:** Tracheal rupture, conservative management, endotracheal intubation.

**A precocidade do diagnóstico e o tratamento adequado são essenciais na abordagem destas lesões, potencialmente fatais**

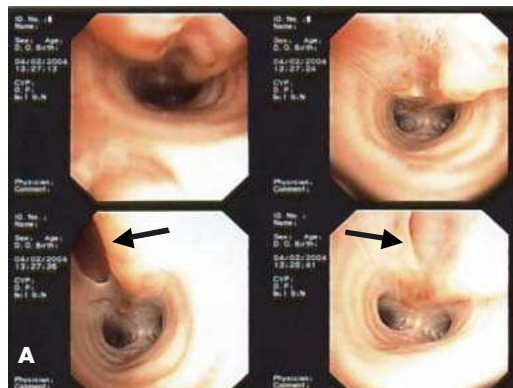
## Introdução

A maioria das rupturas traqueobrônquicas (RTB) está relacionada com traumatismos fechados ou perfurantes do pescoço e do tórax. O aparecimento súbito de enfisema subcutâneo, com ou sem pneumomediastino e pneumotórax, e a ocorrência de mediastinite numa fase posterior estão associadas a taxas de mortalidade e morbimortalidade muito elevadas<sup>1</sup>. As RTB também podem ocorrer após intubação orotraqueal durante a anestesia geral<sup>2-4</sup>. É uma complicação muito rara, tendo em conta o número de intervenções cirúr-

gicas, ainda que extremamente grave. A precocidade do diagnóstico e o tratamento adequado são essenciais na abordagem destas lesões, potencialmente fatais<sup>5</sup>. A escolha entre um tratamento conservador e um tratamento cirúrgico permanece um tema de aceso debate<sup>6-8</sup>. Os autores apresentam um caso de ruptura iatrogénica da traqueia após intubação orotraqueal, o seu diagnóstico e tratamento, e uma revisão bibliográfica das indicações para tratamento conservador das RTB após intubação orotraqueal.

### Caso clínico

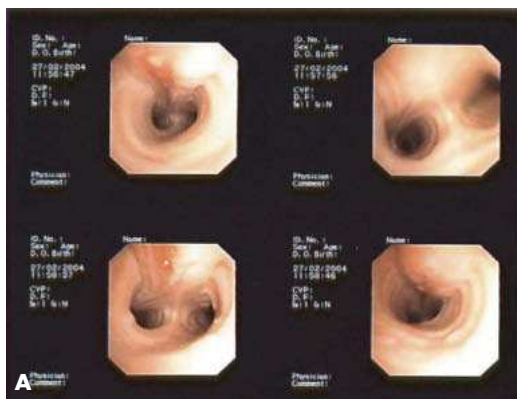
Mulher de 47 anos, 157 cm de altura, Ebesa, não fumadora, sem antecedentes patológicos relevantes e sem antecedentes cirúrgicos. É submetida a uma cirurgia programada para correção de túnel carpal e de hálux valgus bilaterais numa clínica privada. A cirurgia decorreu sob anestesia geral após intubação traqueal com tubo n.º 7,5. Teve alta após 48 horas, sem registos de complicações pós-operatórias imediatas. No dia seguinte, recorreu ao serviço de urgência com dor retrosternal, dispneia, estridor e sensação de aumento de volume de pescoço. Na admissão apresentava-se consciente, apirética, sem sinais de dificuldade respiratória, hemodinamicamente estável e com boa saturação periférica, mas com um extenso enfisema subcutâneo cervical e supraclavicular. Realizei uma radiografia (RX) torácica que confirmou a presença de enfisema subcutâneo e foi submetida a broncofibroscopia (BFC) que mostrou uma extensa laceração da parede posterior da traqueia, desde a região subglótica até aos últimos anéis da traqueia, com mecanismo valvular. A doente foi transferida para o centro de cirurgia torácica com diagnóstico de ruptura iatrogénica da traqueia, com 72 horas de evolução. Repetiu a BFC que mostrou “laceração da mucosa e submucosa da parede membranosa da traqueia, 1 cm abaixo das cordas vocais, até ao início da parede posterior do brônquio principal direito, com zona de ruptura completa com cerca de 1,5 cm de extensão, localizada no terço médio da laceração” (Fig. 1-A). Realizei uma tomografia axial (TAC) cervico-torácica que revelou a existência de extenso



**Fig. 1** – A. Broncofibroscopia de diagnóstico. Cerca de 1 cm abaixo das cordas vocais, observa-se laceração extensa da porção membranosa da traqueia até ao início da parede posterior do brônquio principal direito. No 1/3 médio da traqueia observa-se ruptura completa com cerca de 1,5 cm que se abre durante a inspiração. B. Tomografia axial torácica inicial. Destaca-se a presença de importante enfisema dos tecidos moles e pneumomediastino. Ausência de opacidades sugestivas de eventuais coleções líquidas cervicais e/ou mediastínicas.

enfisema subcutâneo cervical e torácico, bem como a presença de pneumomediastino, sem pneumotórax e sem coleções líquidas (Fig. 1-B).

Considerando que a doente estava apirética e estável de perto de vista cardi-respiratória e face à evolução prolongada da situação clínica (>72h), optou-se por um tratamento conservador com repouso, dieta zero, fluidoterapia, analge-



**Fig. 2** – A. Broncofibroscopia de controlo (1 mês). Em relação ao exame anterior, observa-se ao nível da traqueia marcada melhoria das lesões, com cicatrização destas e ausência de solução de continuidade na parede traqueal. Mucosa ainda congestiva. B. Tomografia axial torácica de controlo. Franca redução do enfisema subcutâneo e do pneumomediastino. Ausência de sinais de mediastinite ou abscessos paratraqueais.

sia, anti-tússico, ranitidina para prevenir refluxo de conteúdo ácido e profilaxia com antibiótico de largo espectro (meropenem). Durante o internamento a doente manteve-se sempre apirética e sem sinais de dificuldade respiratória. O exame clínico e radiológico (Fig. 2-B) mostrou resolução completa do enfisema subcutâneo e do pneumomediastino ao fim de 7 dias. Teve alta ao 15.º dia de antibiote-

rapia, assintomática. Foi observada 1 mês após a alta, sem queixas. Foi submetida a nova BFC que mostrou cicatrização completa da ruptura e epitelização da mucosa sem sinais de estenose traqueal (Fig. 2-A).

## Discussão

O traumatismo traqueobrônquico iatrogénico é uma complicação séria, ainda que muito rara, da entubação orotraqueal. O espectro das potenciais lesões inclui a laceração da mucosa, fractura cartilágnea e ruptura completa da traqueia<sup>9</sup>. A incidência das rupturas traqueobrônquicas (RTB) após entubação orotraqueal é desconhecida, sendo a maioria das publicações anteriores referente a casos clínicos<sup>2,4</sup>. Pode resultar do traumatismo mecânico directo ou da necrose isquémica por pressão, directamente proporcional ao tempo de entubação<sup>2</sup>. O traumatismo directo pode ser causado pelo tubo orotraqueal, pelo estilete ou pelo laringoscópio. Apesar da lesão poder ocorrer em qualquer ponto da laringe, subglote ou traqueia, o local mais frequentemente descrito é a porção posterior membranosa da traqueia<sup>3,4</sup>. Múltiplos factores mecânicos e anatómicos<sup>10</sup> têm sido responsabilizados por aumentarem o risco de RTB (Quadro I). O uso inapropriado e descuidado do estilete é uma das principais causas descritas de laceração traqueal iatrogénica<sup>11</sup>.

As RTB iatrogénicas ocorrem mais frequentemente nas mulheres do que nos homens<sup>12</sup>. A baixa estatura associada a uma traqueia mais curta e menos resistente aumentam a vulnerabilidade no sexo feminino<sup>8,13</sup>. A escolha adequada do tubo

orotraqueal é essencial na prevenção das RTB, assim como as circunstâncias em que decorre a entubação, aumentando muito o risco durante entubações emergentes<sup>12</sup>. Outros factores que contribuem para aumentar o risco são: doentes críticos, idosos, crianças, diabéticos, uso de corticóides, doença pulmonar obstrutiva crónica e traqueomalacia<sup>5,10</sup> (Quadro I). O diagnóstico precoce é essencial, porque uma RTB não tratada pode ser uma complicação fatal. Muitos casos são diagnosticados várias horas após a lesão, agravando o prognóstico<sup>8</sup>. Sendo assim, deve suspeitar-se de RTB após entubação orotraqueal na presença de: enfisema subcutâneo, pneumotorax, pneumomediastino, *distress* respiratório, hemoptises, dispneia ou dificuldade em ventilar mecanicamente<sup>14</sup>. Naqueles casos diagnosticados tardiamente tornam-se mais evidentes a dor retrosternal e a leucocitose<sup>15</sup>. Podem ocorrer complicações agudas, como pneumotórax de tensão e hipoxemia, ou complicações subagudas, como mediatinite e estenose traqueal<sup>16</sup>. A BFC e a RX torácica são os meios de diagnóstico de eleição. A BFC, sob anestesia local suficiente e ligeira sedação para prevenir o alargamento do enfisema, pode determinar a extensão e profundidade da lesão, permitindo planejar o tratamento mais adequado. A TAC cérvico-torácica é útil para complementar o estudo, nomeadamente determinar a extensão do pneumomediastino e excluir complicações, como hemorragia mediastínica e abscesso paratraqueal<sup>12,16</sup>. O tratamento é controverso. A cirurgia era o único tratamento no passado, com uma mortalidade pós-operatória de 14 a

**Quadro I – Factores associados a lesões traqueobrônquicas**

Factores relacionados com o procedimento

- Entubação com fraca exposição da glote
- Entubação urgente / emergente
- Múltiplas tentativas
- Mau posicionamento / Hiperextensão excessiva
- Relaxamento muscular inadequado
- Inexperiência clínica
- Pressão laríngea externa excessiva
- Uso descuidado do estilete

Factores mecânicos

- Reposição do tubo sem desinsuflar o *cuff*
- Movimentação excessiva do doente / tosse vigorosa
- Insuflação excessiva / excêntrica do *cuff* endotraqueal
- Tamanho do tubo desadequado

Factores relacionados com o doente

- Sexo feminino, idosos, crianças
- Hipotensão sistémica
- Anatomia (obesidade, micro/retrognacia, pescoço curto)
- Mobilidade cervical diminuída
- Lesões laringo-traqueais adquiridas/congénitas (ex.laringocelo)
- Post-cirúrgico (reconstrução laringo-traqueal, ressecção traqueal)
- Traumatismo cervical / traqueotomia prévias
- Vasculite, diabetes
- Uso de corticóides
- Doença pulmonar obstrutiva crónica

Adaptado de Doherty KM e col.

42%<sup>12</sup>. O prognóstico dependia essencialmente da doença de base e do estado geral do doente e não directamente da lesão, como seria de esperar<sup>17</sup>. Recentemente, têm sido descritos resultados excelentes com tratamento conservador e as suas indicações<sup>4,17,18</sup> (Quadro II). Evagelopoulos e col.<sup>19</sup> sugeriram alguns achados broncoscópicos que favorecem a indicação para tratamento médico: lacerações inferiores a 5 cm, ausência de abertura completa da laceração durante a ventilação espontânea e inacessibilidade do broncoscópio ao espaço mediastínico retrotraqueal<sup>17</sup>.

As indicações para a reparação cirúrgica baseiam-se na gravidade do quadro clínico,

**Quadro II** – Critérios para tratamento conservador da ruptura traqueal<sup>3,4,16</sup>

1. Sinais vitais estáveis
2. Ventilação fácil
3. Ausência de *distress* respiratório
4. Pneumomediastino ou enfisema subcutâneo estáveis
5. Colecção líquida mediastínica mínima
6. Ausência de sépsis
7. Ausência de lesão esofágica
8. Laceração traqueal < 5 cm
9. Ruptura traqueal < 2 cm
10. Ruptura traqueal > 48 h

com base nos sintomas e nos achados radiológicos e broncoscópicos. Doentes que se apresentam com *distress* respiratório agudo devem ser submetidos a tratamento cirúrgico, de preferência no mesmo tempo operatório. Outras indicações formais para cirurgia são o aumento rápido do enfisema subcutâneo e do pneumomediastino, presença de pneumotórax com fístula broncopleurais, instabilidade clínica e sépsis<sup>5</sup>. Carboognani e col.<sup>20</sup> reservam o tratamento cirúrgico para RTB maiores do que 2 cm e de preferência diagnosticadas há menos de 48 horas, para garantir o sucesso da cirurgia e evitar uma complicação desastrosa, como a mediastinite descendente.

As RTB que ocorrem após cirurgias pulmonares ou do mediastino (fístulas broncopleurais), nas quais geralmente se utilizam tubos endotraqueais de duplo lúmen, implicam sempre um tratamento cirúrgico, mesmo quando os sintomas são tardios<sup>6</sup>. Se a RTB não estiver associada a uma cirurgia pulmonar nem mediastínica, o tratamento conservador sob vigilância contínua num departamento de cirurgia

torácica pode ser considerado<sup>4,21</sup>. Estas lesões geralmente estão associadas a sintomas tardios e são diagnosticadas 48 horas ou mais após o traumatismo. Jougon e col.<sup>17</sup>, com base no tipo de cirurgia (torácica ou extra-torácica), na apresentação e estabilidade clínicas e no tamanho da laceração, propuseram um algoritmo para tratamento das RTB após entubação orotraqueal (Fig. 3).

O tratamento conservador consiste na profilaxia de infecção e abcesso, com antibiótico de largo espectro associado a anti-inflamatório em aerossol, anti-ácido para prevenir o refluxo de conteúdo gástrico ácido e anti-tússico, para evitar o aumento súbito da pressão intra-brônquica, o que poderia aumentar a laceração e agravar o enfisema subcutâneo. A monitorização clínica, radiológica e broncoscópica é importante para documentar a regressão do enfisema e a cicatrização da mucosa traqueobrônquica. A maioria dos autores recomenda repetir a BFC ao fim de 15 dias e um mês após a alta hospitalar. Curiosamente, não estão descritas estenoses traqueais após tratamento conservador de RTB iatrogénicas<sup>17</sup>.

No caso clínico descrito, e perante uma mulher de baixa estatura e pescoço curto, a escolha prudente do tamanho adequado do tubo orotraqueal é essencial para reduzir o risco de RTB. Deve evitar-se o uso de estilete e insuflar o *cuff* cuidadosamente para se conseguir uma entubação atraumática. Perante o aparecimento de enfisema subcutâneo, o diagnóstico foi feito correctamente por BFC e a TAC torácica excluiu outras complicações. Optou-se pelo tratamento conservador dada a apresentação clínica tardia, a au-

## RUPTURA IATROGÉNICA DA TRAQUEIA: CASO CLÍNICO E INDICAÇÕES PARA TRATAMENTO CONSERVADOR

Miguel S. Guerra, José António Miranda, António Caiado, José Almeida, João Moura e Sá, Francisco Leal, Luís Vouga

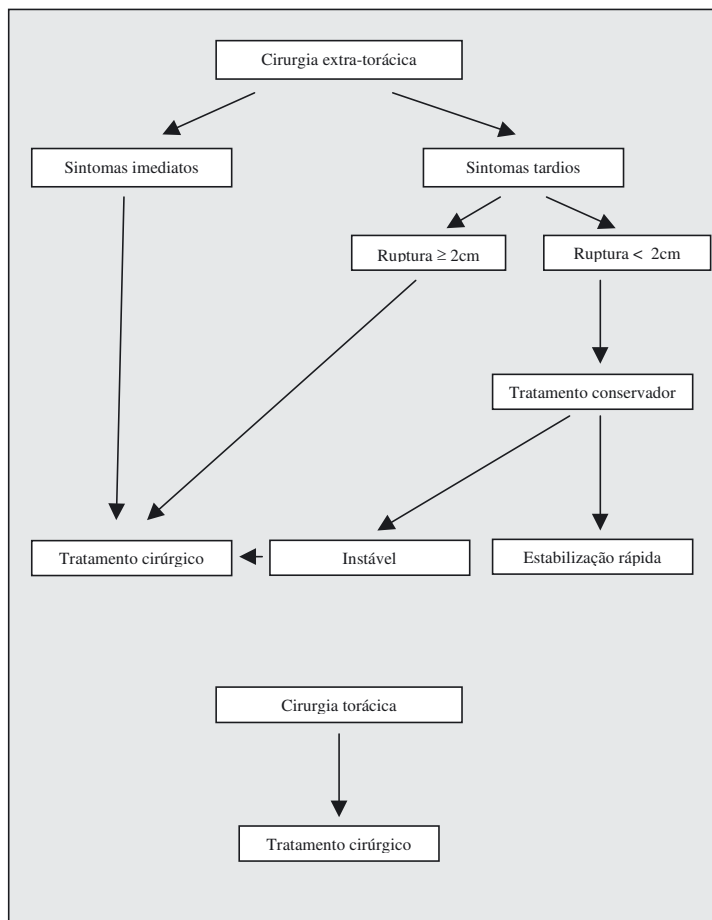


Fig. 3 – Algoritmo para abordagem terapêutica de rupturas tráqueo-brônquicas iatrogénicas após entubação orotraqueal. Adaptado de Joujon e col.<sup>17</sup>

**O diagnóstico precoce e o tratamento adequado são vitais na abordagem das RTB iatrogénicas**

sência de *distress* respiratório e a presença de uma RTB inferior a 2 cm. Monitorizou-se a resolução do enfisema subcutâneo e do pneumomediastino pela clínica e pela repetição da TAC torácica. Ao fim de 1 mês documentou-se por BFC a cicatrização completa da mucosa traqueal e a ausência de estenose.

Em conclusão, o diagnóstico precoce e o tratamento adequado são vitais na abordagem das RTB iatrogénicas que, apesar

de extremamente raras, são potencialmente fatais. Na presença de sintomas suspeitos (enfisema subcutâneo, *distress* respiratório), a BFC é obrigatória. A decisão terapêutica baseia-se nos achados clínicos, radiológicos e broncoscópicos. O tratamento conservador é indicado quando a laceração é pequena e manifestada por sintomas tardios, na ausência de instabilidade hemodinâmica, infecção e insuficiência respiratória e quando

ocorre após procedimentos cirúrgicos extra-torácicos. O tratamento médico obriga a antibioterapia de largo espectro, monitorização clínica apertada e repetição da BFC para documentar a cicatrização da mucosa e excluir estenoses traqueais. Os resultados são promissores.

### Bibliografia

- Goudy SL, Miller FB, Bumpous JM. Neck crepitation: evaluation and management of suspected upper aerodigestive tract injury. *Laryngoscope* 2002; 112:791-795.
- Smith BAC, Hopkinson RB. Tracheal rupture during anaesthesia. *Anaesthesia* 1984; 39:894-898.
- Borasio P, Ardisson R, Chiampo G. Post-intubation tracheal rupture. A report on ten cases. *Eur J Cardiothorac Surg* 1997; 12:98-100.
- Ross HM, Grant FJ, Wilson RS, Burt ME. Nonoperative management of tracheal laceration during endotracheal intubation. *Ann Thorac Surg* 1997; 63:240-242.
- Liu H, Jahr JS, Sullivan E, Waters PF. Tracheobronchial Rupture After Double-Lumen Endotracheal Intubation. *Journal of Cardiothoracic and Vascular Anesthesia* 2004; 18(2):228-233.
- Spaggiari L, Rusca M, Carbognani P, Solli P. Tracheobronchial laceration after double-lumen intubation for thoracic procedures. *Ann Thorac Surg* 1998; 65:1837-1838.
- D'Odemont JP, Rodeinstein DOA. Iatrogenic tracheobronchial lacerations [Letter]. *Ann Thorac Surg* 1997; 63:1209-1210.
- Massard G, Rouge C, Dabbag A, et al. Tracheobronchial laceration after intubation and tracheostomy. *Ann Thorac Surg* 1996; 61:1483-1487.
- Dohertya KM, Tabaeaa A, Castillob M, Cherukupallya SR. Neonatal tracheal rupture complicating endotracheal intubation: a case report and indications for conservative management. *International Journal of Pediatric Otorhinolaryngology* 2005; 69:111-116.
- Marty-Ane CH, Picard E, Jonquet O, Mary H. Membranous tracheal rupture after endotracheal intubation. *Ann Thorac Surg* 1995; 60(5):1367-1371.
- Wagner A, Roeggla M, Hirschl M, et al. Tracheal rupture after emergency intubation during cardiopulmonary resuscitation. *Resuscitation* 1995; 30:263-66.
- Hofmanna HS, Rettigb G, Radke J, Neefa H, Silbera RE. Iatrogenic ruptures of the tracheobronchial tree *European Journal of Cardio-thoracic Surgery* 2002; 21:649-652.
- Kaloud H, Smolle-Juettner FM, Prause G, List WF. Iatrogenic ruptures of the tracheobronchial tree. *Chest* 1997; 112(3):774-778.
- Gabor S, Renner H, Pinter H, et al. Indications for surgery in tracheobronchial ruptures. *Eur J Cardiothorac Surg* 2001; 20:399-404.
- Kaloud H, Smolle-Juettner F-M, Prause G, List WF. Iatrogenic Ruptures of the Tracheobronchial Tree. *Chest* 1997; 112:774-778.
- Arunabh, Mayerhoff R, London D, Brooks M, Warshawsky R. Conservative management of tracheal rupture after endotracheal intubation. *J Bronchol* 2004; 11:22-26.
- Jougou J, Ballester M, Choukroun E, Dubrez J, Reboul G, Velly J-F. Conservative Treatment for Postintubation Tracheobronchial Rupture. *Ann Thorac Surg* 2000; 69:216-20.
- Marquette CH, Bocquillon N, Roumilhac D, et al. Conservative treatment of tracheal rupture. *J Thorac Cardiovasc Surg* 1999; 117:399-401.
- Evangelopoulos N, Tosslos P, Wanke W, et al. Tracheobronchial rupture after emergency intubation. *Thorac Cardiovasc Surg* 1999; 47:395-397.
- Carbognani P, Bobbio A, Cattelani L, Internullo E, Caporale D, Rusca M. Management of postintubation membranous tracheal rupture. *Ann Thorac Surg* 2004; 77:406-409.
- D'Odemont JP, Pringot J, Goncette L, Goenen M, Rodenstein D. Spontaneous favorable outcome of tracheal laceration. *Chest* 1991; 99:1290-1292.