

Caso Clínico

Clinical Case

Alexandra Lopes*
Fernando Barata**

A propósito de um caso de imunodeficiência comum variável – Revisão das hipogamaglobulinemias

About a case of common variable immunodeficiency – Revision of hypogammaglobulinemias

Recebido para publicação/received for publication: 05.03.02
Aceite para publicação/accepted for publication: 06.03.24

Resumo

A imunodeficiência comum variável é uma imunodeficiência primária caracterizada por distúrbios imunológicos heterogêneos, de etiologia desconhecida. As suas manifestações clínicas incluem infecções recorrentes, doenças auto-imunes, hiperplasia linfóide, doenças granulomatosas e neoplasias; pode aparecer em doentes com deficiência de IgA. Os autores apresentam o caso clínico de doente com imunodeficiência comum variável e história de infecções respiratórias de repetição desde os 9 meses, associadas ao aparecimento de bronquiectasias.

Abstract

Common variable immunodeficiency is a primary immune deficiency characterized by heterogeneous immunologic disorders of unknown etiology. Its clinical manifestations include recurrent infections, autoimmune diseases, lymphoid hyperplasia, granulomatous diseases and malignancy. It can appear in patients with immunoglobulin A deficiency. The authors report the clinical case of a patient with common variable immunodeficiency and history of respiratory infections from the age of 9 months old, associated with the appearing of bronchiectasis.

* Internato Complementar de Medicina Interna

** Assistente Hospitalar Graduado de Pneumologia

* Serviço de Medicina do Centro Hospitalar de Coimbra. Director: Dr. Ricardo Conceição

** Serviço de Pneumologia do Centro Hospitalar de Coimbra (Director: Dr. Rui Pato)

Serviço onde foi realizado o trabalho: Serviço de Pneumologia do Centro Hospitalar de Coimbra

Correspondência:

Dr^ª. Alexandra Lopes, Serviço de Medicina do Centro Hospitalar de Coimbra
Quinta dos Vales,
3040 COIMBRA

Rev Port Pneumol 2006; XII (3): 293-301

Rev Port Pneumol 2006; XII (3): 293-301

Palavras-chave: Imunodeficiência comum variável.

Key-words: Common variable immunodeficiency.

Introdução

A imunodeficiência comum variável caracteriza-se por hipogamaglobulinemia associada a infecções bacterianas recorrentes e incidência aumentada de doenças auto-imunes, granulomas e neoplasias¹. A maioria dos casos surge de forma esporádica, embora existam relatos de famílias com associação de imunodeficiência comum variável e deficiência de IgA² e casos com transmissão autosómica dominante³, recessiva e ligada ao X. É a imunodeficiência primária mais comum depois da deficiência de IgA; a prevalência estimada de casos de imunodeficiência comum variável é de 1:25 000-100 000 e parece ser maior na Europa de Norte^{4,5}. Atinge de forma idêntica ambos os sexos e a idade de aparecimento dos sintomas tem distribuição bimodal, com dois picos de incidência: 1-5 anos e 18-25 anos⁶. Num estudo que incluiu 248 doentes, a idade média de aparecimento dos sintomas foi de 23 e 28 anos para o sexo masculino e feminino, respectivamente⁷.

Os doentes apresentam imunodeficiência de tipo humoral com redução dos níveis

séricos de IgG e IgA e em 50% dos casos de IgM; existem alguns casos com imunodeficiência celular associada⁸.

As principais manifestações clínicas são: infecções bacterianas sinpulmonares e otites recorrentes (causadas por *Haemophilus influenza*, *Moraxella catarrhalis*, *Streptococcus pneumoniae*, *Staphylococcus aureus*, *Mycoplasma pneumoniae*), associadas ao aparecimento de bronquiectasias, se não for instituído o tratamento adequado; diarreia crónica e síndrome de malabsorção causada por *Giardia Lamblia* e com menor frequência este mielite, artrite, meningite e encefalite. Quando há imunodeficiência celular, surgem infecções oportunistas causadas por *Pneumocystis carinii*, fungos, micobactérias e vírus (HSV, VZV, CMV). É frequente a associação com doenças auto-imunes⁹: artrite reumatóide, anemia hemolítica, trombocitopenia, neutropenia, alterações tireoidias, vitiligo, *sprue* celíaco, doença intestinal inflamatória, anemia perniciosa, hepatite auto-imune, cirrose biliar primária; doenças granulomas: sarcoidose, aparecimento de granulomas cutâneos e viscerais^{10,11,12,13} com e sem necrose; doenças neoplásicas,

sobretudo as linfoproliferativas^{14,15}, nomeadamente linfomas não Hodgkin de células B com origem extra-nodal⁷.

Existem casos de deficiência de IgA (sobretudo quando associados a deficiência de subclasses de IgG₂ e IgG₄) que podem evoluir para imunodeficiência comum variável, e vice-versa.^{16,17,18,19,20}

A propósito desta doença, os autores apresentam um caso clínico.

Caso clínico

Doente do sexo feminino, de 29 anos, internada em Janeiro de 2003 por infecção das vias aéreas inferiores, associada a presença de bronquiectasias pulmonares. Apresentava história de amigdalites e infecções das vias aéreas superiores e inferiores de repetição desde os 9 meses, que motivaram vários internamentos hospitalares. Aos 10 anos foi feito o diagnóstico de bronquiectasias após a realização de broncografia e, posteriormente, TAC torácica.

Foi seguida em hospital pediátrico até aos 16 anos e, posteriormente, em serviço de pneumologia, onde realizava, de forma regular, cinesiterapia respiratória e antibioterapia por infecções respiratórias

recorrentes.

Não apresentava antecedentes familiares relevantes.

No exame objectivo a doente apresentava-se consciente, orientada, apirética, emagrecida com peso:43kg, altura:1,55m, IMC:18kg/m². TA:100-60mmHg. Presença de pequenas adenopatias cervicais de consistência mole, dolorosas à palpação, sem outras adenopatias periféricas. Orofaringe hiperemiada. Tiróide não palpável. AC: rítmica, sem sopros, com frequência de 100/minuto. AP: presença de roncos e sibilos expiratórios bilaterais e ralas subcrepitanes de bolhas médias bibasais. Abdómen mole e depressível, sem hepatoesplenomegália ou massas. Ausência de edema periférico.

A história de infecções respiratórias de repetição desde os 9 meses e o posterior aparecimento de bronquiectasias levou a que fossem colocadas como hipóteses de diagnóstico: imunodeficiência primária, fibrose quística, síndrome dos cílios imóveis e deficiência de α_1 -antitripsina.

A doente tinha realizado vários exames complementares de diagnóstico desde a infância, dos quais se destacam:

- Doseamento de imunoglobulinas:

	10 anos	11 anos	12 anos	27 anos
IgG	5,5g/dL (6,25-15,41)	7,46g/L (6,25-15,41)	5,76g/L (5,28-21,54)	5,53g/L (7,51-15,6)
IgA	0g/L	0g/L	0,12g/L (0,85-4,28)	0,108g/L (0,82-4,53)
IgM	1,8g/L (0,64-2,58)	3,15g/L (0,64-2,58)	2,68g/L (0,48-3,72)	5,03g/L (0,46-3,04)
IgE	5,0UI/mL (14,6-120,1)	2,5UI/mL (4,9-132,1)	2,7UI/mL (até 180)	

- Dois testes de suor, com determinação de quantidade de cloro: normais
- Doseamento de α_1 -antitripsina: normal
- Doseamento de factores de complemento: normal
- Exames microbiológicos de expectoração, realizados em diferentes idades durante os episódios de infecção respiratória, onde foram isolados: *Haemophilus influenzae*, *Staphylococcus aureus*, *Streptococcus pneumoniae*, *Streptococcus mitis*. A pesquisa de *Mycobacterium tuberculosis* foi sempre negativa
- TAC dos seios perinasais (Fig.1): aspectos compatíveis com fenómenos de rino-sinusite.
- TAC torácica (Fig.2): alterações sugestivas de bronquiectasias, aparentemente de tipo cilíndrico, de localização predominantemente hilar e paracardiaca bilateral.

Para complementar de forma adequada o estudo imunológico, foram ainda realizados alguns exames mais específicos, nomeadamente:

- Doseamento de anticorpos específicos contra antígenos proteicos e polissacarídeos: resposta deficiente contra o toxoide tetânico e polissacarídeo da cápsula de pneumococo
 - IgG anti-toxoide tetânico: 0,320 mg/dL (>0,79)
 - IgG₁ anti-toxoide tetânico: 0,140 mg/dL (>0,50)
 - IgG anti-polissacarídeo da cápsula de pneumococos (dos 23 serotipos mais comuns): 1,130mg/dL (>1,54)
 - IgG₂ anti-polissacarídeo da cápsula de pneumococos: 0,740mg/dL (>0,54)
- Estudos de activação *in vitro* de linfócitos T: expressão normal do ligando do CD40 nos linfócitos T
- Expressão de CD40 em linfócitos B: normal
- Estudo genético por biologia molecular do gene que codifica a proteína “AICDA” (*activation-induced cytidine deaminase*), localizado no locus 12p13: normal
- Exame microbiológico de expectoração: isolamento de *Streptococcus pneumoniae*, pesquisa de *Mycobacterium tuberculosis* negativa
- Doseamento sérico de imunoglobulinas: deficiência de IgA e IgG (subclasses IgG₂ e IgG₄) e aumento de IgM
 - IgG: 6,78g/L (7,5-15,6)
 - IgA: 0,13g/L (0,82-4,5)
 - IgM: 6,04g/L (0,46-3,0)
 - IgG₂: 0,52g/L (1,5-6,4)
 - IgG₄: 0,056g/L (0,08-1,4)
- Estudo de subpopulações linfocitárias: ligeira diminuição, não significativa, de linfócitos B (CD19) e células NK (CD56), com doseamento normal de linfócitos T CD4 e CD8
 - CD19: 8% - 146 cél/μL (11%-16%, 160-270)
 - CD56 (NK): 15% - 275 cél/μL (8%-15%, 130-250)
- Serologia de HIV 1 e 2: negativa
- EFR: Padrão de tipo obstrutivo ligeiro a moderado

Discussão

A doente apresentada tem história de infecções respiratórias recorrentes desde

A PROPÓSITO DE UM CASO DE IMUNODEFICIÊNCIA COMUM VARIÁVEL – REVISÃO DAS HIPOGAMAGLOBULINEMIAS

Alexandra Lopes, Fernando Barata

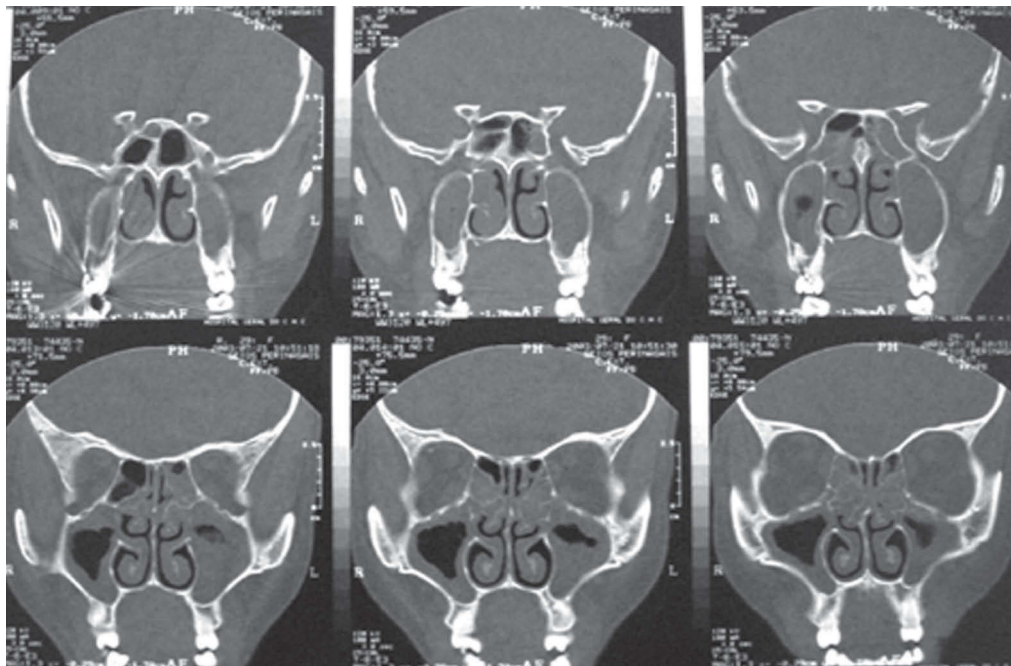


Fig. 1 – TAC dos seios perinasais. Sinais de sinusite.

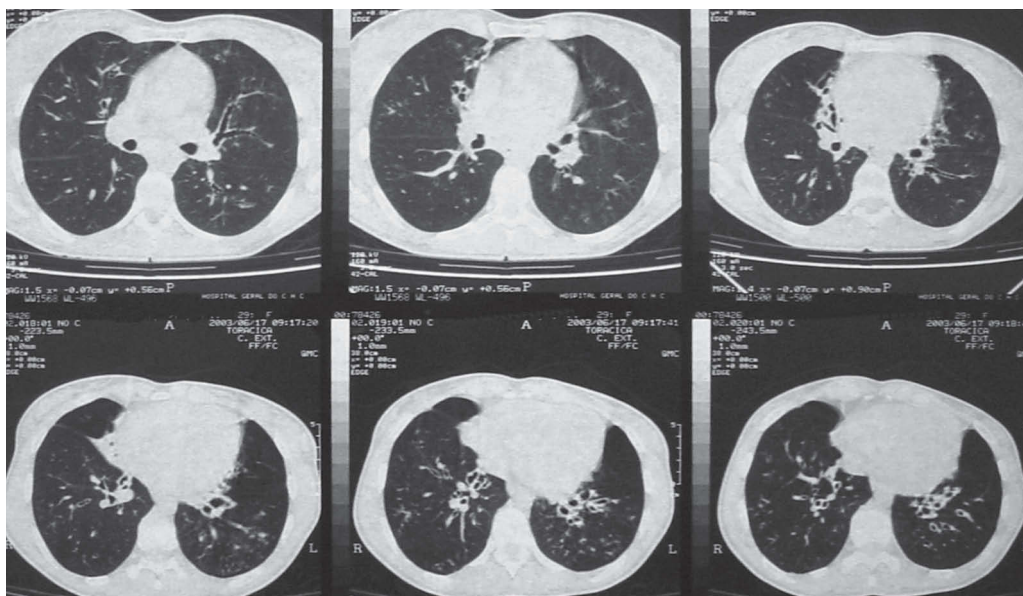


Fig. 2 – TAC torácica. Imagens compatíveis com bronquiectasias.

os 9 meses, com associação a bronquiectasias e rinosinusite, pelo que foram colocadas várias hipóteses de diagnóstico, nomeadamente, imunodeficiência primária, fibrose quística, síndrome dos cílios imóveis e deficiência de α_1 -antitripsina.

A deficiência de α_1 -antitripsina caracteriza-se por doseamento sérico baixo de α_1 -antitripsina e presença de enfisema pulmonar, ambos ausentes nesta doente.

O doseamento normal de cloro nos testes de suor e a ausência de outras queixas relacionadas com fibrose quística, nomeadamente gastrointestinais, não são compatíveis com esta hipótese de diagnóstico.

A síndrome dos cílios imóveis associa-se a *situs inversus* em 50% dos casos, ausente nesta doente, e manifesta-se por infecções respiratórias recorrentes, com evolução para bronquiectasias e sinusite crónica por diminuição da *clearance* mucociliar. Neste caso clínico, o doseamento baixo de IgG, IgA e anticorpos específicos (anti-toxóide tetânico e anti-polissacarídeo de cápsula de pneumococos), compatível com imunidade humoral deficiente, é a causa de infecções respiratórias recorrentes.

A idade de aparecimento de infecções respiratórias nesta doente (9 meses); o tipo de infecções apresentadas: infecções bacterianas recorrentes e ausência de infecções oportunistas; o doseamento anormal de imunoglobulinas já referido e a ausência de causas secundárias de imunodeficiência como fármacos (anti-epiléticos, imunossuppressores), infecções (HIV, EBV, CMV), neoplasias, síndrome nefrótico, enteropatia perdedora de proteínas, entre outras, é compatível com presença de imunodeficiência primária de tipo hu-

moral. Este grupo de imunodeficiências inclui várias doenças: agamaglobulinemia de Bruton, síndrome de hiper-IgM (tipos 1, 2 e 3), imunodeficiência comum variável, deficiência de IgA, deficiência de subclasses de IgG, deficiência de cadeias leves k e l e imunodeficiência transitória da infância.

A agamaglobulinemia de Bruton é uma doença genética com transmissão ligada ao cromossoma X e, mais raramente, com transmissão autossómica recessiva; ambas as formas se caracterizam por diminuição marcada de células CD19 (linfócitos B maduros), diminuição de todas as classes de imunoglobulinas e ausência de tecido linfóide desenvolvido, o que não se verifica nesta doente.

A síndrome de hiper-IgM inclui 3 tipos de doenças: 1, 2 e 3, com transmissão genética, caracterizadas por deficiência de *switching* de IgM para IgG e presença de níveis séricos elevados ou normais de IgM e baixos de IgG e IgA. Para ocorrer este *switching* é necessário a interacção de linfócitos T com linfócitos B através da presença de ligando de CD40 na superfície de linfócitos T e de CD40 nos linfócitos B. A síndrome de hiper-IgM tipo 1 afecta apenas doentes do sexo masculino por transmissão genética ligada ao cromossoma X e ocorre por deficiência de ligando de CD40 nos linfócitos T. Na síndrome de hiper-IgM de tipo 3 há expressão deficiente de CD40 nos linfócitos B. Estes 2 tipos de síndrome de hiper-IgM caracterizam-se por infecções oportunistas além de infecções bacterianas recorrentes. A síndrome de hiper-IgM de tipo 2 manifesta-se apenas por infecções bacterianas e resulta de defeito intrínseco dos

linfócitos B associado a mutação do gene que codifica a proteína AICDA (*activation-induced cytidine deaminase*), necessária para o *switching* de IgM em IgG. No caso clínico apresentado, embora se tenha verificado aumento de IgM e diminuição de IgG e IgA séricas, a pesquisa de ligando de CD40, CD40, e o estudo do gene que codifica a proteína AICDA por biologia molecular, foram normais, pelo que foi excluído a presença de síndrome de hiper-IgM (tipos 1, 2 e 3).

Na deficiência de subclasses de IgG, os níveis séricos de IgG total e IgA são normais, o que não acontece neste caso. Na hipogamaglobulinemia transitória da infância há atraso na síntese de imunoglobulinas na infância que normaliza entre os 2-3 anos, ao contrário desta doente. No caso clínico apresentado foi colocada inicialmente a hipótese diagnóstica de deficiência de IgA, uma vez que os primeiros doseamentos de imunoglobulinas revelaram IgA indoseável e IgG normal (11, 12 anos). No entanto, verificou-se posteriormente deficiência persistente de IgG total e resposta deficiente de anticorpos específicos (contra o toxóide tetânico e polissacarídeo da cápsula de pneumococos) não compatíveis com este diagnóstico. Existem casos de deficiência de IgA, sobretudo quando associados a deficiência de subclasses de IgG₂ e IgG₄, que podem evoluir para imunodeficiência comum variável, e vice-versa^{16,17,18,19,20}. Este pode ter sido o caso desta doente, que actualmente apresenta critérios compatíveis com imunodeficiência comum variável: diminuição dos níveis séricos de IgG e IgA, resposta humoral deficiente a antígenos proteicos e polissacarídeos e exclusão de

outras causas de hipogamaglobulinemia. Foi instituído tratamento regular com imumoglobulina endovenosa: 400mg/kg 4/4 semanas, com manutenção de cinesiterapia respiratória e antibioterapia durante os episódios de infecção. Está também a ser realizada vigilância do aparecimento de doenças auto-imunes, granulomas e neoplásicas.

Os factores de mau prognóstico dos doentes com imunodeficiência comum variável estão relacionados com a presença de bronquiectasias, doença pulmonar crónica, doenças auto-imunes ou neoplásicas e imunodeficiência celular. A sobrevida esperada, 20 anos após o diagnóstico desta doença, é de 64% para o sexo masculino e 67% para o feminino, relativamente à sobrevida de 92% e 94% para a população geral⁷. Numa série, que incluiu 248 doentes seguidos durante um período de 1-25 anos, verificou-se que a principal causa de morte foi linfoma; outras causas foram: *cor pulmonale* associado a infecção pulmonar crónica, insuficiência hepática associada a hepatite vírica ou hepatite auto-imune e malnutrição associada a doença intestinal inflamatória. Os factores relacionados com mortalidade nesta série foram: níveis séricos baixos de IgG, proliferação deficiente de células T em resposta à fito-hemaglutinina e baixa percentagem sérica de células B⁷.

Conclusões

A imunodeficiência comum variável é uma imunodeficiência primária de tipo humoral, que deve ser colocada como hipótese diagnóstica em doente com infecções de repetição desde a infância ou com início mais tardio, por volta dos 20

anos, na ausência de outras causas de infecções recorrentes ou de imunodeficiência secundária. Implica a realização de estudo imunológico específico e complexo para diagnóstico diferencial com as restantes imunodeficiências primárias de tipo humoral. A realização do seu diagnóstico é fundamental porque possibilita a instituição de terapêutica específica com administração parentérica de imunoglobulinas (que pode estar contra-indicada nos casos com IgA sérica indoseável e risco de reacção anafiláctica com a sua administração). Permite também a vigilância do aparecimento de doenças associadas, nomeadamente auto-ímmunes, granulomas e neoplásicas (das quais se destacam as linfoproliferativas).

Agradecimentos

Agradecemos à Dr^a. Eugénia Santos, do Serviço de Imunologia do Hospital de Santo António, do Porto, toda a amabilidade e ajuda imprescindível no estudo deste caso clínico, e a realização, por seu intermédio, do estudo por biologia molecular do gene que codifica a proteína AICDA no Laboratório de Imunologia do Hospital Pediátrico de Necker em Paris.

Bibliografia

1. Sneller MC. Common variable immunodeficiency. *Am J Med Sci* 2001; 321(1): 42-8
2. Vorechovsky I, Zetterquist H, Paganelli R, *et al*. Family and linkage study of selective IgA deficiency and common variable immunodeficiency. *Clin Immunol Immunopathol* 1995; 77(2):185-92
3. Nijenhuis T, Klasen I, Weemaes CM, *et al*. Common variable immunodeficiency (CVID) in a family: an autosomal dominant mode of inheritance. *Neth J Med* 2001; 59(3): 134-9
4. Primary immunodeficiency diseases. Report of a

WHO scientific group. *Clin Exp Immunol* 1997; 109 Suppl: 1:1.

5. Hammarstrom L, Vorechovsky I, Webster D. Selective IgA deficiency (SigAD) and common variable immunodeficiency (CVID). *Clin Exp Immunol* 2000; 120:225.

6. Hermaszewski RA, Webster ADB. Primary hypogammaglobulinemia: A survey of clinical manifestations and complications. *Q J Med* 1993; 86:31.

7. Cunningham-Rundles C, Bodian C: Common Variable immunodeficiency: clinical and immunological features of 248 patients. *Clin Immunol* 1999; 92(1): 34-48.

8. Spickett GP, Webster ADB, Farrant J. Cellular abnormalities in common variable immunodeficiency. In: Rosen FS, Seligmann M, eds. *Immunodeficiencies*. Philadelphia: Harwood Academic 1993: 111-26.

9. Conley ME, Park CL, Douglas SD. Childhood common variable immunodeficiency with autoimmune disease. *J Pediatr* 1986; 108(6): 915-22.

10. Alvarez-Cuesta C, Molinos L, Cascante JÁ, *et al*. Cutaneous granulomas in a patient with common variable immunodeficiency. *Acta Derm Venereol* 1999; 79(4): 334.

11. Krupnick AL, Shim H, Phelps RG, *et al*. Cutaneous granulomas masquerading as tuberculoid leprosy in a patient with congenital combined immunodeficiency. *Mt Sinai J Med* 2001; 68(4-5): 326-30.

12. Pierson JC, Camisa C, Lawlor KB, Elston DM. Cutaneous and visceral granulomas in common variable immunodeficiency. *Cutis* 1993; 52(4): 221-2

13. Ziegler EM, Seung LM, Soltani K, Medenica MM. Cutaneous granulomas with two clinical presentations in a patient with common variable immunodeficiency. *J Am Acad Dermatol* 1997; 37(3 Pt 1): 499-500.

14. Ariatti C, Rossi D, Vivenza D, *et al*. Molecular characterization of common variable immunodeficiency-related lymphomas. *Ann Ital Med Int* 2001; 16(3): 163-9.

15. Elenitoba-johnson KS, Jaffe ES. Lymphoproliferative disorders associated with congenital immunodeficiencies. *Semin Diagn Pathol* 1997; 14(1): 35-47

16. Johnson ML, Keeton LG, Zhu ZB, *et al*. Age-related changes in serum immunoglobulins in patients with familial IgA deficiency and common variable immunodeficiency (CVID). *Clin Exp Immunol* 1997;

A PROPÓSITO DE UM CASO DE IMUNODEFICIÊNCIA COMUM VARIÁVEL – REVISÃO DAS HIPOGAMAGLOBULINEMIAS

Alexandra Lopes, Fernando Barata

108(3): 477-83

17. Olerup O, Smith CI, Bjorkander J, Hammarstrom L. Shared HLA class II-associated genetic susceptibility and resistance, related to the HLA-DQB1 gene, in IgA deficiency and common variable immunodeficiency. *Proc Natl Acad Sci USA* 199; 89(22): 10653-7

18. Gutierrez MG, Kirkpatrick CH. Progressive immunodeficiency in a patient with IgA deficiency. *Ann Allergy Asthma Immunol* 1997; 79:297

19. Litzman J, Burianova M, Thon V, Lokaj J. Progression of selective IgA deficiency to common variable immunodeficiency in a 16 year old boy. *Allergol Immunopathol* 1996; 24:174.

20. Espanol T, Catala M, Hernandez M, *et al.* Development of common variable immunodeficiency in IgA-deficient patients. *Clin Immunol Immunopathol* 1996; 80:333.