

Caso Clínico

Clinical Case

Marta N Silva¹
Patrícia Bacellar¹
Helena Martins¹
Nélia Tinoco²
Francisco Costa³

Fibrose pulmonar secundária à amiodarona – A propósito de um caso clínico

Amiodarone induced pulmonary fibrosis – A clinical case report

Recebido para publicação/received for publication: 06.06.02
Aceite para publicação/accepted for publication: 06.07.28

Resumo

A amiodarona é um eficaz fármaco anti-arritmico usado para tratar arritmias ventriculares e supra-ventriculares, mas não isento de reacções adversas. A toxicidade pulmonar é uma delas, relativamente rara (5 a 10% dos casos), e pode ser fatal. Há vários factores que aumentam a susceptibilidade para esta toxicidade, tais como a idade avançada e a doença pulmonar preexistente.

Apresentamos um caso clínico de toxicidade pulmonar induzida pela amiodarona (fibrose pulmonar) num doente do sexo masculino, de 81 anos. Estava medicado com este fármaco, desde há 5 anos, com uma dose diária de 200 mg.

Após a suspensão do fármaco e tratamento com corticosteróides sistémicos, houve melhoria clínica, funcional e radiológica.

Abstract

Amiodarone is an antiarrhythmic drug and it is used to treat supraventricular or ventricular rhythm disturbances. Nevertheless it is not free of side effects. Amiodarone-induced pulmonary toxicity is one of them and is relatively rare (5 to 10% of cases) and can be fatal. There are several cumulative factors that may enhance susceptibility to pulmonary toxicity, such as advanced age and pre-existing pulmonary dysfunction.

We present a case study of amiodarone-induced toxicity (pulmonary fibrosis) in an 81-year-old man. The patient had been treated with amiodarone for five years in daily dose 200 mg/day.

After withdrawing the drug and systemic corticosteroid therapy, clinical, functional and radiological improvement was observed.

¹ Interna Complementar de Medicina Interna

² Assistente Hospitalar de Pneumologia

³ Director do Serviço de Pneumologia

Hospital de São João de Deus EPE
Serviço de Pneumologia (Director: Dr Francisco Costa)
Serviço de Medicina (Directora: Dr^a Helena Rodrigues)
Apartado 31 – EC
4761-917 V. N. Famalicão

Contacto: Marta Helena de Oliveira Novais da Silva
Rua Gross Umstadt, 320
Quinta do Geão
4780-373 Santo Tirso

Este caso clínico realça a necessidade de uma monitorização e diagnóstico precoce dos efeitos adversos do tratamento com a amiodarona e a dificuldade no seu diagnóstico, devido à inespecificidade dos sintomas, das manifestações clínicas e dos resultados dos exames complementares de diagnóstico.

Rev Port Pneumol 2006; XII (6): 725-730

Palavras-chave: Fibrose pulmonar, toxicidade da amiodarona.

This case confirms the needs of a vigilant monitoring and early diagnosis of the adverse effects of amiodarone therapy, and the difficulty of diagnosing it due to the nonspecificity of symptoms, clinical findings, and test results.

Rev Port Pneumol 2006; XII (6): 725-730

Key-words: Pulmonary fibrosis, amiodarone toxicity.

A toxicidade pulmonar induzida pela amiodarona pode ocorrer em 5 a 10% dos doentes

Introdução

Muitos fármacos podem provocar doença pulmonar intersticial difusa (DPI), quer por lesão pulmonar directa quer por uma resposta de hipersensibilidade, embora na maioria dos casos a patogenia seja desconhecida.

A amiodarona é um antiarrítmico, derivado do benzofurano, usado para o tratamento de arritmias cardíacas, sobretudo taquiarritmias ventriculares e supra-ventriculares¹.

Cerca de 75% dos doentes a fazer tratamento com este fármaco podem desenvolver efeitos adversos, geralmente dependentes da dose e tempo de duração do tratamento e, na maioria dos casos, reversíveis com a sua redução ou suspensão¹.

A toxicidade pulmonar induzida pela amiodarona (TPIA) pode ocorrer em 5 a 10% dos doentes e associa-se a uma taxa de mortalidade de 21 a 33%^{2,3,4,8}. Pode ter várias formas de apresentação (doença intersticial e alveolar aguda ou crónica), com gravidades diferentes, sendo a fibrose pulmonar uma apresentação rara¹.

Estão descritos na literatura poucos casos de toxicidade pulmonar por amiodarona em doentes com doses diárias inferiores a 400 mg. A idade avançada e a doença pulmonar preexistente aumentam os seus riscos^{5,6}.

Com este caso clínico pretendemos realçar que, embora a dose diária inferior a 300 mg seja considerada segura, pode associar-se a efeitos adversos, com gravidades variáveis, sendo a toxicidade pulmonar um dos mais graves¹.

Caso clínico

APS, sexo masculino, 81 anos, raça caucasiana, natural e residente em VN Famalicão e reformado de operário têxtil.

Enviado, em Abril de 2002, à consulta de Pneumologia do Hospital de VN Famalicão por apresentar, com evolução de quatro meses, queixas de dispneia para esforços, pieira, astenia marcada, anorexia e emagrecimento de 4kg. Sem tosse, expectoração, dor torácica, febre, hipersudorese nocturna e/ou outras queixas associadas.

Dos antecedentes pessoais, apenas é de salientar tuberculose pulmonar aos 31 anos e fibrilhação auricular diagnosticada em 1997. Sem hábitos tabágicos e/ou alcoólicos. Medicado em ambulatório com amiodarona 200 mg/dia (desde há 5 anos) e ácido acetilsalicílico 100 mg/dia.

Ao exame objectivo destacava-se aspecto emagrecido, mucosas coradas e hidratadas, sem sinais de dificuldade respiratória em repouso, apirexia, valores de tensão arterial normais, frequência respiratória de 12 ciclos/minuto, frequência cardíaca de 72 batimentos/minuto, auscultação cardíaca com S₁ e S₂ arrítmicos e na auscultação pulmonar com crepitações dispersas em ambos os campos pulmonares, com predomínio bibasal.

Era portador dos seguintes exames realizados em ambulatório: Telerradiografia do tórax (Fig. 1) – “... padrão retículo-nodular difuso, predominando no pulmão direito, com zonas em favo-de-mel; nas regiões superiores com bolhas enfisematosas e/ou bronquiectasias... fibrose intersticial?” e TAC torácica (Fig. 2) – “... fibrose intersticial, com opacidades em vidro despolido dispersas, mais nos andares médios e inferiores à direita... com alteração da arquitectura do parênquima pulmonar, em particular nas bases...”. Foram colocadas as hipóteses de diagnóstico de fibrose pulmonar – secundária à amiodarona?, idiopática? ou tuberculose pulmonar. Analiticamente com hemograma e bioquímica normais, VS- 34 mm (N<20 mm), ECA normal e marcadores tumorais normais. Z-N e cultural em Lowstein da expectoração negativos. Gasimetria arterial sem alterações (pH-7,42; pO₂-84,6 mmHg; pCO₂-38,8 mmHg; HCO₃-24,6 mmol/L; Sat O₂-97%). ECG com fibrilhação auricular, frequência cardíaca de +/- 72 bpm, alteração da repolarização ventricular.

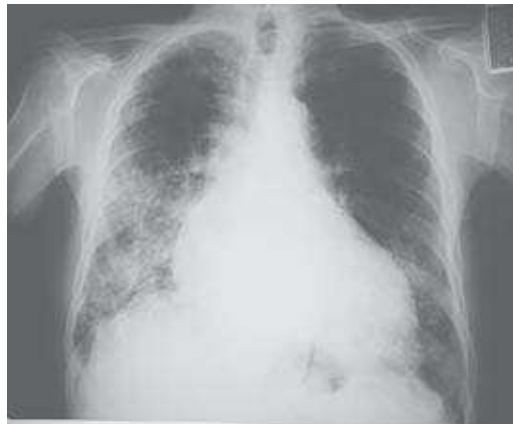

Fig. 1 – Telerradiografia torácica (26-2-2002)

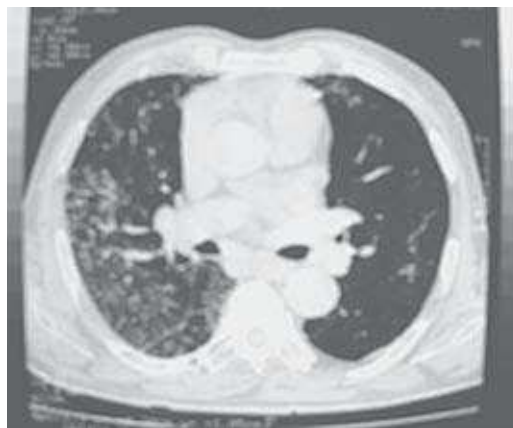

Fig. 2 – TC torácica (14-3-2002)

Fez provas funcionais respiratórias que mostraram difusão alveolo capilar de CO diminuída.

Para melhor esclarecimento das alterações descritas na TAC torácica fez broncofibroscopia, na qual não se evidenciaram alterações relevantes da morfologia da árvore brônquica. Fez estudo imunológico do lavado broncoalveolar (LBA) que mostrou “alveolite linfocítica de predomínio de CD₈; coloração negro-do-sudão para pesquisa de inclusões fosfolipídicas no cito-

plasma dos macrófagos foi positiva”. Estas alterações estão de acordo com o diagnóstico de fibrose pulmonar secundária à amiodarona.

O exame citológico do LBA e do lavado brônquico (LB) e a histologia da biópsia transbrônquica (Fig. 3) mostraram “... abundantes macrófagos, alguns com citoplasma xantelasmizado (alterações secundárias à amiodarona?, alterações inespecíficas?), sem evidência de processo inflamatório ou neoplásico”. O exame cultural do LBA e LB foi negativo para micobactérias e para fungos.

O diagnóstico definitivo estabelecido foi de *doença pulmonar intersticial (fibrose pulmonar) secundária à amiodarona*.

Estudaram-se os diferentes órgãos-alvo da toxicidade pela amiodarona, não tendo o doente quaisquer alterações a nível oftalmológico, dermatológico, da função hepática e/ou tiroideia.

O tratamento instituído foi a suspensão da amiodarona, com introdução de outro antiarrítmico (propafenona 150 mg 2x/dia) e corticoterapia com prednisolona na dose de 1 mg/kg/dia.

A resposta clínica após o início da terapêutica foi favorável, com melhoria significativa das queixas iniciais e das alterações radiológicas (telerradiografia do tórax – Fig. 4 e TAC torácica – Fig. 5, com melhoria radiológica em relação aos anteriores).

Fez redução gradual da dose de prednisolona, tendo-a suspenso após 6 meses de tratamento.

Nas consultas de *follow-up* de pneumologia tem-se mantido assintomático do foro respiratório.

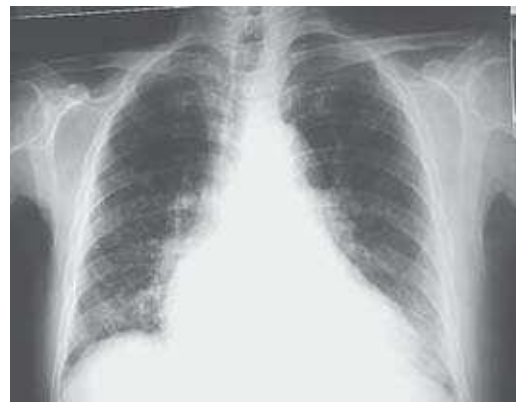

Fig. 4 – Telerradiografia torácica (31-10-2003)

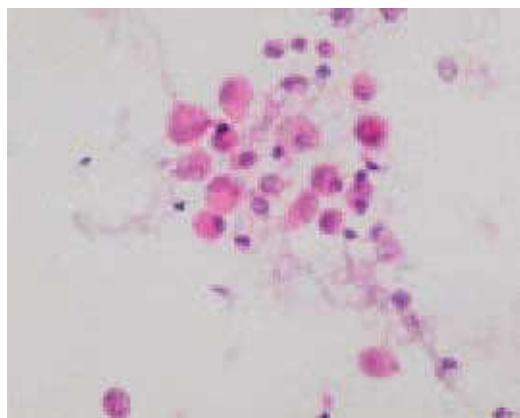


Fig. 3 – LBA: Ex. anatomopatológico

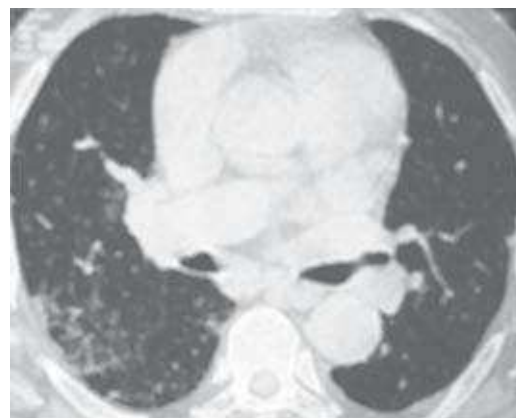


Fig. 5 – TC torácica (2-12-2003)

Discussão e conclusão

Estão descritos poucos casos de TPIA com doses diárias de 200 mg. No caso presente, a idade do doente e o tempo de tratamento prolongado podem justificar o aumento do risco da toxicidade.

Não existe qualquer manifestação isolada clínica ou laboratorial capaz de estabelecer, com certeza absoluta, o diagnóstico de pneumopatia por amiodarona. É um diagnóstico por vezes de exclusão, mas em qualquer doente que esteja a fazer tratamento com este fármaco esta hipótese deve ser colocada².

A apresentação clínica mais comum é o aparecimento progressivo de dispneia para esforços, tosse não produtiva, febre pouco elevada, astenia e emagrecimento, sendo difícil o seu diagnóstico devido à semelhança com outras patologias, como insuficiência cardíaca, infecções bacterianas, tuberculose ou outras alveolites^{2,9}.

Os exames auxiliares de diagnóstico mais úteis no diagnóstico desta entidade são a TAC torácica, onde geralmente se observa um padrão intersticial bilateral, sobretudo nas porções inferiores, posteriores e periféricas dos pulmões; e as provas de função respiratória, constatando-se um padrão restritivo, com diminuição da difusão do CO².

A cintilografia pulmonar com gálio-67 é um indicador sensível de inflamação com grande utilidade na avaliação de processos intersticiais dos pulmões, permitindo a diferenciação entre pneumonite e insuficiência cardíaca².

Para além de permitir fazer o diagnóstico de exclusão de outras doenças, principalmente as infecciosas, a utilidade do LBA no diagnóstico da TPIA é controversa. Pode-se encontrar um aumento dos linfócitos CD₈ e a presença de inclusões fosfolipídicas nas células,

embora estas alterações não sejam apenas um indicador de toxicidade, podendo ser encontradas em doentes em tratamento com amiodarona e sem toxicidade pulmonar³.

O tratamento consiste na redução da dose ou suspensão da amiodarona. A corticoterapia está indicada nas lesões pulmonares extensas com diminuição da difusão do CO, sendo preferencialmente usada a prednisona na dose inicial de 0,75 a 1 mg/kg/dia ou um seu equivalente, durante um período mínimo de 6 meses^{1,3}.

O prognóstico é favorável na maioria dos casos, com melhoria da clínica e das alterações radiológicas e histológicas após o início do tratamento.

São recomendadas a realização de radiografia do tórax e testes de função pulmonar, incluindo a capacidade de difusão do CO, no início do tratamento e com periodicidade de 3 meses no 1.º ano e, posteriormente, de 2 vezes por ano, em todos os doentes a receber tratamento crónico com a amiodarona⁷. De realçar que as alterações nestes dois exames nem sempre precedem a clínica, sendo que os sintomas respiratórios referidos pelo doente são o melhor método para o diagnóstico precoce desta entidade⁷.

Bibliografia

1. Zipes, Libby, Bonow, Braunwald. Therapy for Cardiac Arrhythmias. Braunwald's Heart Disease, a Textbook of Cardiovascular Medicine, 7th edition; vol 1: 729-731.
2. Mário Terra Filho. Toxicidade pulmonar pela amiodarona; Rev Soc Cardiol Estado de São Paulo 1998; vol 8 (6).
3. Interstitial Lung Disease, Interstitial lung disease related to specific drugs – Amiodarone pneumonitis or Amiodarone lung Schwartz, King; 4th edition, 2003; 511-515.

4. Lee Goldman, Dennis Ansello. Interstitial Lung Disease. Cecil Textbook of Medicine, 22nd edition: 523-531.
5. Ben-Noun. Drug induced respiratory disorders: incidence, prevention and management. Drug Saf 2000; 23 (2): 143-164.
6. Michael Ott, Andreas Khor, Jack Leventhal, Timothy Patrick, Charles Burger. Pulmonary toxicity in patients receiving low-dose amiodarone. Chest 2003; 123: 646-651.
7. Kanji Z., Sunderji R., Gink. Amiodarone induced pulmonary toxicity. Pharmacotherapy 1999; 19 (12): 1463-6.
8. Alonso-Fernandez, Alvarez Sala, Mediano O, Torres I, Moreno I. An Med Interna 2003; 20 (8): 419-20.
9. Siniakowicz RM, Narula D, Suster B, Steinberg JS. Diagnosis of amiodarone pulmonary toxicity with high-resolution computerized tomographic scan. J Cardio-vasc Electrophysiol 2001; 12 (4): 431-6.