

# Caso Clínico

## Clinical Case

José Roberto Silva<sup>1</sup>  
Adelino Carragoso<sup>2</sup>  
Orlando Gaspar<sup>3</sup>

### Seminoma mediastínico: A propósito de um caso clínico

#### *Mediastinal seminoma: In reference to a case report*

Recebido para publicação/received for publication: 07.08.23

Aceite para publicação/accepted for publication: 08.05.26

#### Resumo

A propósito de um caso clínico, os autores fazem uma breve revisão da clínica, diagnóstico e tratamento do seminoma com localização mediastínica.

Rev Port Pneumol 2008; XIV (5): 705-708

**Palavras-chave:** Seminoma mediastínico, caso clínico.

#### Abstract

In reference to a clinical report, the authors of this article make a review about semiology, diagnosis and treatment of mediastinal seminoma.

Rev Port Pneumol 2008; XIV (5): 705-708

**Key-words:** Mediastinal seminoma, case report.

#### Introdução

Os seminomas são tumores malignos das células germinativas com uma apresentação extragonadal muito pouco frequente (<10%), sendo contudo, dos tumores não teratomatosos malignos, os mais frequentes quando apresen-

tam uma localização mediastínica anterior, representando 2 a 4% de todas as massas mediastínicas<sup>1</sup>. A propósito de um caso clínico, os autores apresentam uma breve revisão da literatura sobre uma patologia pouco frequente, o seminoma com localização mediastínica.

<sup>1</sup> Interno Complementar Medicina Interna – 4.º ano

<sup>2</sup> Assistente Hospitalar de Medicina Interna

<sup>3</sup> Chefe de Serviço e Director de serviço – Medicina 2

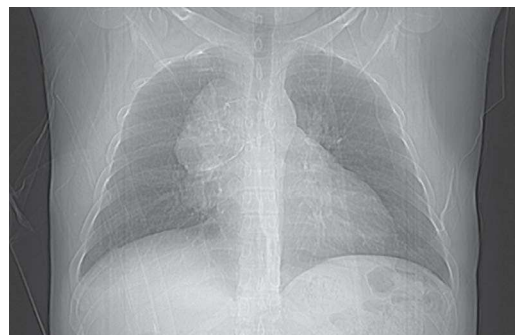Serviço: Medicina 2, Hospital São Teotónio-EPE, Viseu  
Director Serviço: Dr. Orlando Gaspar

#### Correspondência:

José Roberto Silva  
Praceta da Bela Vista Lote 8  
3510-470 Abraveses – Viseu

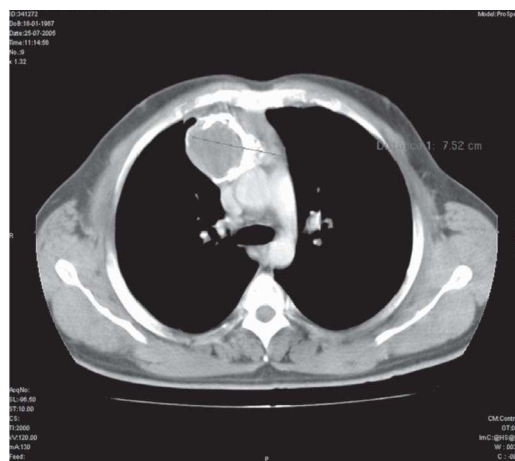
### Caso clínico

Homem de 38 anos, casado, sem filhos, emigrante e construtor civil que recorre ao serviço de urgência por quadro clínico com cerca de um mês de evolução, caracterizado por tosse seca e sudorese nocturna profusa, associado a astenia, anorexia e emagrecimento (4 kg). O doente não apresentava nem referia outras queixas. Relativamente aos antecedentes pessoais e familiares patológicos, eram irrelevantes. O doente não referia hábitos medicamentosos, tabágicos ou alcoólicos. Apresentava um bom estado geral, sem sinais objectivos de dificuldade respiratória, sem adenopatias periféricas palpáveis, sem sinais de síndrome da veia cava, apirético e hemodinamicamente estável, com saturação de O<sub>2</sub> periférica de 98%. O exame sumário dos sistemas cardiopulmonar, abdominal e génito-urinário e neurológico não apresentava alterações. Relativamente aos exames complementares de diagnóstico, apresentava em termos analíticos, um hemograma e leucograma normais, VS 42mm/H, ADA 33UI/L, SACE 37 U/L, LDH 654U/L, função tiroideia normal, βHCG 9,8mU/ml, restantes marcadores tumorais negativos (AlfaFP negativa), imunológica normal e gasimetria normal. Apresentava uma prova de Mantoux negativa e culturas microbiológicas de urina, sangue e expectoração negativas. No RX tórax apresentava uma massa no mediastínico anterior (Fig. 1) e a TC torácica mostrava uma volumosa (13×11×8 cm) massa tumoral mediastínica anterior, com densidade de tecidos moles, com componente quístico e calcificações, sem planos de clivagem com a aorta ascendente e o tronco da artéria pulmonar. Sem evidência de adenopatias mediastínicas (Fig. 2). O estudo abdomino-



**Fig. 1** – Radiografia do tórax: Massa do mediastino anterior. Sem outras alterações pleuroparenquimatosas

-pélvico por tomografia computadorizada e a ecografia testicular não revelaram alterações. O doente foi posteriormente submetido a toracotomia (pelo 4.º EID, presença de massa mediastínica fixa, com componente central duro-elástico) com realização de biópsia incisional do tumor, tendo o estudo histopatológico (Fig. 3) revelado uma neoplasia de células grandes, de núcleos vesicu-



**Fig. 2** – TC tórax: Volumosa (13×11×8 cm) massa tumoral mediastínica anterior, com densidade tecidos moles, com componente quístico e calcificações. Sem planos de clivagem com aorta ascendente e tronco da artéria pulmonar. Sem adenopatias mediastínicas

losos com elevado índice mitótico, apoptose, dispostas em ninhos separadas por septos fibrosos com infiltrado linfocitário pouco frequente. Imunoistoquímica: citoqueratinas AE1, AE3, LP34 não reactivas, CD117 reactivo para células tumorais (sendo este imumomarcador utilizado neste contexto clínico no intuito de fazer diagnóstico diferencial entre seminoma e carcinoma embrionário). O diagnóstico histopatológico definitivo foi o de seminoma. O doente foi orientado para oncologia médica e iniciou o plano terapêutico quimioterápico com o esquema – bleomicina, etoposide e cisplatino. Após três ciclos de quimioterapia, o doente apresentou normalização analítica da  $\beta$ HCG (0,0mU/ml) e o controlo imagiológico (TC tórax) revelou uma redução considerável da massa mediastínica (7,52cm no seu maior diâmetro). Tendo em conta as dimensões da massa mediastínica residual, a equipa de oncologia, ponderou iniciar radioterapia, indicada nestes casos. Pouco tempo depois da conclusão do 3.º ciclo de quimioterapia, o doente decide emigrar, perdendo-se para *follow-up*.

### Conclusão

Os seminomas surgem habitualmente em homens (90%) na terceira e quarta décadas de vida. Cerca de 30% dos doentes são assintomáticos no momento do diagnóstico, que surge habitualmente na sequência da realização de um Rx do tórax de rotina. Quando sintomáticos, apresentam geralmente uma sintomatologia inespecífica (sintomas constitucionais, tosse, dispneia ou toracalgia) ou, em situações mais evoluídas, sintomas de compressão/invasão de estruturas adjacentes (S. veia cava), situação rara

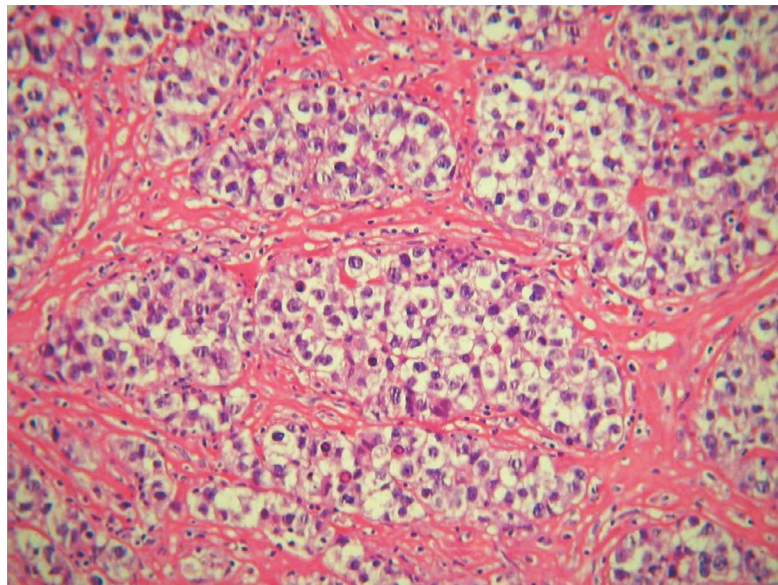


Fig. 3 – HE- Histologia: Seminoma

nos seminomas puros, por serem habitualmente não invasivos<sup>2</sup>. O diagnóstico passa pelo estudo laboratorial, embora sendo inespecífico nos seminomas puros, pode orientar o diagnóstico. Cerca de um terço dos doentes podem apresentar a beta-HCG positiva, sendo que a presença de uma alfa feto proteína (AFP) elevada torna o diagnóstico inconsistente, pois os seminomas não a produzem (AFP). O estudo imagiológico (radiografia tórax, TC tórax, RMN), não sendo patognomónico, poderá ser muito útil na identificação desta patologia. O diagnóstico definitivo passa invariavelmente pelo estudo histopatológico compatível<sup>3</sup>. O tratamento depende do tempo de diagnóstico, do estágio da doença, e envolve, de acordo com as indicações, a combinação de quimioterapia, radioterapia e cirurgia<sup>4</sup>. Os seminomas puros são muito radiosensíveis (35-50 Gy diário, 6 semanas), sendo esta geralmente a modalidade terapêutica inicial,

com exceção dos tumores de grandes dimensões ou na presença de doença metastizada. O regime de quimioterapia mais utilizado, BEP-bleomicina, etoposido, cisplatino, é administrado em 4-6 ciclos (esquema alternativo: VIP-vinblastina, ifosfamida, cisplatino). O tratamento cirúrgico destes doentes apenas tem lugar nos tumores de reduzidas dimensões, bem localizados, em doentes sintomáticos e nas massas residuais após terapêutica combinada (RT, QT). A cirurgia apresenta taxas de recorrência elevadas. Estes regimes terapêuticos levam a remissão em cerca de 80% dos casos. Dos tumores germinativos mediastínicos, os seminomas puros são os que apresentam melhor prognóstico, sendo que cerca de 60 a 80% dos doentes sobrevivem aos 5 anos<sup>5</sup>. Apesar de o doente ter apresentado inicial-

mente uma resposta clínica, analítica e imagiológica favorável, não podemos afirmar que a evolução tenha sido totalmente positiva, tendo em conta a sua perda precoce para *follow up*.

### Bibliografia

1. Takeda S, Miyoshi S, *et al*. Primary germ cell tumors in the mediastinum. *Cancer* 2003; 97:367
2. Hainsworth JD, Greco FA. Extragonadal germ cell tumors. *Semin Oncol* 1992; 19:119
3. Bokemeyer C, Nichols CR, *et al*. Extragonadal germ cell tumors in the mediastinum. *J Clin Oncol* 2002; 20:1864.
4. Jain KK, Bosl GJ, *et al*. The treatment of extragonadal seminoma. *J Clin Oncol* 1994; 2:820.
5. Bokemeyer C, Droz JP, *et al*. Extragonadal seminoma. An international multicenter analysis of prognostic and long term treatment outcome. *Cancer* 2001; 91:1391.