

Caso Clínico

Case Report

Nicole Murinello¹
M Emília Vitorino²
Cristina Matos³
José Manuel Correia³
Manuela Lima⁴
Pedro Baptista⁵
José Sena Lino⁶
Fernando Nogueira⁷

Carcinoma adenóide quístico recorrente. Revisão a propósito de um caso clínico

Recurrent adenoid cystic carcinoma. Review based on a case report

Recebido para publicação/*received for publication*: 08.07.15
Aceite para publicação/*accepted for publication*: 08.09.11

Resumo

O carcinoma adenóide quístico é uma neoplasia epitelial maligna de origem glandular, ocorrendo nas glândulas mamárias, salivares e raramente no pulmão, onde é responsável por 0,2% dos tumores. Embora raro, é o tumor de “tipo glândula salivar” mais comum ao nível do tracto respiratório.

Estes tumores apresentam um crescimento lento e curso clínico prolongado, caracterizando-se pela natureza infiltrativa, com tendência para a recorrência local tardia.

Os autores apresentam o caso de uma mulher com carcinoma adenóide quístico do pulmão diagnosticado na sequência de investigação de nódulo do pulmão submetida a ressecção cirúrgica com intuito curativo, cujo *follow-up* documentou recidiva local tardia 9 anos após a ressecção.

Abstract

The adenoid cystic carcinoma is a malignant epithelial glandular type neoplasia, occurring frequently in the salivary and mammary glands, and rarely in the lung, and is responsible for 0.2% of lung tumours.

These tumours present a slow growth and prolonged clinical course, and are characterised by their infiltrative nature and tendency towards late local recurrence.

The authors present a case of a woman with adenoid cystic lung carcinoma diagnosed after investigation of a lung nodule, submitted to surgical resection with curative intention, whose follow-up identified late recurrence, 9 years after surgery.

The present case emphasises the need for a prolonged surveillance, due to the potential late recurrence of this kind of tumour. The article reviews clinical and

¹ Interna do Internato Complementar de Pneumologia

² Interna do Internato Complementar de Anatomia Patológica

³ Assistente Hospitalar Graduado de Pneumologia

⁴ Assistente Hospitalar de Anatomia Patológica

⁵ Assistente Hospitalar Graduado de Cirurgia Torácica

⁶ Chefe de Serviço em Cirurgia Torácica

⁷ Chefe de Serviço em Pneumologia, Director de Serviço

Hospital Egas Moniz, Centro Hospitalar de Lisboa Ocidental

O presente caso vem realçar a necessidade de vigilância prolongada, dado o potencial de recidiva local tardia deste tipo de tumor. O artigo revê aspectos clínicos e patológicos do carcinoma adenóide quístico do pulmão e discute opções terapêuticas, nomeadamente de prevenção da recidiva, à luz dos conhecimentos actuais.

Rev Port Pneumol 2009; XV (1): 101-107

Palavras-chave: Carcinoma adenóide quístico, pulmão.

pathological features of lung adenoid cystic carcinoma, as well as therapeutic options, namely for prevention of recurrence.

Rev Port Pneumol 2009; XV (1): 101-107

Key-words: Adenoid cystic carcinoma, lung.

Introdução

O carcinoma adenóide quístico (CAQ) é um tipo raro de tumor do pulmão com origem nas glândulas seromucosas da mucosa traqueobrônquica, sendo responsável por cerca de 0,2% dos casos de tumor do pulmão. Apresenta um crescimento lento e curso clínico prolongado, caracterizando-se pela infiltração submucosa extensa, com tendência para a recorrência local tardia.

Os autores apresentam o caso de uma mulher com CAQ do pulmão diagnosticado na sequência de investigação de nódulo do pulmão, submetida a ressecção cirúrgica com intuito curativo, cuja evolução se caracterizou por recidiva local tardia, nove anos mais tarde.

Caso clínico

Mulher de 59 anos, caucasiana, doméstica, não fumadora, que inicia em Agosto de 1997 quadro clínico com um mês de evolução, caracterizado por toracalgia direita de

características inespecíficas, sem outra sintomatologia associada.

Antecedentes pessoais de carcinoma ductal invasivo da mama diagnosticado três anos antes; foi submetida a mastectomia radical esquerda e à data efectuou terapêutica com tamoxifeno; diabetes *mellitus* tipo 2 e hipercolesterolemia. Sem exposição conhecida a pneumopolutentes.

Em Outubro 1997 realizou radiografia do tórax, que evidenciou opacidade nodular na região peri-hilar direita com 3 cm de diâmetro, tendo sido referenciada à consulta de pneumologia para investigação.

Observação

Doente com bom estado geral. Mucosas coradas e hidratadas. Sem lesões cutâneas ou adenomegalias. Cicatriz de mastectomia esquerda sem lesões. Mama direita sem nódulos. Auscultação cardíaca e pulmonar normais. Abdómen sem organomegalias ou massas palpáveis. Sem alterações dos membros. Exame neurológico sumário normal.

Exames complementares de diagnóstico

Laboratoriais: Hb: 13,4g/dl, VGM: 89,7fl; GB: $5,40 \times 10^9/L$, (N: 29%, L: 59%, M: 11,7%, E: 0,3%, B: 0%); plaquetas: $141,0 \times 10^9/L$; VSG: 20mm; PT: 14,3 seg.; APTT: 27seg.; creatinina.: 0,7 mg/dL, glicose: 123 mg/dL, bilirrubina total: 0,6 mg/dL; TGO: 27 UI/L; TGP: 43UI/L; F. alcalina: 67 UI/L; LDH: 42 mg/dL. Marcadores tumorais: dentro dos valores normais (CEA: 1,2 ng/mL; CA 19,9: 6,20 UI/mL; CA 15,3: 12,20 UI/mL; CA 125: 14,20 UI/mL).

Tomografia computadorizada (TC) do tórax (Out. 97) – Status pós-mastectomia esquerda: imagem nodular com 30 mm ao nível do hilo direito, de contorno regular, densidade heterogénea, condicionando ligeira ectasia de alguns ramos brônquicos distais. Sem colapso pulmonar significativo. Sem adenomegalias ou compromisso pleural.

Mamografia e ecografia mamária: Sem alterações.

Broncofibroscopia: Protusão da parede interna do brônquio intermediário, à entrada

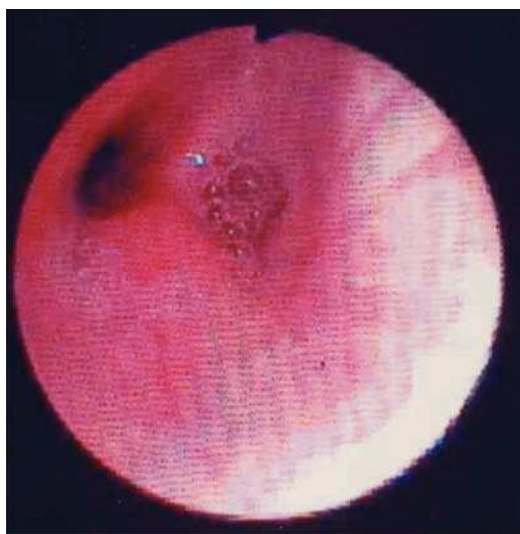

Fig. 1 – Broncofibroscopia

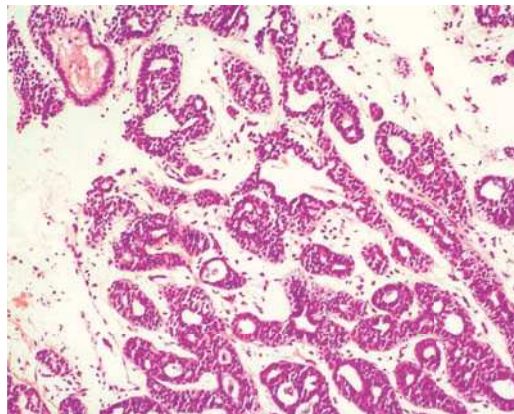


Fig. 2 – HEX40 – neoplasia constituída por pseudoquitos e estruturas glandulares de padrão cribiforme; sem mitoses evidentes

do lobo médio (LM), coberta por mucosa regular que se biopsou. No lobo inferior direito (LID) visualizou-se massa ocupando um brônquio segmentar, recoberta de mucosa lisa e hipervascularizada. Esporão de divisão do LM e LID alargado. Árvore brônquica esquerda de aspecto normal. Pesquisa de células neoplásicas nas secreções brônquicas negativa.

Resultado anatomopatológico da biópsia brônquica: Carcinoma adenóide quístico (primitivo do pulmão?, metastático?). Sem evidência de metástases de carcinoma da mama.

Os restantes exames complementares realizados para estadiamento não mostraram alterações.

Apresentava provas funcionais respiratórias compatíveis com intervenção cirúrgica.

Tratamento efectuado

Submetida a toracotomia para ressecção cirúrgica do nódulo, tendo sido efectuada bilobectomia pulmonar média e inferior direita (Fev. 98).

Estadiamento pós-cirúrgico: T2N1M0 (invasão de gânglios hilares).

Evolução

Manteve vigilância clínica regular na consulta de oncologia, realizando periodicamente TC torácica de controlo.

No início de 2007, cerca de 9 anos após a intervenção cirúrgica, referiu aparecimento de tosse seca com dois meses de evolução e cansaço fácil. Sem outra sintomatologia acompanhante.

Realizou TC torácica (Jan. 07), sendo detectada massa com densidade de partes moles na porção mais baixa da loca de Baretty e hilo direito, condicionando estreitamento do brônquio lobar superior direito, com aumento valorizável de dimensões.

Broncofibroscopia: Protusão da mucosa da vertente interna do brônquio principal direito (BPD), com mucosa de aspecto normal, embora muito vascularizada. Efectuadas biópsias a este nível.

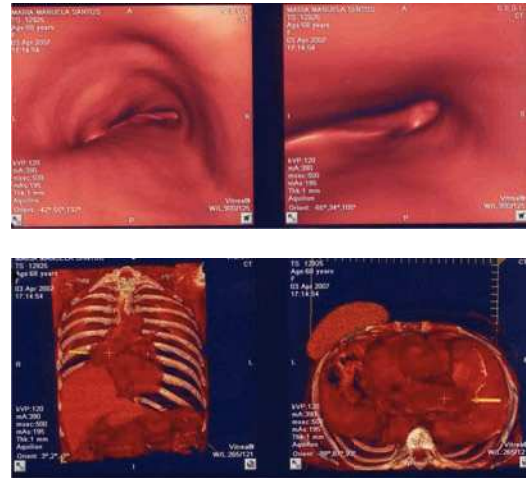


Fig. 4 – TC torácica com reconstrução 3D (Abr. 07) demonstra recidiva do tumor junto ao brônquio principal direito, sem envolvimento da carina

Pesquisa de células neoplásicas nas secreções brônquicas negativa.

Resultado anatomopatológico das biópsias brônquicas: Aspectos morfológicos e marcação imuno-histoquímica (MNF+, Actina+, S100+, CD 117+) compatíveis com carcinoma adenóide quístico.

Realizou TC torácica com reconstrução tridimensional (Abr. 07) para melhor definição anatómica da relação com o mediastino, tendo-se observando recidiva junto ao BPD. Sem envolvimento da carina ou traqueia. Discreto aumento ganglionar linfático ao nível da janela aortopulmonar.

Proposta novamente para tratamento cirúrgico do tumor (Maio 07), após reestadiamento.

Intraoperatoriamente observou-se tumor invadindo os grandes vasos, tendo sido necessário clampar a aurícula esquerda para ressecção do mesmo.

Pós-operatório com instabilidade hemodinâmica e disritmia.

Faleceu no 4.º dia do pós-operatório.

Fig. 3 – TC torácica (Jan. 07) evidenciando massa junto ao hilo direito, com estreitamento do brônquio lobar superior direito.

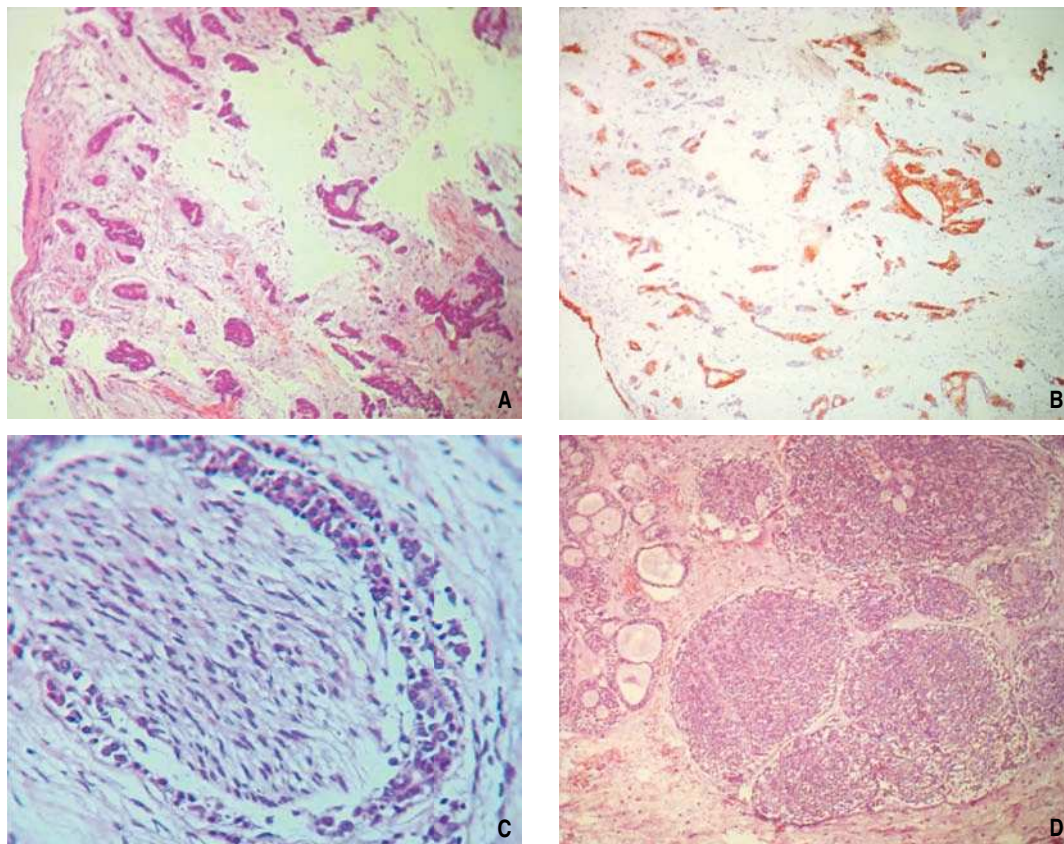


Fig. 5: A,B (histologia da biópsia brônquica) e C,D (histologia da peça operatória) – A) HE40 – neoplasia constituída por estruturas glandulares, com crescimento submucoso. B) CD117x40 – marcação imuno-histoquímica. C) HEX400 – Invasão perineural. D) HEX100 – Metástase ganglionar

Discussão

O CAQ, denominado anteriormente cilindroma, é um tipo raro de tumor do pulmão com origem nas glândulas seromucosas da mucosa traqueobrônquica^{1,2,3}. Num estudo de 2846 casos de carcinomas primitivos do pulmão, o CAQ foi responsável por apenas 0,56% dos casos². A Organização Mundial de Saúde apresenta uma incidência de 0,2%⁴. Este tipo de tumor ocorre mais frequentemente nas glândulas salivares e mamárias, sendo os aspectos histológicos semelhantes, independentemente da localização primitiva.

O CAQ é no entanto a neoplasia epitelial de origem glandular mais frequente no pulmão¹.

Não tem predomínio por qualquer um dos sexos^{1,2}, ocorrendo geralmente na 5.^a década de vida^{1,2,5}. A etiopatogenia é desconhecida e aparentemente não tem relação com o tabagismo³.

Tem localização frequentemente central, na traqueia (sendo responsável por 50% dos casos de tumores da traqueia)² ou nos brônquicos principais^{1,3,6}. Os CAQ com localização periférica no pulmão correspondem apenas a 10% dos casos.

Caracteristicamente apresenta crescimento lento e curso clínico prolongado³, sendo considerado um tumor de baixa malignidade². Caracteriza-se pela sua natureza infiltrativa¹, com tendência para a recorrência local tardia³.

Os sintomas decorrem habitualmente da obstrução traqueobrônquica², sendo frequente a apresentação como massa endobrônquica condicionando dispneia (72% dos casos)⁵, tosse (23%)⁵, atelectasias pós-obstrutivas ou pneumonias³, estridor (21%)⁵ ou hemoptise (18%)^{3,5}.

Do ponto de vista histopatológico apresenta características únicas, com infiltração submucosa e perineural^{1,6} extensa, estendendo-se frequentemente cerca de 1cm para além das margens macroscópicas⁶. Em virtude do crescimento submucoso, a mucosa encontra-se frequentemente intacta, pelo que a citologia e o escovado brônquicos são muitas vezes inconclusivos. A biópsia aspirativa por agulha fina transbrônquica constitui uma alternativa eficaz para obtenção do diagnóstico⁷.

Estão descritos três subtipos histológicos: cribiforme ou cilindromatoso (o mais frequente), tubular e sólido (mais agressivo)^{1,8}. As metástases à distância são raras, mais frequentes no subtipo sólido⁸, metastizando geralmente no fígado, osso, cérebro e raramente nos rins^{1,6,9}.

O tratamento *standard* é a ressecção cirúrgica do tumor, com bons resultados^{1,2,6}. A sobrevida aos 5 e 10 anos após a ressecção é de 91% e 76%, respectivamente, e de 40% e 0% em doentes não operados². Todavia, pelas características de crescimento infiltrativo submucoso, em cerca de metade dos casos^{2,5} a ressecção é incompleta. Alguns trabalhos, porém, não evidenciaram diferença signifi-

cativa em termos de sobrevida em doentes cuja ressecção foi completa ou incompleta^{5,6,9}.

A radioterapia tem assumido um papel crescente no controlo da doença residual e ressecção incompleta, em lugar da cirurgia de ressecção extensa^{1,3,9}. Dada a tendência para a recorrência local tardia (até 29 anos)², muitos autores recomendam radioterapia adjuvante à cirurgia^{8,3} e *follow-up* indefinido⁶.

Nos casos de doença extensa inoperável, a radioterapia pode atingir igualmente bons resultados, com uma sobrevida média esperada de 6,2 anos⁵.

Até à data não parece existir quimioterapia eficaz para a doença irresssecável, mas a combinação de fotoressecção por *laser* com a radioterapia endobrônquica e transtorácica pode atingir sobrevidas razoáveis^{6,10}. Num caso, a braquiterapia endobrônquica foi também eficaz na doença recorrente³.

O caso clínico apresentado exemplifica o curso clínico habitual deste tipo de tumor, tendo-se verificado recidiva local 9 anos após o tratamento cirúrgico.

Atendendo às características histopatológicas particulares do CAQ, é desejável uma vigilância prolongada, assim como deverá ser considerada radioterapia adjuvante à cirurgia para a prevenção de recidiva tardia.

Bibliografia

1. Ajit Vigg, Sumant Mantri, Avanti Vigg, ArulVigg. Adenoid cystic carcinoma of trachea. Indian J Chest Dis Allied Sci 2004; 46: 287-9.
2. Takanori Kanematsu, Tomofumi Yohena, Tadashi Uehara, Chie Ushijimam, Hiroshi Asoh, *et al*. Treatment outcome of resected and nonresected primary adenoid cystic carcinoma of the lung. Ann Thorac Cardiovasc Surg 2002; 8(2):74-7.

3. Chin HW, DeMeester T, Chin RY, *et al.* Endobronchial adenoid cystic carcinoma. *Chest* 1991; 100: 1464-5.
4. William D Travis, Elizabeth Brambilla, H. Konrad Müller-Hermelink, Curtis C. Harris. Pathology and genetics of tumours of the lung, pleura, thymus and heart – World Health Organization Classification of Tumours. IARC Press 2004: 65-6.
5. Donna E Maziak, MDCM, Thomas RJ Todd, Shafique H. Keshavjee, Timothy L. Winton, Peter Van Nostrand, *et al.* Adenoid cystic carcinoma of the airway: thirty two year experience. *J Thorac Cardiovasc Surg* 1996; 112:1522-32.
6. J Pickles, Bailey, CG. Wathen. An unusual primary pulmonary carcinoma. www.e-med.or.uk. *Grand Rounds*, vol. 2, pp. 40-42.
7. Suimin Qiu, Madhavan M. Nampoothiri, Paul Zaharopoulos, Roberto Logrono. Primary pulmonary adenoid cystic carcinoma: Report of a case diagnosed by fine-needle aspiration cytology. *Diagnostic Cytopathology* 2004; 30(1).
8. Hilal Altinöz, Özhan Kula, Özlem Yazicioğlu, Pinar Pazarlı, Taha Tahir Bekçi. Adenoid cystic carcinoma. *Turkish Respiratory Journal* 2003; 4(2):85-7.
9. Osamu Kawashima, Toshikazu Hirai, Mitsuhiro Kamiyoshihara, Susumo Ishikawa, Yasuo Morishita. Primary adenoid cystic carcinoma in the lung: Report of two cases and therapeutic considerations. *Lung Cancer* 1998; 19:211-17.
10. Boedker HA, Kristensen D. A method for selective endobronchial and endotracheal irradiation. *J Thorac Cardiovasc Surg* 1982; 84: 59-61.