

Caso Clínico

Case Report

Ricardo José Brito Pereira de Lima¹
Carla Cristina de Sousa Nogueira¹
Javier Porteiro Sanchez²
Maria Teresa Shiang Tzer³
Maria Manuela Queirós Rola³

Quilotórax: A propósito de um caso clínico

Chylothorax – Case report

Recebido para publicação/received for publication: 08.07.21

Aceite para publicação/accepted for publication: 08.12.31

Resumo

O quilotórax caracteriza-se pela presença de linfa no espaço pleural devido a lesão ou obstrução do ducto torácico. O diagnóstico é feito com base no elevado conteúdo de triglicéridos e na presença de quilomícrons. A etiologia do quilotórax pode ser dividida em traumática e não traumática. A ruptura traumática ocorre após acidentes ou cirurgias. Das causas não traumáticas, a mais comum é o linfoma e, na presença de um quilotórax de etiologia desconhecida, a primeira suspeita diagnóstica deverá ser dirigida para esta entidade, sendo o tipo mais frequente o não Hodgkin.

Abstract

Chylothorax is the occurrence of lymph in the pleura due to damage or obstruction of the thoracic duct. High content of triglycerides and the presence of chylomicrons make the diagnosis of chylothorax. Its aetiology can be divided in traumatic and non-traumatic. Traumatic rupture occurs after accidents or surgery. Within non-traumatic aetiology, lymphoma is the most common and in the presence of a chylothorax of unknown origin this should be the first suspicion, being non-Hodgkin type the most frequent.

¹ Interno Complementar de Pneumologia

² Interno Complementar de Medicina Interna

³ Assistente Graduada de Pneumologia

Centro Hospitalar de Vila nova de Gaia / Espinho EPE

Serviço de Pneumologia do Centro Hospitalar de Vila Nova de Gaia / Espinho

Directora de Serviço – Dra. Bárbara Parente

R. Conceição Fernandes

Vila Nova de Gaia

4430-000 Vila Nova de Gaia

E-mail: ricardo9lima@hotmail.com

Os autores apresentam o caso de um doente com quilotórax, cujo diagnóstico etiológico foi de linfoma não Hodgkin, discutem os aspectos particulares do quilotórax, bem como a investigação e modalidades de tratamento desta entidade.

The authors present a case report of a patient with chylothorax due to non-Hodgkin lymphoma, discuss the particularities of chylothorax as well as the investigation and its treatment options.

Rev Port Pneumol 2009; XV (3): 521-527

Rev Port Pneumol 2009; XV (3): 521-527

Palavras-chave: Quilotórax, empiema, pleurodese, toracoscopia, linfoma.

Key -words: Chylothorax, empyema, pleurodesis, thoracoscopy, lymphoma.

Introdução

O quilotórax deve-se à passagem directa do quilo do ducto torácico para a cavidade pleural, sendo o líquido pleural geralmente leitoso. O conteúdo de triglicéridos necessita ser determinado, pois nem todos os quilotóraxes têm aparência leitosa e alguns derrames leitosos podem ser pseudoquilotóraxes. O nível de triglicéridos acima de 110 mg/dl é altamente sugestivo de quilotórax; níveis inferiores a 50 mg/dl excluem-no. O resultado entre estes dois valores exige a análise das lipoproteínas do líquido pleural; a detecção de quilomícrons no líquido pleural confirma a presença de quilotórax¹⁻³.

O pseudoquilotórax é menos frequente do que o quilotórax¹, ocorre em doentes com pleuras espessadas e algumas vezes calcificadas na presença de derrame pleural crónico; actualmente, as duas etiologias mais frequentes citadas na literatura são o derrame pleural tuberculoso e, menos frequentemente, condições associadas com doença reumatóide⁴. No pseudoquilotórax, o nível de colesterol no líquido pleural geralmente é superior a 200 mg/dl, o exame microscópi-

co pode revelar cristais de colesterol, a concentração de triglicéridos é inferior a 110 mg/dl e os quilomícrons estão ausentes.

A aparência macroscópica do líquido pode ser enganadora. O diagnóstico diferencial entre empiema e quilotórax na presença de um líquido turvo ou leitoso é efectuado através da centrifugação do líquido pleural, sendo no empiema o sobrenadante claro^{1,5}.

Caso clínico

Homem de 70 anos, caucasiano, ex-trabalhador de caminhos-de-ferro. Não fumador e sem antecedentes pessoais ou familiares relevantes. Recorreu ao serviço de urgência por toracalgia direita com características pleuríticas, tosse com expectoração purulenta, dispneia para médios esforços e temperatura subfebril com dois meses de evolução. Negava queixas constitucionais e referia ter realizado vários ciclos de antibioterapia (claritromicina; amoxicilina+ácido clavulânico; levofloxacina). Ao exame objectivo apresentava bom estado geral, hemodinamicamente estável, sem dificuldade respiratória em repouso, temperatura subfebril (37,5°C), pele e mu-

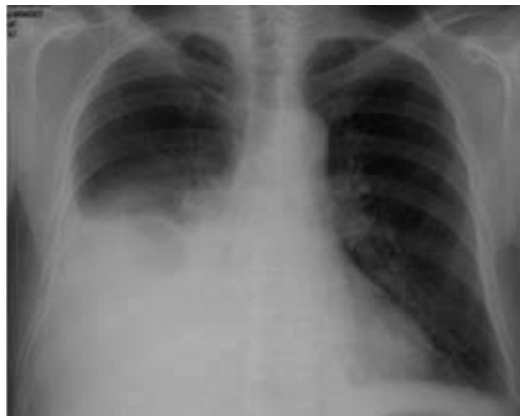

Fig. 1 – Hipotransparência homogénea na metade inferior do hemitórax direito

cosas coradas e hidratadas, sem icterícia ou cianose. Presença de adenopatia axilar esquerda de aproximadamente 1,5 cm de diâmetro. Tórax simétrico com macicez à percussão e abolição do murmúrio vesicular na metade inferior do hemitórax direito. Auscultação cardíaca normal. Abdómen e membros sem alterações. O estudo efectuado no serviço de urgência mostrou: hemoglobina 15 g/dl; leucócitos 15850/ μ l (neutrófilos 88%; linfócitos 8%); função renal e ionograma normais; DHL 280 U/L; proteínas totais 7,7 g/dl; PCR 15 mg/dl. Na gasimetria arterial (FiO₂ 21%) apresentava pH 7,45; PaCO₂ 42,7 mmHg; PaO₂: 70 mmHg; HCO₃⁻ 29,6 mmol/l; SatO₂: 93 %. A telerradiografia PA de tórax revelou hipotransparência homogénea na metade inferior do hemitórax direito sugestiva de derrame pleural (Fig. 1). Realizou toracocentese diagnóstica, com saída de líquido purulento e cheiro fétido. O estudo citológico e bioquímico do líquido pleural apresentava características de empiema. Foi colocado dreno torácico e iniciada antibioterapia com piperacilina-tazobactam + amicacina. Os estudos anatomopatológicos e bacteriológicos do líquido pleural foram negativos.

Ao 6.º dia de internamento, foram notórias as alterações das características macroscópicas do líquido pleural, apresentando aspecto sugestivo de quilotórax confirmado pelo doseamento de triglicéridos no líquido pleural (463 mg/dl). Iniciou dieta com triglicéridos de cadeia média. Foi realizada biópsia pleural que revelou um infiltrado inflamatório crónico focal e inespecífico, não se observando características de malignidade. Efectuou tomografia axial computadorizada (TAC) toracoabdominal, que mostrou a presença de líquido livre intrapleural direito de baixa densidade, aglomerado adenopático retrocruiral e retroperitoneal, adenopatia pré-traqueal e três adenopatias axilares esquerdas (Fig. 2).

Foi submetido a biópsia aspirativa de gânglio axilar e posteriormente a exérese, sendo diagnosticado linfoma não Hodgkin B da zona marginal (Fig. 3). Iniciou ciclo de quimioterapia com CVP (ciclofosfamida, vincristina, prednisona). Por persistência de derrame pleural direito, efectuou toracosopia e pleurodese com talco (Fig. 4), com boa resposta clínica e radiológica (Fig. 5). O doente teve alta mantendo tratamento com dieta pobre em triglicéridos de cadeia longa e quimioterapia. Por aparecimento de derrame pleural à esquerda com as mesmas características bio-

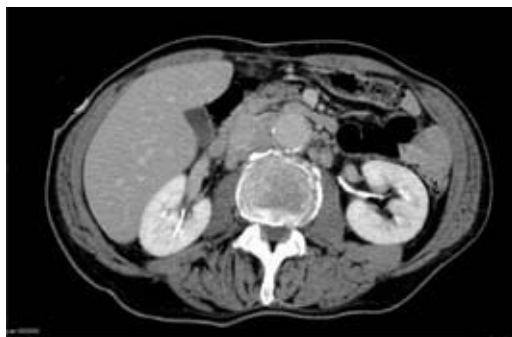

Fig. 2 – Aglomerado adenopático retrocruiral e retroperitoneal

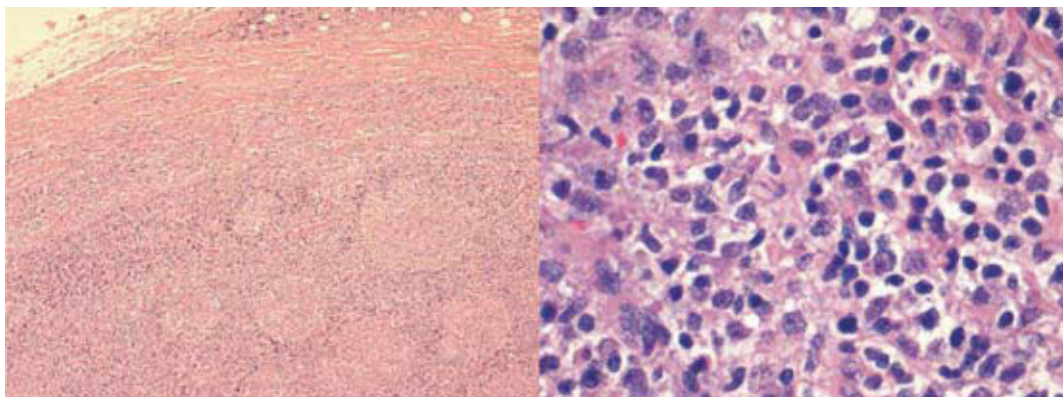


Fig. 3 – Gânglio linfático axilar. Estudo anatomopatológico revelou linfoma não Hodgkin

químicas, foi reinternado 20 dias após a alta (Fig. 6). Optou-se por alterar o esquema de quimioterapia para CHOP (ciclofosfamida, doxorubicina, vincristina, prednisona) e realização de toracoscopia esquerda, sem sucesso terapêutico. Iniciou nutrição parentérica total com redução significativa da drenagem pleural após as primeiras 24 horas e ausência de drenagem após 72 horas (Fig. 7). Manteve

nutrição parentérica total mais 48 horas, tendo posteriormente alta para o Hospital de Dia de pneumologia e de hematologia.

Actualmente, após 2 anos de seguimento, encontra-se assintomático e sem recidiva de quilotórax.

Discussão

A etiologia do quilotórax pode ser dividida em traumática e não traumática. A principal

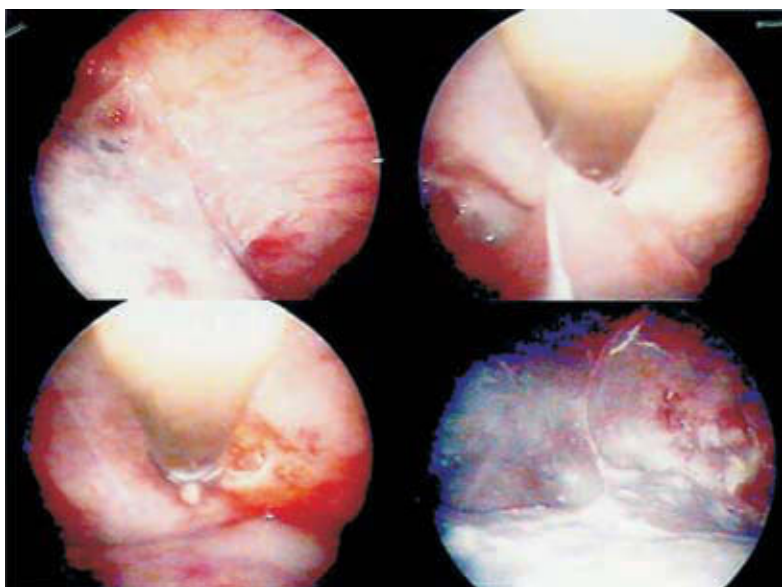


Fig. 4 – Toracoscopia direita e talcagem com Steritalc®

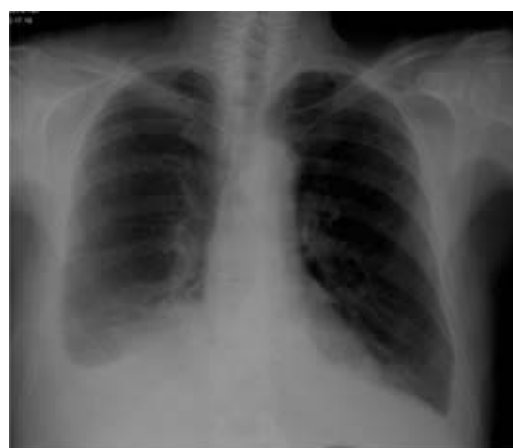

Fig. 5 – Telerradiografia de tórax pós-talcagem– hipotransparência homogênea de concavidade superior na base do hemitórax direito e obliteração do fundo-de-saco costofrénico esquerdo

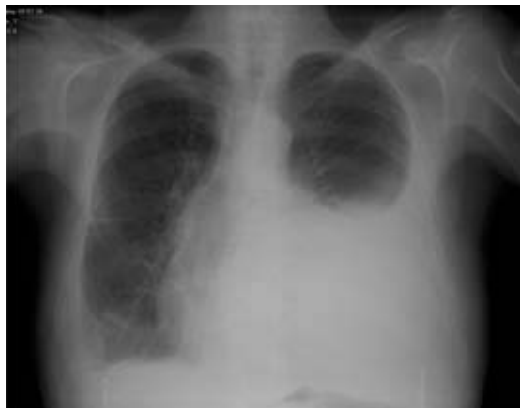

Fig. 6 – Hipotransparência homogénea de concavidade superior na metade inferior do hemitórax esquerdo

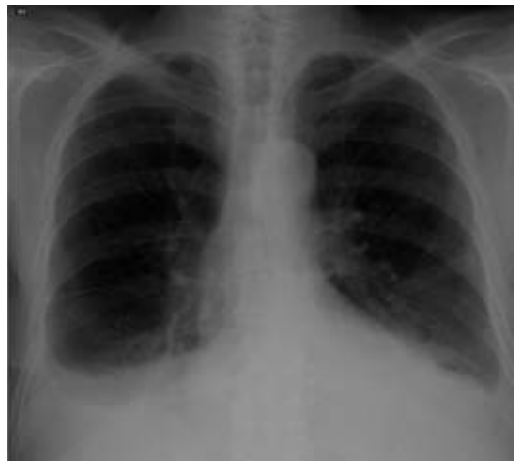

Fig. 7 – Radiografia do tórax à data da alta. Apagamento de ambos os fundos-de-saco costofrénicos, mais acentuado no hemitórax direito

causa de quilotórax é o trauma^{5,6}, podendo surgir após traumatismo fechado ou penetrante. A ruptura do ducto torácico pode acontecer após um acesso de tosse ou vômito⁷. Actualmente, a maioria dos casos de quilotórax traumáticos surgem após procedimentos cirúrgicos envolvendo o coração, pulmão, cirurgia da cabeça e/ou pescoço. A lesão pode ocorrer inclusive após técnicas toracoscópicas. A incidência global de quilotórax após cirurgia torácica ronda 0,5 %⁷. Na série de Shimizu e colaboradores, a incidência foi de 2,4 % após a realização de 1110 lobectomias e pneumectomias, com ressecção sistemática dos gânglios mediastínicos⁸.

Relativamente à etiologia não traumática, o linfoma é a mais frequente⁹. Na presença de um quilotórax de etiologia desconhecida, a primeira suspeita diagnóstica deverá ser dirigida para o linfoma, sendo o tipo mais frequente o não Hodgkin. Outras situações malignas podem causar obstrução ou bloqueio do ducto torácico por disseminação metastática, embora menos frequentemente. Excepto as doenças que afectam directamente os vasos linfáticos, onde o quilotórax

é comum, outras entidades podem, embora raramente, complicar-se com quilotórax, existindo casos descritos de complicações de sarcoidose e tuberculose. O quilotórax congénito resulta da malformação do ducto torácico, sendo esta etiologia mais frequente do que o traumatismo no parto.

A apresentação clínica inclui sinais e sintomas induzidos pelos efeitos mecânicos do derrame pleural. A sintomatologia é geralmente insidiosa, sendo pouco frequente febre, dor torácica e infecção do espaço pleural, porque o quilo é bacteriostático e não provoca resposta inflamatória da superfície pleural¹⁰.

A principal complicação é o comprometimento do estado imunológico e a malnutrição consequente à perda de linfócitos, proteínas, gordura, electrólitos.

Após confirmação do diagnóstico de quilotórax, deve ser pesquisada a sua etiologia. Na ausência de trauma ou cirurgia, deve ser excluído linfoma maligno. A TAC toracoabdominal deve ser efectuada para visualiza-

ção de gânglios linfáticos aumentados, outros sinais de neoplasia e permitir a avaliação pulmonar. A linfangiografia pode ser realizada para identificar o local de lesão do ducto torácico e, conseqüentemente, orientar a decisão clínica da região onde efectuar biópsias. A linfocintigrafia tem mostrado boa correlação com linfangiografia. Se a etiologia permanecer indeterminada, a cirurgia torácica pode ser necessária. Num doente com nutrição parentérica através da veia subclávia, deve ser considerada a possibilidade de penetração e fuga da dieta parentérica para a cavidade pleural.

O tratamento da doença subjacente é importante e, em alguns casos, poderá resolver o quilotórax. No entanto, nas neoplasias, particularmente no linfoma maligno¹¹, poderá ter um efeito benéfico na própria doença, mas o quilotórax pode permanecer e irá necessitar de outras medidas terapêuticas. Numa fase inicial o tratamento deverá ser conservador. A dieta pobre em gordura, constituída com triglicéridos de cadeia média, maioritariamente absorvidos directamente para o sangue, vai levar à diminuição da quantidade do quilo^{5,7}, podendo ser uma das primeiras medidas. Uma diminuição mais acentuada do fluxo do quilo é alcançada através da nutrição parentérica total^{1,5}. Toracocenteses de repetição podem ser efectuadas, no entanto a introdução de dreno torácico é preferível, pois também permite a monitorização da drenagem quilosa.

Recentemente, foram descritos casos de sucesso terapêutico com somatostatina ou seus análogos, considerando-se prudente o seu uso em quilotórax persistentes antes de adoptar procedimentos invasivos^{12,13}.

A pleurodese química tem sido usada durante décadas com diferentes taxas de suces-

so^{5,7}, não existindo unanimidade entre os diferentes estudos quanto ao seu benefício. A impressão geral é a de que é mais difícil atingir a pleurodese química no quilotórax do que no derrame pleural de origem neoplásica, provavelmente devido aos efeitos neutralizantes do quilo. Em contraste, na toracoscopia com instilação de talco, têm-se encontrado taxas de sucesso superiores. Numa descrição de 360 toracoscopias com pleurodese, 9 das quais no tratamento de quilotórax, verificou-se sucesso em 7 destes (77%)¹⁴. Noutro estudo com 22 doentes, 5 dos quais com quilotórax, a taxa de sucesso foi de 100%¹⁵. Outros autores descreveram uma taxa de 100% de sucesso em 8 doentes tratados exclusivamente com pleurodese com talco por toracoscopia cirúrgica¹⁶. Num estudo que incluiu 19 doentes com quilotórax (4 dos quais bilaterais) secundário a linfoma verificou-se taxa de sucesso de 100% com toracoscopia médica¹⁷. Devido ao risco de desenvolvimento de síndrome de *distress* respiratório agudo pela utilização de talco intrapleural, alguns autores não recomendam esta técnica^{5,18}. Contudo, existem muitas séries que demonstraram a segurança da utilização de talco calibrado¹⁹⁻²¹.

As medidas conservadoras poderão ser tentadas até 14 dias, dependendo do estado nutricional e imunológico do doente^{22,23}, não existindo consenso entre os diferentes investigadores.

O *shunt* pleuroperitoneal é uma alternativa à pleurodese para remover o quilo e aliviar a dispneia^{5,24}. A principal vantagem do *shunt* pleuroperitoneal deve-se ao facto de a linfa não ser removida do corpo, evitando a perda excessiva de nutrientes e elementos celulares de defesa. Quando o quilo atinge a cavidade peritoneal é absorvido, não pro-

vocando ascite significativa²⁴. Esta técnica não deve ser realizada quando existe ascite quilosa.

Quando as medidas conservadoras e a pleurodese falham, a ligação do ducto torácico através de toracotomia ou, mais recentemente, toracoscopia cirúrgica, é uma alternativa, constituindo o tratamento definitivo.

Bibliografia

- Hillerdal G. Chylothorax and pseudochylothorax. *Eur Respir J* 1997;10:1157-62.
- Staats BA, Ellefson RD, Budahn LL, Dines DE, Prakash UBS, Offord K. The lipoprotein profile of chylous and nonchylous pleural effusions. *Mayo Clin Proc* 1980;55:700-4.
- Loddenkemper R, Frank W. Pleural Disease. *In: Gibson G, Geddes D, Costabel U, Sterk P, Corrin B (Eds.). Respiratory medicine. 3rd ed., London. Saunders; 2003: 1907-1937.*
- Garcia-Zamalloa A, Ruiz-Irastorza G, Aguayo FJ, Gurrutxaga N. Pseudochylothorax. Report of 2 cases and review of the literature. *Medicine (Baltimore)* 1999;78:200.
- Light RW. Chylothorax and pseudochylothorax. *In: Pleural diseases, 5th ed. 2007:346-61.*
- Doerr CH, Allen MS, Nichols III FC, Ryu JH. Etiology of chylothorax in 203 patients. *Mayo Clin Proc* 2005;80(7):867-70.
- Hillerdal G. Effusions from lymphatic disruptions. *In: Light RW, Lee YCG (Eds.). Textbook of pleural diseases. London; 2003:362-7.*
- Shimizu K, Yoshida J, Nishimura M. Treatment strategy for chylothorax after pulmonary resection and lymph node dissection for lung cancer. *J Thorac Cardiovasc Surg* 2002;124:499-502.
- Alexandrakis MG, Passam FH, Kyriakou DS, Bouros D. Pleural effusions in hematologic malignancies. *Chest* 2004;125:1546-55.
- Prakash UBS. Chylothorax and pseudochylothorax. *Eur Respir Mon* 2002;7:249.
- O'Callaghan A, Mead G. Chylothorax in lymphoma: mechanism and management. *Ann Oncol* 1995;6:603-7.
- Kalomenidis I. Octreotide and chylothorax. *Cur Opin Pul Dis* 2006;12:264-7.
- Andrés AGC, Fernández CM, Díez FJM, Gude VDH, Antón JAP, Nicolás JLM. Tratamiento conservador con octreótido del quilotórax posquirúrgico. *Arch Bronconeumol* 2004;40(10):473-5.
- Weissberg D, Ben-Zeev I. Pleurodesis talc. Experience 360 patients. *J Thorac Cardiovasc Surg* 1993;106:689-95.
- Vargas FS, Milanez JRC, Filomeno LTB, Tarcisio L. Intrapleural talc for the prevention of recurrence in benign or undiagnosed pleural effusions. *Chest* 1994; 106:1771-5.
- Graham DD, McGahren ED, Tribble CG. Use of video-assisted thoracic surgery in the treatment of chylothorax. *Ann Thorac Surg* 1994;57:1507-11.
- Mares DC, Marthur PN. Medical thoracoscopic talc pleurodesis for chylothorax due to lymphoma: a case series. *Chest* 1998;114:731-5.
- Light RW. Is talc indicated for Pleurodesis? *Journal of Bronchology* 2002;9:228-31.
- Gyorik S, Erni S, Studler U, Hodek-Wuerz R, Tamm M, Chhajed P. Long-term follow-up of thoracoscopic talc pleurodesis for primary spontaneous pneumothorax. *Eur Respir J* 2007;29:757-60.
- Sahn SA. Is talc Indicated for Pleurodesis? *Journal of Bronchology* 2002;9:223-7.
- Rodriguez-Panadero F, Antony VB. Pleurodesis: state of the art. *Eur Respir J* 1997;10(7):1648-54.
- Heffner JE. Diagnosis and management of chylothorax and cholesterol effusion. *In: http://wwwuptodate.com; 2008.*
- Vaz MAC, Fernandes PP. Quilotórax. *J Bras Pneumol* 2006;34(Supl 4):s197-s203.
- Little AG, Kadowaki MH, Ferguson MK, *et al.* Pleuroperitoneal shunting: alternative therapy for pleural effusion. *Ann Surg* 1988;48:195-200.