

Caso Clínico

Case Report

Jessica Cemlyn-Jones¹
Fernanda Gamboa²
Luísa Teixeira³
João Bernardo⁴
Carlos Robalo Cordeiro⁵

Sarcoidose: Uma forma rara de apresentação

Sarcoidosis: A less common presentation

Recebido para publicação/received for publication: 08.11.04

Aceite para publicação/accepted for publication: 08.12.19

Resumo

A apresentação clínica da sarcoidose é diversa e em mais de 90% dos casos existe envolvimento pulmonar. Os achados radiológicos mais frequentes aquando do diagnóstico são a presença de adenopatias hilares e infiltrados pulmonares.

Os autores apresentam o caso de uma doente jovem cuja radiografia torácica apresentava múltiplos nódulos bilaterais. A biópsia cirúrgica revelou a presença de granulomas não necrotizantes com células gigantes multinucleadas, compatível com sarcoidose.

Abstract

The clinical presentation of sarcoidosis is diverse and in over 90% of patients there is pulmonary involvement. The most common features of the radiographic findings at the time of diagnosis are bilateral hilar lymphadenopathy and pulmonary infiltration.

The authors report the case of a young female patient who presented with multiple bilateral nodular shadows on chest radiograph. Surgical biopsy revealed non-necrotizing granulomas with occasional multinucleated giant cells compatible with sarcoidosis. Al-

¹ Interna Complementar de Pneumologia

² Assistente Hospitalar de Pneumologia

³ Chefe de Serviço de Radiodiagnóstico

⁴ Chefe de Serviço de Cirurgia Cardiorácica

⁵ Coordenador da Unidade Funcional de Técnicas de Diagnóstico e Terapêutica
Hospitais da Universidade de Coimbra

Departamento de Ciências Pneumológicas e Alergológicas dos Hospitais da Universidade de Coimbra

Director de Serviço: Dr. Mário Chaves Loureiro

Director de Departamento: Prof. Doutor Manuel Fontes Baganha

Av. Bissaya Barreto e Praceta Prof. Mota Pinto, 3000-075 Coimbra

E-mail: jcemlynjones@yahoo.com

Apesar de se tratar de uma sarcoidose pulmonar estágio III, a doente apresentava-se assintomática, o estudo funcional ventilatório era normal e não havia sinais de envolvimento extratorácico, pelo que foi decidido não iniciar tratamento. Houve remissão espontânea das lesões, comprovada em tomografia computadorizada de alta resolução após um ano.

Rev Port Pneumol 2009; XV (3): 543-552

Palavras-chave: Sarcoidose, múltiplos nódulos pulmonares bilaterais, remissão espontânea.

though this was a case of stage III pulmonary disease, the patient was asymptomatic, lung function tests were normal and there were no signs of extrathoracic involvement. Spontaneous remission occurred without treatment as shown on high resolution CT scan follow-up, one year later.

Rev Port Pneumol 2009; XV (3): 543-552

Key-words: Sarcoidosis, multiple bilateral nodular shadows, spontaneous remission.

Introdução

A sarcoidose pode atingir virtualmente qualquer órgão ou sistema. O envolvimento pulmonar, sendo o mais frequente, é caracteristicamente bilateral, assimétrico, e atinge preferencialmente os lobos superiores. Os achados radiológicos mais frequentes aquando do diagnóstico são adenopatias hilares bilaterais e infiltrados pulmonares. Quinze a 25% dos casos podem apresentar características radiológicas atípicas e em 5 a 10% dos doentes a radiografia torácica pode ser normal¹⁻³. A importância do estadiamento radiológico para orientação prognóstica tem sido vastamente reportada^{4,5} e, embora exista uma elevada taxa de remissão espontânea, globalmente observada em 60%-70% dos doentes, nos estádios III e IV ocorre remissão em menos de 20% e em 0% dos casos, respectivamente⁶⁻⁸.

A variabilidade do curso clínico da doença condiciona uma difícil definição de orientações terapêuticas, sendo ainda hoje patente na literatura a diversidade de critérios utilizados para instituição de tratamento.

Introduction

In sarcoidosis lung involvement tends to be bilateral, asymmetric and affects preferentially the upper lobes. The most common features of the radiographic findings at the time of diagnosis are bilateral hilar lymphadenopathy and pulmonary infiltration. Atypical radiological findings occur in 15% to 25% of cases and in 5% to 10% chest radiographs are normal¹⁻³. The importance of chest radiographic stage as a prognostic guide has been widely reported^{4,5} and although a characteristic feature of sarcoidosis is the high rate of spontaneous remission, globally seen in 60–70% of patients, radiologic stage III and stage IV, remit in under 20% and in 0% of cases respectively^{6,8}. As the clinical course of sarcoidosis is so variable, treatment has not been well defined for all patients as shown by the diversity of criteria referred in the Literature.

The relevance of this case lies in the unusual form of disease presentation with multiple pulmonary nodules without clinical or

A relevância do caso clínico apresentado prende-se com a forma pouco usual de apresentação da doença, caracterizada por uma nodulação pulmonar difusa sem repercussão clínica ou funcional e com uma evolução atípica para o estadió diagnosticado.

Caso clínico

Doente de 39 anos, assintomática, foi internada num serviço de pneumologia para esclarecimento de múltiplas formações nodulares bilaterais evidenciadas numa radiografia torácica (Fig. 1). Dos antecedentes patológicos, havia apenas a referir um nódulo mamário esquerdo benigno, biopsado 13 anos antes. Era não fumadora, tinha trabalhado 8 anos numa fábrica de tecidos e tinha história de exposição a galinhas. Ao exame objectivo, não apresentava alterações significativas. Analiticamente, observava-se um aumento da

functional repercussion with an atypical stage progression.

Case report

An asymptomatic 39-year old female was admitted to a pulmonology Department with multiple bilateral nodular shadows on a chest radiograph (Fig.1). Her medical history was unremarkable except for a left breast nodule which had been biopsied 13 years earlier, and proven to be benign. She was a non smoker, had worked in a cloth factory for 8 years and had been exposed to chickens. Physical examination showed no significant abnormalities. Her serum C-reactive protein was 4,6 mg/dl and she had mild hypoxemia (pO_2 75 mmHg, breathing room air). Routine chemistry, urinalysis and electrocardiogram were normal as were gammaglobulins, autoantibodies and

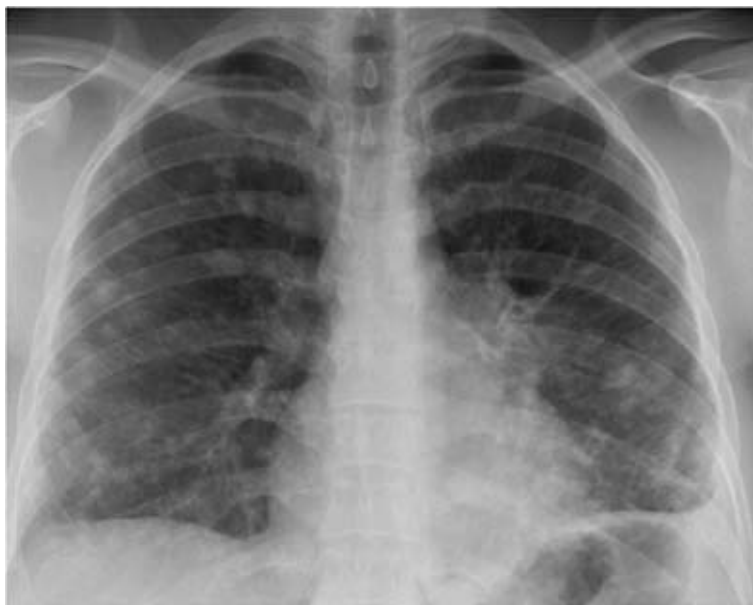

Fig.1 – Radiogra a torácica inicial evidenciando múltiplas formações nodulares bilaterais

Fig. 1 – Chest radiograph on admission showing multiple bilateral nodular shadows

proteína C reactiva sérica (4,6 mg/dl) e ligeira hipoxemia (pO_2 75 mmHg, ar ambiente), sendo o restante estudo bioquímico sérico de rotina, assim como o exame sumário de urina, o electrocardiograma, o doseamento das imunoglobulinas, dos autoanticorpos e da enzima de conversão da angiotensina sérica (43UI/L). Os marcadores tumorais CEA, α FP, CA 19,9, SCC, CYFRA 21,1, NSE e CA 72,4 estavam normais. Havia elevação do CA125 a 179 U/ml (normal <27 U/ml). As precipitinas para antigénio de galinha eram negativas. A mamografia e a ecografia mamária revelaram apenas ligeira assimetria do quadrante superior da mama esquerda, secundária a densificação aparentemente não patológica e microcalcificação benigna da mama direita. A tomografia computadorizada de alta resolução (TCAR) do tórax evidenciou múltiplos nódulos parenquimatosos bilaterais bem definidos pericentimétricos, predominantemente periféricos, e quatro áreas de densificação parenquimatosa com broncograma aéreo. Observaram-se alguns gânglios linfáticos mas sem critérios dimensionais de adenopatia (Fig. 2). A espirometria e o estudo da difusão pelo monóxido de carbono eram normais.

A contagem total de células no líquido de lavagem broncoalveolar (LLBA) foi de $60/mm^3$ com 86% de macrófagos, 12% de linfócitos e 1% de eosinófilos, e uma relação CD4/CD8 de 2,8. O estudo microbiológico do aspirado brônquico excluiu a presença de bactérias, micobactérias e fungos. Foram realizadas biópsias transbrônquicas e biópsia pulmonar transtorácica, que foram inconclusivas.

No cintigrama com gálio⁶⁷, observou-se hiper captação ligeira das regiões oculares, mas o exame neurooftalmológico não mostrou alterações.

angiotensin converting enzyme (ACE) at 43 IU/L. Tumour markers were assessed; CEA, α FP, CA 19.9, SCC, CYFRA 21.1, NSE and CA 72.4 were normal. CA 125 was increased to 179 U/ml (normal < 27 U/ml). Avian antigens precipitins were negative. Mammography and breast ultrasound showed in the upper external quadrant mild asymmetry due to densification of the left breast, apparently non-pathological and benign micro calcification on the upper external quadrant of the right breast. High resolution CT (HRCT) scan showed multiple bilateral peri-centimetric well defined parenchymal nodules predominantly peripheral and four areas of parenchymal densification with air bronchogram. A few mediastinal lymph nodes were observed although without dimensional criteria to be considered adenopathy (Fig. 2). Spirometry and diffusing capacity were normal

The total cell count in the bronchoalveolar lavage fluid (BALF) was $60/mm^3$ with 86% alveolar macrophages, 12% lymphocytes, and 1.0% eosinophils. CD4/CD8 ratio was 2.8. Microbiological exam of bronchial aspirate revealed no bacteria, mycobacteria or fungi. Neither transbronchial nor transthoracic lung biopsy were diagnostic.

Galium⁶⁷ scan showed mild uptake in the ocular regions but ophthalmoscopy was normal.

Surgical pulmonary biopsy was performed and revealed aggregated non-necrotizing granulomas with occasional multinucleated giant cells. These histopathological features were compatible with sarcoidosis (Fig. 3).

On the basis of these findings the diagnosis of pulmonary sarcoidosis Stage III was established.

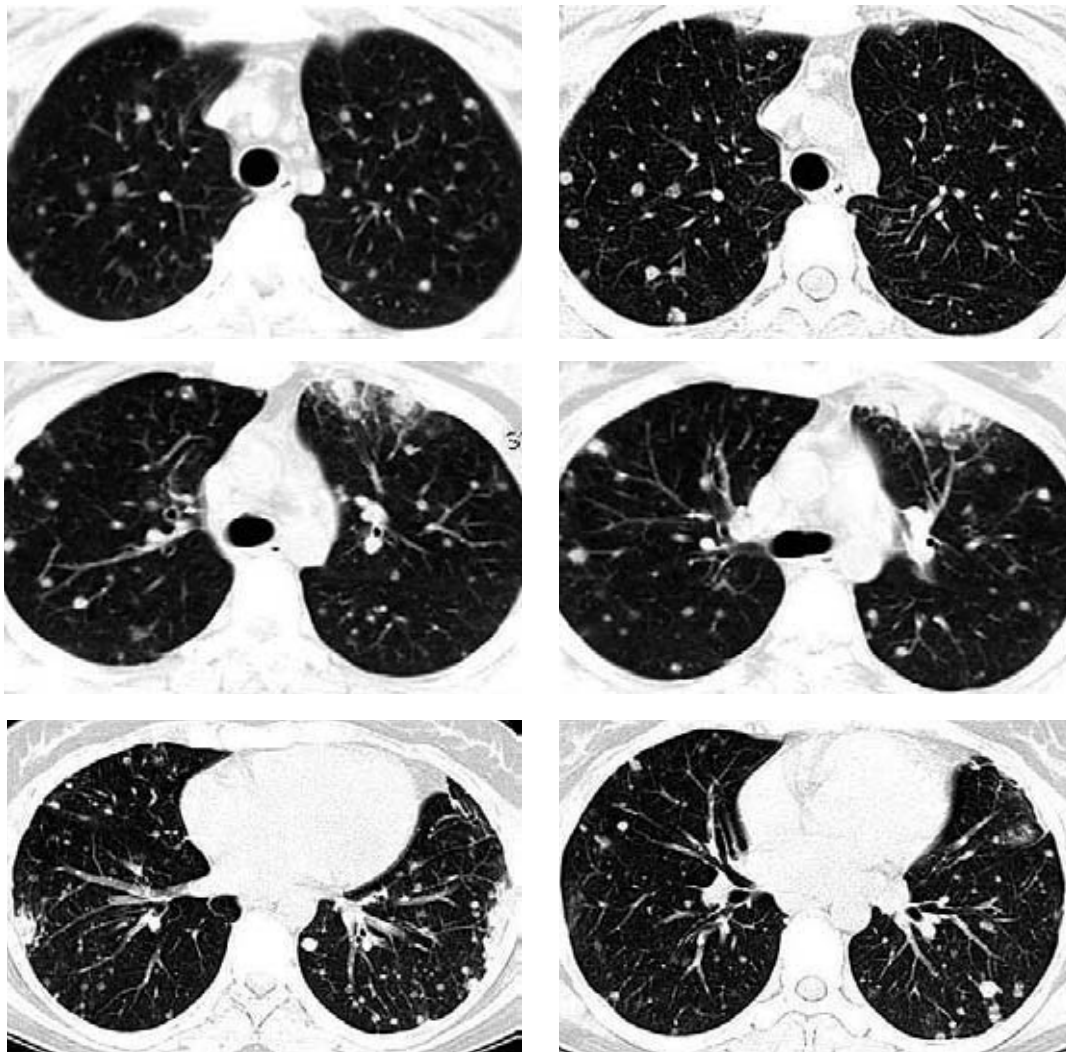


Fig. 2 – TCAR realizada durante o internamento, a qual revelou múltiplos nódulos parenquimatosos bilaterais bem denidos pericentimétricos predominantemente periféricos e quatro áreas de densi cação parenquimatosa

Fig. 2 – HRCT at presentation showing multiple peri-centimetric bilateral well de ned predominantly peripheral parenchymal nodules and four areas of densi cation

Foi então realizada biópsia pulmonar cirúrgica, que revelou agregados de granulomas não necrotizantes com células gigantes multinucleadas dispersas, aspecto compatível com sarcoidose (Fig. 3).

Com base nestes achados, foi estabelecido o diagnóstico de sarcoidose estadio III.

As the patient was asymptomatic, with no extrathoracic organ involvement and normal lung function it was chosen to take a “wait and see” approach.

At follow-up, the patient was asymptomatic and pulmonary function tests remained normal. Chest roentnogram performed a

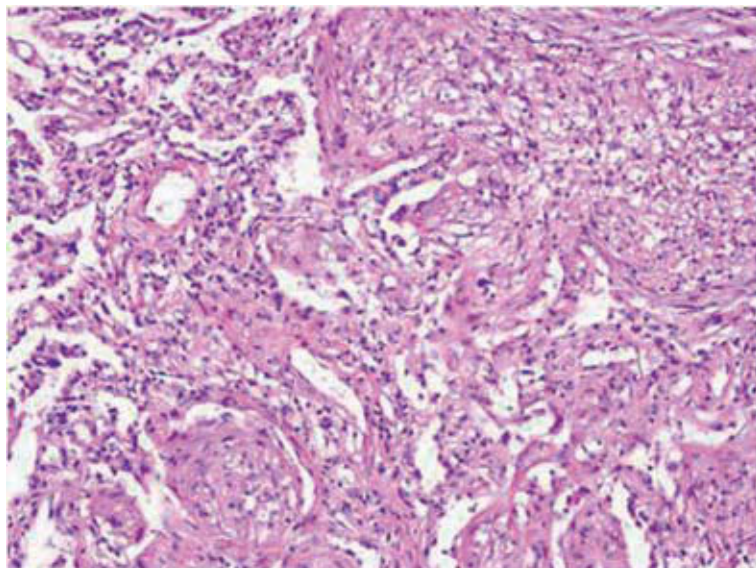


Fig. 3 – Amostra de biópsia cirúrgica evidenciando agregados de granulomas não necrosantes com células gigantes multinucleadas dispersas (H&E x 400)

Fig. 3 – Lung biopsy specimen showing aggregated non-necrotizing granulomas with occasional multinucleated giant cells (H&E x 400)

Dada a ausência de clínica, de alterações funcionais ou de envolvimento extratorácico, foi decidido não iniciar corticoterapia e manter a doente em vigilância.

Na consulta de seguimento, a doente mantinha-se assintomática e com provas funcionais normais. A telerradiografia torácica após um ano era praticamente normal (Fig. 4) e a TCAR revelava apenas alterações fibróticas residuais nos locais onde anteriormente se observavam as lesões de maiores dimensões. (Fig. 5)

Discussão

O envolvimento torácico da sarcoidose acomete mais de 90% dos doentes e em 70 a 75% destes casos apresentam linfadenopatias hilares bilaterais com ou sem infiltrados

year later was practically normal (Fig. 4). HRCT revealed residual fibrotic changes at the sites where previously the bigger nodules had been (Fig. 5).

Discussion

In sarcoidosis, the lungs are affected in over 90% of patients and 70 to 75% of these cases present with bilateral hilar lymphadenopathy with or without parenchymal infiltrates, which in combination with clinical features can be highly suggestive of the diagnosis^{1,2}. However, it is essential that noncaseating granulomas are observed on biopsy and that other conditions that produce similar pathology are excluded. In this case, the patient presented multiple parenchymal nodules and dif-

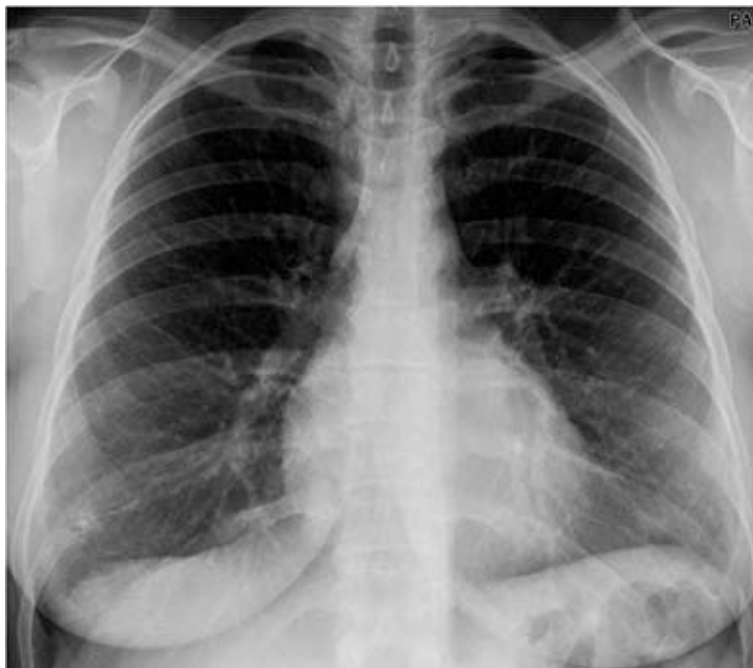

Fig. 4 – Radiografia a torácica após um ano, onde se observa redução das lesões pulmonares intersticiais

Fig. 4 – Chest X-ray one year after presentation showing a reduction of the interstitial pulmonary lesions

parenquimatosos que, juntamente com a clínica, poderão sugerir o diagnóstico^{1,2}. No entanto, é essencial a comprovação histológica de granulomas não caseosos e a exclusão de outras doenças com padrão patológico semelhante. No presente caso, a doente apresentava múltiplos nódulos parenquimatosos, tendo o diagnóstico diferencial incluído metastização pulmonar, granulomatose de Wegener ou eventual infecção fúngica pulmonar.

Na sarcoidose, a apresentação clínica, a história natural e o prognóstico da doença são muito variáveis, com tendência a agudizações e remissões quer espontâneas quer em resposta à terapêutica. A classificação baseada na radiologia convencional continua a ser um

diferencial diagnóstico incluído metastatic lung cancer, Wegener's granuloma and pulmonary fungal infection.

Clinical expression, natural history and prognosis of sarcoidosis are highly variable, with a tendency to wax and wane, either spontaneously or in response to therapy. Chest radiographic staging still remains a crucial basis for prognostic evaluation⁹. Spontaneous remission occurs in 55% to 90% of patients with stage I disease, defined as the presence of bilateral hilar lymphadenopathy (BHL); in 40% to 70% of patients with stage II (BHL with parenchymal infiltrates); in 10% to 20% of patients in stage III (infiltrates without BHL) and in 0% of patients with stage IV (pulmonary fibrosis)^{6,10}.

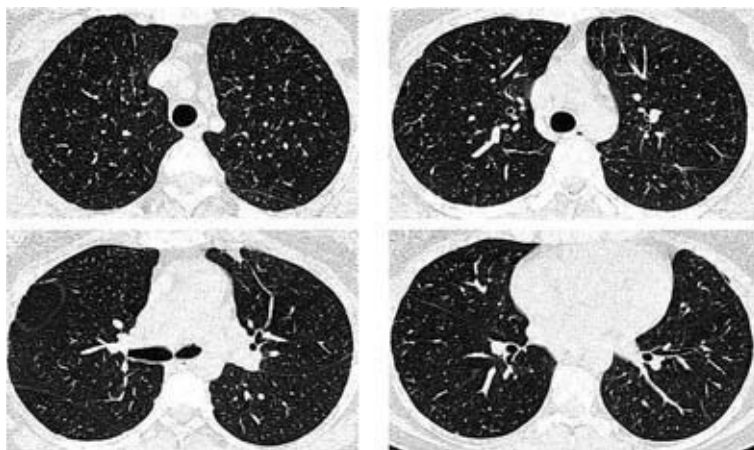


Fig. 5 – TCAR de controlo após um ano mostrando redução das lesões (esquerda) e algumas alterações bróticas

Fig. 5 – HRCT scan a year later with reduction of the lesions (left) and some residual brotic changes

elemento de referência para a estratificação do prognóstico⁹. A remissão espontânea ocorre em 55 a 90% dos doentes no estádio I, definido como a presença de adenopatias hilares bilaterais (AHB), em 40 a 70% no estádio II (AHB com infiltrados parenquimatosos), em 10 a 20% no estádio III (infiltrados bilaterais sem AHB) e em 0% dos doentes no estádio IV (fibrose pulmonar)^{6,10}.

A indefinição do agente etiológico e de alguns mecanismos fisiopatológicos condiciona a ausência de uma terapêutica curativa e a difícil elaboração de orientações ou normas terapêuticas. O objetivo visa sobretudo o controlo sintomático, podendo haver recidiva das manifestações após desmame farmacológico. Além disso, a frequência e gravidade dos efeitos secundários associados aos principais agentes farmacológicos impõem a ponderação entre os benefícios esperados e os potenciais riscos. Na maioria dos casos, a corticoterapia é a opção de primeira linha e o agente terapêutico com o qual to-

The appropriate treatment has not been well defined for all patients mainly because there are no curative treatment regimens but rather a means of controlling symptoms and relapses frequently occur after tapering of drugs. Furthermore, therapy is often complicated by the many potential side-effects that only justify its initiation when the potential benefits outweigh the risks. In most cases oral corticosteroids remain the first line therapy and are the standard agent to which all other drugs are compared although several steroid-sparing alternatives have been found effective in treating many aspects of sarcoidosis^{11, 12}.

In this decision-making on therapy for sarcoidosis, there were various questions to consider: 1) Is the patient symptomatic?; 2) Can the symptoms be controlled with topical therapy?; 3) Does the patient exhibit life- or organ-threatening disease?; 4) Is the patient experiencing, or is likely to expe-

das as outras alternativas, aparentemente eficazes no tratamento de muitas vertentes da sarcoidose, são comparadas^{11,12}.

No processo de decisão terapêutica, existem várias questões a ponderar: 1) o doente está sintomático?; 2) os sintomas podem ser controlados com terapêutica tópica?; 3) o doente apresenta doença com risco de falência orgânica ou vital?; 4) existem sinais de evolução crónica?; 5) há contra-indicação relativa ou absoluta para algum tratamento específico?

As indicações absolutas para iniciar corticoterapia sistémica são os casos de risco de falência orgânica ou vital, como sejam a doença pulmonar sintomática progressiva, a doença cardíaca e neurológica ou a doença ocular sem resposta a terapêutica local. Outras indicações são a hipercalcemia sintomática, a doença pulmonar com infiltrados persistentes ou deterioração progressiva da função pulmonar e outras situações de envolvimento extrapulmonar sintomático/progressivo. Mais raramente, outras complicações justificam a terapêutica sistémica, como por exemplo a doença cutânea desfigurante, a doença endobrônquica ou laríngea com obstrução significativa sem resposta à terapêutica tópica, as manifestações osteoarticulares e musculoesqueléticas graves, o envolvimento medular sintomático e doença renal ou hepática com risco vital¹¹⁻¹⁴.

A instituição de corticoterapia no doente assintomático com infiltrados persistentes é de extrema controvérsia. A maioria dos autores defende uma atitude expectante, optando pelo início do tratamento apenas na emergência de sintomas ou na deterioração da função pulmonar^{6,11,14}.

No caso apresentado, a doente manteve-se assintomática sem agravamento da função

riente, chronic disease?; 5) Does the patient have a relative or absolute contraindication to any specific therapy?

Absolute indications for the initiation of systemic corticosteroids are the cases of life- or sight-threatening organ localisation, *ie*, progressive symptomatic pulmonary disease, cardiac or central nervous disease, or ocular disease not responding to topical therapy. Other indications are symptomatic hypercalcaemia, pulmonary disease with persistent infiltrates or progressive loss of lung function, and other symptomatic/progressive extrapulmonary disease. Rarely, other extrapulmonary complications justify systemic treatment in sarcoidosis, e.g. cosmetically marring cutaneous disease and laryngeal or endobronchial disease with significant obstruction not responding to topical corticosteroids, severe joint manifestations, organ-threatening liver and kidney disease, symptomatic muscle involvement and symptomatic bone (marrow) localisation¹¹⁻¹⁴.

The most controversial area of corticosteroid therapy is the asymptomatic individual with persistent infiltrates. It has been suggested that in patients not meeting the indications for treatment, a watch and wait approach is more appropriate and that medication should mainly be considered if symptoms develop or lung function deteriorates^{6,11,14}.

In the case presented, the patient was asymptomatic without deterioration on lung function test. A thorough baseline clinical evaluation was performed after which it was decided to observe the patient without treatment. Monitoring on follow up showed the outcome was positive as there was spontaneous remission.

pulmonar. Após uma exaustiva avaliação clínica inicial, foi decidido manter a doente em vigilância sem tratamento. O seguimento mostrou que o desfecho foi positivo, com remissão espontânea das lesões.

Bibliografia/Bibliography

1. Traill ZC, Maskell GF, Gleeson FV. High-resolution CT findings of pulmonary sarcoidosis. *AJR Am J Roentgenol* 1997;168(6):1557-1560
2. Nakamura H, Kashiwabara K, Watanabe T, Yagyu H, Kiguchi T, Matsuoka K. Sarcoidosis with multiple nodular shadows in bilateral lung fields. *Intern Med* 1995; 34(11):1144-1145.
3. Hamper VM, Fishman EK, Khouri NF, Johns CT, Wong KP, Siegelman SS. Typical and atypical CT manifestations of pulmonary sarcoidosis. *J Comput Assist Tomogr* 1986; 10(6):928-936
4. Hillerdal G, Nou E, Osterman K, Schmekel B. Sarcoidosis: epidemiology and prognosis. A 15-year European study. *Am Rev Respir Dis* 1984; 130(1):29-32.
5. Johns JC, Michele TM. The clinical management of sarcoidosis. A 50-year experience at the Johns Hopkins Hospital. *Medicine* 1999; 78(2): 65-111.
6. ATS/ERS/WASOG statement on sarcoidosis. Sarcoidosis Statement Committee. American Thoracic Society. European Respiratory Society. World Association for Sarcoidosis and Other Granulomatous Disorders. *Eur Respir J* 1999; 14(4):735-737.
7. U. Costabel. Sarcoidosis: Clinical update. *Eur Respir J Suppl* 2001; 32:56s-68s.
8. Newman I, Rosen C, Maier L. Medical progress: Sarcoidosis. *N Engl J Med* 1997; 336 (2):1224 -1234.
9. Segorbe Luis A. Sarcoidose. In Marques Gomes MJ, Sotto-Mayor R (Eds.). *Tratado de Pneumologia da Sociedade Portuguesa de Pneumologia*. Lisboa: Permanyer, 2003: 1327-1338.
10. Remy-Jardin M, Giroud F, Remy J, Wattine L, Wallaert B, Duhamel A. Pulmonary sarcoidosis: role of CT in the evaluation of disease activity and functional impairment in prognosis assessment. *Radiology* 1994;191(3): 675-680.
11. Grutters JC, van der Bosch JM. Corticosteroid treatment in sarcoidosis. *Eur Respir J* 2006; 28(3):627-648.
12. Baughman RP, Costabel U, du Bois RM. Treatment of sarcoidosis. *Clin Chest Med* 2008; 29(3):533-548.
13. RP Baughman, EE Lower. Therapy for sarcoidosis. *Eur Respir Mon* 2005; 32:301-315.
14. Newman S, Wasfi Y. Sarcoidosis. In: Corabel U, du Bois RM, Egan JJ (Eds.). *Diffuse Parenchymal Lung Disease* 2007; 36:128-138.