

Caso Clínico

Case Report

Iury Andrade Melo²
José de Jesus Peixoto Camargo¹
Bruno de Moraes Gomes²
Giovana Abero Cabrera³
Tiago Noguchi Machuca²

Linfangioma cístico isolado do mediastino

Isolated mediastinal cystic lymphangioma

Recebido para publicação/received for publication: 08.09.04

Aceite para publicação/accepted for publication: 09.01.27

Resumo

Doente de 59 anos, assintomática, com achado de uma tumoração ovariana na sua avaliação ginecológica de rotina e que durante os exames pré-operatórios encontrou acidentalmente um tumor mediastínico isolado, sendo então encaminhada para avaliação diagnóstica da lesão, que posteriormente mostrou ser um linfangioma cístico isolado do mediastino. O higroma cístico do mediastino é uma neoplasia benigna e extremamente infrequente, representando apenas 0,7 a 4,5% do total dos tumores mediastínicos e, dentre estes, apenas 1% é de localização exclusivamente mediastínica, sendo o diagnóstico definitivo possível apenas pelo exame anatomopatológico, e

Abstract

A 59 years old female patient, asymptomatic, with the incidental finding of an ovarian tumor in her routine gynecological evaluation, and during the preoperative examinations it was incidentally found an isolated mediastinal tumor, and then routed to diagnostic evaluation of the lesion, which later proved to be a cystic lymphangioma. The cystic hygroma of the mediastinum is a benign tumor and very infrequent, representing only 0.7 to 4.5% of all mediastinal tumors, and of these, only 1% is exclusively mediastinal in location. The definitive diagnosis is only possible by pathological examination, and the recom-

¹ Cirurgião torácico, chefe do Serviço de Cirurgia Torácica e Transplante Pulmonar da Santa Casa de Porto Alegre

² Médico residente – Serviço de Cirurgia Torácica e Transplante Pulmonar da Santa Casa de Porto Alegre

³ Acadêmica em Medicina – FFFCMPA

Serviço de Cirurgia Torácica do Pavilhão Pereira Filho
Santa Casa de Misericórdia de Porto Alegre – Porto Alegre – Rio Grande do Sul - Brasil
Avenida Independência, N.º 75 – Pavilhão Pereira Filho
CEP 90035-070
E-mail: iurymelo@oi.com.br

o tratamento recomendado consiste na ressecção cirúrgica completa. Os casos descritos são de relatos isolados ou séries com poucos doentes, e a sua predisposição ou sincronidade a outros tumores é desconhecida, e, até onde conhecemos, não antes relatada.

Rev Port Pneumol 2009; XV (4): 697-703

Palavras-chave: Linfangioma cístico, neoplasia mediastínica, cisto mediastínico.

mended treatment consists of complete surgical resection. Cases are described in isolated reports or series with few patients, and their readiness or synchronicity with other tumors, unknown, and to the best of our knowledge, not reported yet.

Rev Port Pneumol 2009; XV (4): 697-703

Key-words: Lymphangioma, mediastinal tumor, mediastinal cyst.

Introdução

O linfangioma cístico é uma das várias distúrbios linfáticos primários mediastínicos e pulmonares, sendo definido como uma malformação congénita do sistema linfático e não uma neoplasia verdadeira. É diagnosticado na maioria dos casos na infância, sendo raro em adultos, e ainda mais como lesão mediastínica isolada. Descrito pela primeira vez em 1828, mesmo actualmente as publicações existentes são de diversos relatos de casos, e as maiores séries, como a da Clínica Mayo, dispõe de 25 doentes em 23 anos. Pode estar associado a outras lesões, condição conhecida como linfangiomatose, mas não há relato da sua ocorrência sincrónica com outros tumores.

O seu diagnóstico definitivo apenas é possível pelo exame anatomopatológico da peça cirúrgica, e o melhor tratamento é a ressecção completa, sempre que possível.

Os autores apresentam o caso de uma doente com um linfangioma mediastínico sincrónico a um teratoma ovariano, ambos benignos e diagnosticados acidentalmente, fazendo também uma breve revisão sobre

aspectos clínicos, diagnóstico e tratamento do linfangioma cístico.

Relato do caso

Doente de 59 anos, procedente do serviço de ginecologia do hospital onde realizava avaliação pré-operatória para ressecção de tumoração em ovário quando foi identificado em radiografia de tórax (Fig. 1) presença de uma lesão descrita como em mediastino médio, densidade de partes moles e próximo da traqueia, sugerindo possibilidade de aumento de nódulo linfático. Foi pois encaminhada para o serviço de cirurgia torácica, para avaliar a possibilidade de metástase, apesar das evidências clínicas e ecográficas da lesão ovariana sugerirem aspecto e fluxo vascular de um cisto dermóide.

A doente era previamente hígida, sem antecedentes de cirurgias ou neoplasias, sem histórico de uso de medicações cronicamente ou outros fármacos. O exame físico da admissão era completamente normal. Não tinha queixas, achados respiratórios ou abdo-

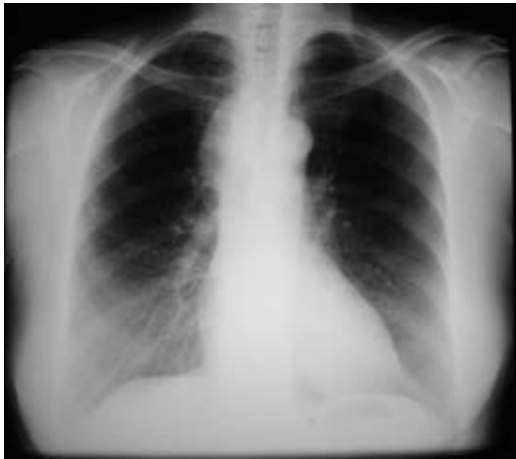

Fig. 1 – Rx tórax pré-operatório – lesão mediastínica paratraqueal direita com densidade de partes moles, sugerindo aumento de nódulo linfático hilar

minais, sendo ambas as lesões achados incidentais de exames de imagem.

Avaliação laboratorial de marcadores tumorais mostrou CA 125, alfafetoproteína, antígeno cárcino-embrionário e fração beta da gonadotrofina coriônica normais. Realizada tomografia computadorizada de tórax (Fig. 2) que descreveu lesão com densidade de partes moles e contornos regulares localizada no mediastino ântero-superior, comprimindo parcialmente a traqueia e o esôfago e sem impregnação pelo meio de contraste, sugerindo a possibilidade de linfoma.

Face à necessidade de afastar-se a rara possibilidade de metástase mediastínica isolada de um tumor ovariano ou outra neoplasia primária, como um linfoma, foi realizada uma mediastinoscopia cervical. Durante o procedimento, encontrou-se uma lesão de paredes finas e conteúdo líquido cristalino, que levantou a suspeita intraoperatória de tratar de um linfangioma cístico. No mesmo procedimento anestésico realizou-se abordagem cirúrgica por toracotomia direita com preservação muscular visando a res-

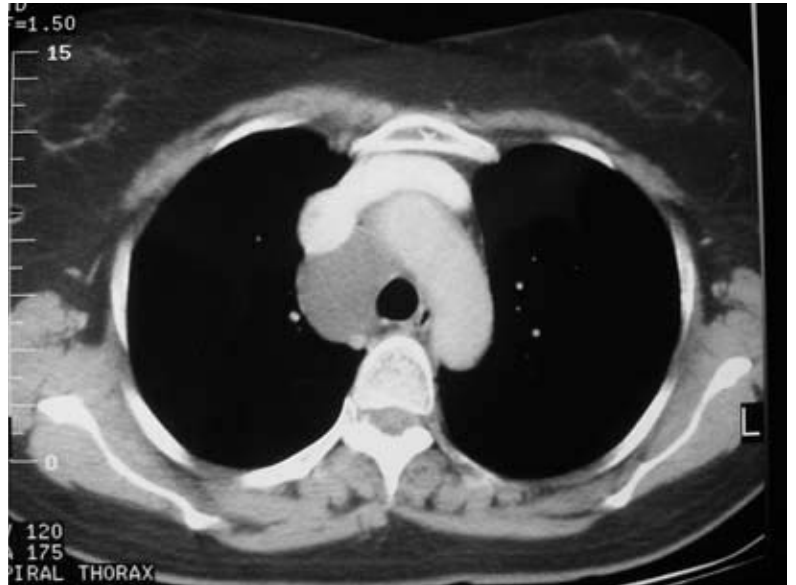

Fig. 2 – Tomografia de tórax pré-operatória – lesão mediastino paratraqueal direita, homogênea, com densidade de partes moles e sem realce ao contraste, sem invasão de estruturas adjacentes

secção completa da lesão, efectivada sem intercorrências.

A análise citológica do líquido do cisto mostrou um líquido cristalino, glicose 97, LDH 229, proteínas 3,9, citológico com 96% de linfócitos, triglicéridos 16 e pesquisa de BAAR, fungos e bactérias negativas. O exame anatomopatológico da peça cirúrgica confirmou a suspeita inicial de linfangioma cístico de mediastino. A doente foi submetida posteriormente a ooforectomia, cujo exame patológico demonstrou tratar-se de um teratoma benigno de ovário, outro tumor benigno e sem nenhuma relação com o linfangioma mediastínico.

Discussão

O linfangioma cístico, também conhecido como higroma cístico, foi descrito pela primeira vez por Redenbacker, em 1828¹, e é

uma das várias desordens linfáticas primárias mediastínicas e pulmonares^{1,2}. Os linfangiomas respondem por 0,7 a 4 % dos tumores mediastínicos, sendo, em apenas 1% dos casos, de localização mediastínica isolada², e também é chamado linfangioma cavernoso, higroma cístico, cisto linfático, higroma multiloculado ou cisto quiloso^{1,3}. Pode estar presente em qualquer área do corpo onde exista tecido linfático, mas sua ocorrência sincrónica ou predisposição a outro tumor de diferente histologia é desconhecida na nossa revisão, incluindo os teratomas ovarianos. Mesmo casos de linfangioma ovarianos são bastante raros, como relatado por Akyildiz *et al*⁴.

É definido como uma malformação congénita do sistema linfático e não uma neoplasia verdadeira², consistindo em canais e espaços císticos de variados tamanhos decorrente da sequestração de tecido linfático derivado do saco jugular primitivo^{1,3}. Acredita-se que ocorra uma falha em estabelecer-se uma conexão adequada desses cistos com canais linfáticos normalmente presentes, o que resulta numa lesão geralmente única e isolada¹, e pode apresentar também componente vascular associado, quando então é chamado linfangioangioma. É classificado histologicamente em cístico, cavernoso e capilar, sendo que o tipo cístico é o mais encontrado².

A sua incidência é incerta, já que a maioria das publicações são relatos de casos isolados. A maior série descrita por um único centro foi tratada na Clínica Mayo, onde 25 doentes foram diagnosticados entre 1976 e 1999, com uma incidência estimada de um caso a cada 70 000 internações/ano^{1,3}. Aparentemente é três vezes mais frequente no sexo feminino, e 90% dos diagnósticos são feitos na

infância, sendo raro na idade adulta, quando são encontrados de forma ocasional^{1,2}.

Nas crianças, 75% dos linfangiomas situam-se na região cervical e 20% na região axilar, com apenas 10% se estendendo para o mídiastino. Já a presença da lesão mediastínica isolada sem o componente cervical é encontrada principalmente em adultos^{1,3}.

Riqet *et al*⁵ relata que a patogénese dos linfangiomas não é bem entendida, mas sugere estar relacionada com anormalidades no desenvolvimento do saco linfojugular, e por essa suposição devem ser considerados congénitos na infância, especialmente se associados malformação vascular, mesmo que a maioria dos casos não seja bem documentada e a análise histológica não seja conclusiva. O mesmo grupo publicou em 1999⁶, numa revisão de 37 doentes com idade média de 45 anos e diagnóstico de linfangiomas (88% com lesão mediastínica isolada ou não, submetidos a ressecção cirúrgica), citando quatro características que sugerem a natureza adquirida dos linfangiomas mediastínicos em adultos:

- Geralmente ocorrem na topografia de canais e nódulos linfáticos normalmente existentes;
- Geralmente são únicos (excepto num caso relatado por Ribet *et al*.⁷);
- Facilmente ressecáveis, por ter bom plano de separação com estruturas adjacentes;
- Sem relato de componente vascular na sua histologia.

Sugere, então, que em crianças e adolescentes os linfangiomas têm geralmente um componente de malformação vascular associado, devendo ser considerados congénitos. Por outro lado, nos adultos, estes tumores

são predominantemente no mediastino posterior e constituídos por cistos puramente líquidos, e sugere a sua origem adquirida, mas não define os mecanismos fisiopatológicos envolvidos na gênese da lesão.

O diagnóstico diferencial é feito com todas as lesões císticas mediastínicas, como teratoma, cisto tímico, cisto do ducto tireoglossal, meningocele, cisto pericárdico e bronogénicos, hematomas, tumores e linfonodos necróticos^{1,2,8,9}.

Geralmente são assintomáticos, sendo descobertos acidentalmente nos adultos. Em crianças podem causar sintomas compressivos precoces devido ao pouco espaço para crescimento, sendo detectados a partir de alterações na anatomia cervical. A ocorrência de sintomas depende da localização, tamanho e velocidade de crescimento da lesão, e são decorrentes da compressão promovida pela tumoração². Na série da Clínica Mayo, 75% dos doentes apresentaram algum sintoma, sendo dispnéia o mais frequente¹. Sintomas como rouquidão, dispnéia, insuficiência respiratória ou síndrome da veia cava superior podem ocorrer por compressão extrínseca da lesão. Quilotórax e quilopericárdio também são apresentações descritas^{2,10}, assim como sintomas agudos decorrentes de sangramentos ou excessiva produção de linfa durante quadros infecciosos¹¹.

Na avaliação radiológica, o exame inicial solicitado é a radiografia simples, onde os linfangiomas têm aspecto de tumoração sólida mediastínica (Fig. 3)^{1,2}. A avaliação segue com tomografia computadorizada (TC), necessária para melhor caracterização da lesão quanto ao tamanho, densidade e localização. Observam-se frequentemente sinais de compressão de estruturas

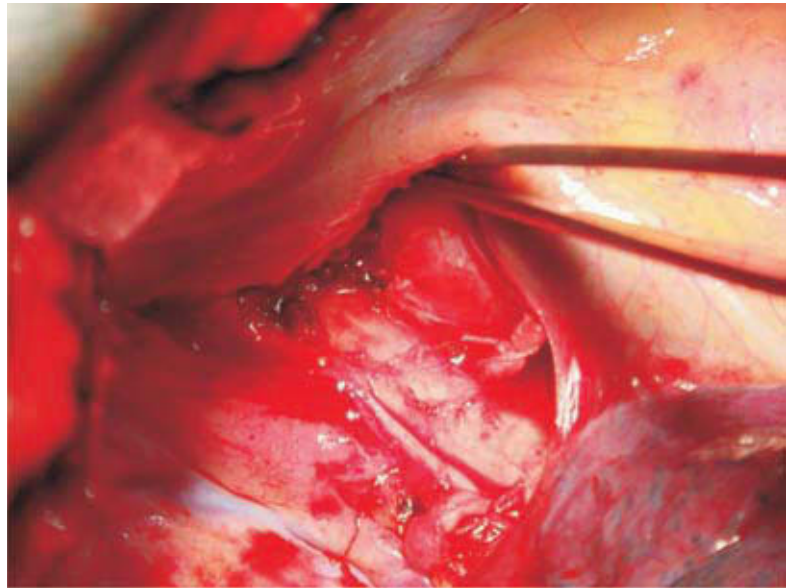


Fig. 3 – Mediastino após ressecção da lesão, com veia cava superior sendo afastada, podendo ser observada a sua posição anterior à traqueia e posterior à veia cava

adjacentes, com aspecto bem circunscrito, descritas como de conteúdo cístico homogêneo, que não se realça pelo contraste; embora nas lesões com componente vascular importante se possa ter um realce significativo ao contraste venoso⁵. Apesar de serem lesões multicísticas e septadas, a TC raramente demonstra a presença destas septações, tendo a ressonância nuclear magnética (RNM) maior sucesso em evidenciar esse achado².

Apesar desses achados mais comuns, a aparência tomográfica é inespecífica e extremamente variável na dependência do tipo histológico. O tipo mais comum, unilocular, é uma lesão de paredes finas e sem realce ao contraste. O tipo cavernoso pode ser sugerido baseado no aspecto multisseptado e loculado na TC/RNM, mas em ambos os casos o diagnóstico não pode ser definido em exames de imagem apenas¹¹. Uma lesão, com densidade cística, que se espalha sobre

as estruturas adjacentes, sem invadi-las nem deslocar os grandes vasos mediastínicos, é bastante sugestiva⁸.

Na RNM, embora a maioria dos linfangiomas apresentem intensidade de sinal típica de líquidos em T1 e T2, a intensidade de sinal em T1 é amplamente variável na dependência da concentração de proteínas, gordura e hemoglobina no líquido da lesão¹². Pequenas estruturas lineares de baixa intensidade de sinal, que representam septos, são mais bem evidenciadas com realce de gadolínio, e tem sido observado particularmente no tipo cavernoso⁸.

A ultrassonografia (USG) pode ser utilizada por via externa ou endoscópica, mas com limitação importante em delimitar lesões retrofaríngeas e mediastínicas⁹. Em alguns casos, pode ter utilidade no auxílio de punções guiadas para, por exemplo, terapia esclerosante, ou recolha de líquido para exame¹³. Doentes com lesões com aparente comprometimento cardíaco podem apresentar-se no ecocardiograma como uma massa ecogénica de limites mal definidos e com ausência completa de fluxo no *doppler*, uma pista importante para diferenciar esta lesão de outras lesões mediastínicas císticas vascularizadas¹².

O tratamento recomendado é a ressecção cirúrgica completa, e o diagnóstico de certeza apenas pode ser obtido pelo exame anatomopatológico da peça operatória. A cirurgia está indicada no momento do diagnóstico, visto que o crescimento e a infiltração da lesão em tecidos adjacentes dificulta a sua exérese. A via de abordagem depende da localização, tamanho e estruturas adjacentes envolvidas, mas sempre visando a ressecção completa da lesão, já que as hipóteses de cura são de apenas 12% nos doentes com

ressecção incompleta das lesões, onde a recorrência é a regra¹.

Nos doentes candidatos a cirurgia, as complicações são directamente proporcionais ao tamanho e à infiltração tecidual do linfangioma, sendo as mais comuns a linforreia, a paralisia frénica, a infecção, a rouquidão e a obstrução das vias aéreas¹.

A observação clínica pode ser uma opção em doentes de risco cirúrgico proibitivo, particularmente quando os sintomas não são limitantes, e nos linfangiomas cervicais, e com relato de casos com resolução espontânea ou doença estável¹⁴, mas devem ser observados de perto, porque traumas, infecções, hemorragia ou infecção das lesões podem causar compressão aguda de estruturas e risco de vida¹. Entretanto, na série da Clínica Mayo, os doentes inicialmente observados vieram todos a necessitar de intervenção em uma média de 3,7 anos, devido ao aumento das lesões ou agravamento dos sintomas, provavelmente pela preponderância de linfangiomas mediastínicos dessa série¹.

Outras opções naqueles doentes não candidatos a cirurgia são tratamentos alternativos, como ressecção parcial para alívio sintomático¹⁵ (embora com hipóteses de cura de apenas 20% nas lesões mediastínicas¹, terapia com *laser*, radioterapia e quimioterapia¹, injeção de agentes esclerosantes²)¹¹. A experiência com estas terapias alternativas é pequena, dada a raridade da situação¹.

A recidiva local pode ocorrer nas ressecções incompletas, onde há progressão insidiosa da doença, podendo levar de 1 a 21 anos para voltar a manifestar-se clinicamente. O prognóstico é amplamente favorável nos casos ressecados por completo, e não apresentam diferença estatística na sobrevivência quando comparados com a população².

Pontos-chave

- Condição rara – maior série de casos da Clínica Mayo com 25 doentes de 1976 a 1999;
- A forma mediastínica isolada é a mais frequentemente diagnosticada na idade adulta, embora possa ocorrer em qualquer idade;
- Prevalência no sexo feminino;
- O sintoma mais comum é a dispneia, embora curse assintomático na maioria dos casos;
- A cura apenas é possível com a ressecção cirúrgica completa da lesão;
- Doentes inicialmente observados – geralmente com média de quatro anos de seguimento – vieram a necessitar de cirurgia devido a complicações ou crescimento da lesão e da sintomatologia.

Bibliografia

1. Park JG, Aubry MC, Godfrey JA, Midthun DE. Mediastinal lymphangioma: Mayo Clinic experience of 25 cases. *Mayo Clin Proc* 2006; 81(9):1197-1203.
2. Saleiro S, Magalhães A, Moura CS, Hespanhol V. Mediastinal cystic lymphangioma. *Rev Port Pneumol* 2006; 12(6):731-735.
3. Místhos P, Sepsas E, Kokotsakis I, Skottis I. Asymptomatic solitary mediastinal cystic lymphangioma: a rare entity. *Asian Cardiovasc Thorac Ann* 2006; 14(6):476-478.
4. Akyildiz EU, Peker D, Ilvan S, Calay Z, Cetinaslan I, Oruc N. Lymphangioma of the ovary: a case report and review of the literature. *J BUON* 2006;11(1):91-93.
5. Riquet M, Briere J, Le Pimpec-Barthes F, Puyo P. Lymphangiohemangioma of the mediastinum. *Ann Thorac Surg* 1997; 64(5):1476-1478.
6. Riquet M, Briere J, Le Pimpec-Barthes F, Bely N, Dujon A, Velly JF, *et al.* Cystic lymphangioma of the neck and mediastinum: are there acquired forms? Report of 37 cases. *Rev Mal Respir* 1999; 16(1):71-79.
7. Ribet M, Remy J, Leflot P, Sault MC. Giant cystic lymphangioma of the mediastinum. *Ann Chir* 1990; 44(8):645-648.
8. Charruau L, Parrens M, Jougon J, Montaudon M, Blachere H, Latrabe V, *et al.* Mediastinal lymphangioma in adults: CT and MR imaging features. *Eur Radiol* 2000; 10(8):1310-1314.
9. Mosca RC, Pereira GA, Mantesso A. Cystic hygroma: characterization by computerized tomography. *Oral Surg Oral Med Oral Pathol Oral Radiol Endod* 2008; 105(5):e65-e69.
10. Hall ER, Jr., Blades B. Lymphangioma of the mediastinum; report of two cases. *Dis Chest* 1957; 32(2):207-213.
11. Daya SK, Gowda RM, Gowda MR, Khan IA. Thoracic cystic lymphangioma (cystic hygroma): a chest pain syndrome--a case report. *Angiology* 2004; 55(5):561-564.
12. Soler R, Rodriguez E, Remuinan C, Castro JM. Mediastinal lymphangioma involving the heart: CT and MR findings. *Clin Radiol* 2002; 57(5):415-418.
13. Okazaki T, Iwatani S, Yanai T, Kobayashi H, Kato Y, Marusasa T, *et al.* Treatment of lymphangioma in children: our experience of 128 cases. *J Pediatr Surg* 2007; 42(2):386-289.
14. Kennedy TL, Whitaker M, Pellitteri P, Wood WE. Cystic hygroma/lymphangioma: a rational approach to management. *Laryngoscope* 2001; 111(11 Pt 1):1929-1937.
15. Nanson EM. Lymphangioma (cystic hygroma) of the mediastinum. *J Cardiovasc Surg (Torino)* 1968; 9(5):447-452.