

Caso Clínico

Case Report

Carla Valente¹
Sónia André¹
Alexandra Catarino²
Fátima Fradinho²
Fernanda Gamboa²
Mário Loureiro³
M Fontes Baganha⁴

Linfangioleiomiomatose – A propósito de três casos clínicos

Lymphangiomyomatosis – report of three cases

Recebido para publicação/received for publication: 09.05.04

Aceite para publicação/accepted for publication: 09.06.23

Resumo

A linfangioleiomiomatose (LAM) é uma doença rara, de etiologia desconhecida, caracterizada pela proliferação anormal de células musculares lisas nas regiões perilinfática, perivascular e peribrônquica.

A LAM pode ocorrer esporadicamente ou associada ao complexo esclerose tuberosa (CET) e hamartose hereditária multiorgânica¹.

Em ambas as situações a LAM afecta principalmente mulheres jovens em idade fértil, sendo que aproximadamente 1/3 das mulheres com CET têm LAM².

Abstract

Pulmonary lymphangiomyomatosis (LAM) is a rare disease of unknown aetiology. It is characterized by proliferation of abnormal smooth-muscle cells throughout the peribronchial, perivascular and perilymphatic regions of the lung.

LAM may occur sporadically, in association with tuberous sclerosis complex (TSC) or inheritable multi-organ hamartomatosis¹.

In either situation, LAM occurs almost exclusively in women of reproductive age, and approximately one

¹ Interna Complementar de Pneumologia/Resident, Pulmonology

² Assistente Hospitalar de Pneumologia/Consultant, Pulmonology

³ Director do Serviço de Pneumologia dos HUC/Head, Pulmonology Unit, HUC

⁴ Director do Departamento de Ciências Pneumológicas e Alergológicas dos HUC/Director, Dept. of Pulmonology and Allergological Sciences, HUC

Departamento de Ciências Pneumológicas e Alergológicas dos Hospitais da Universidade de Coimbra
Av. Bissaya Barreto e Praceta Prof. Mota Pinto
3000-075 Coimbra
e-mail: carlavalente77@yahoo.com.br

A propósito desta patologia, os autores elaboram uma revisão da literatura e descrevem os casos clínicos de três doentes do sexo feminino com o diagnóstico de LAM com base nos achados clínicos e imagiológicos.

Rev Port Pneumol 2010; XVI (1): 187-196

Palavras-chave: Linfangioleiomiomatose, complexo esclerose tuberosa.

third of the patients with TSC have LAM².

The authors review the cases of three female patients diagnosed with LAM based on clinical and radiological findings.

A brief review of the disease is then presented.

Rev Port Pneumol 2010; XVI (1): 187-196

Key-words: Lymphangiomyomatosis, tuberous sclerosis complex.

Introdução

A linfangioleiomiomatose ou linfangiomiomatose (LAM) é uma doença rara que afecta principalmente mulheres na idade reprodutiva.

Caracteriza-se pela proliferação de células com fenótipo de músculo liso (células LAM), habitualmente observadas nas áreas peribronquiais, perivascular e perilinfáticas. A proliferação de células LAM pode obstruir os bronquíolos, conduzindo a possível obstrução aérea, *air trapping*, formação de bolhas, lesões quísticas e pneumotórax. A obstrução dos vasos linfáticos pode resultar em quilotórax e ascite quilosa e a obstrução das vénulas pode levar a hemossiderose e hemoptises. Nesta patologia verifica-se também uma excessiva actividade proteolítica, responsável pela formação de lesões quísticas e destruição pulmonar.

Em 1966, Corong e Enterline foram os primeiros a descrever detalhadamente um grupo de 20 doentes com diagnóstico de LAM^{3,4}.

A LAM é uma entidade clínica distinta da linfangiomatose pulmonar difusa, em que se verifica proliferação dos vasos linfáticos

de parede fina, que se encontram ectasiados, irregulares e com células musculares lisas na sua parede.

Devido à raridade da doença e à sua inespecificidade clínica, a LAM pulmonar pode ser de forma errónea confundida com asma, doença pulmonar obstrutiva crónica ou doenças intersticiais crónicas inespecíficas, podendo por esse motivo verificar-se um atraso no diagnóstico de cerca de cinco anos após a primeira apresentação clínica, pelo que esta doença deve ser considerada em todas as mulheres em idade fértil que apresentem sintomas pulmonares.

A LAM ocorre em duas formas: a esporádica (mais comum) e a associada ao complexo esclerose tuberosa (CET), doença autossómica dominante, caracterizada pelo crescimento de hamartomas cerebrais, renais, cutâneos, cardíacos e pulmonares, resultando de mutações da linha germinativa de ambos os genes TSC1 e TSC2 do cromossoma 9q34 e 16p13, respectivamente⁶.

As células presentes na LAM pulmonar são do tipo músculo liso, positivas para os seus

marcadores tecidulares e não são malignas^{3,4}. Estas células apresentam a particularidade de reagirem com o anticorpo monoclonal HMB45; contudo, existe uma significativa variabilidade quanto à sua positividade e esta não é absolutamente necessária para o diagnóstico de LAM⁷.

A proliferação de músculo liso em redor dos brônquios origina a diminuição do seu lúmen e consequente obstrução do fluxo aéreo, em parte responsável pelo aparecimento de quistos pulmonares, tendo Sobonya *et al*⁸ demonstrado que a perda de matriz extracelular a nível alveolar é a explicação para o colapso e irregularidade das vias aéreas circundantes.

O facto de quase todos os doentes com LAM associada ou não à esclerose tuberosa serem mulheres⁹, tendo sido documentada a exacerbação da doença após administração de estrogénios¹⁰, levou à implicação destes na sua patogénese, pelo que é de evitar o uso de contraceptivos orais.

Tem-se verificado um aumento do número de doentes diagnosticadas após a menopausa, sendo que quase todas estão sob terapêutica hormonal de substituição com estrogénios¹². A idade do diagnóstico é variável, sendo mais habitual entre a puberdade e a menopausa, no entanto, na literatura encontra-se referência a uma jovem com 11 anos e a uma mulher com 76⁹.

Não parece haver relação causal entre tabagismo e LAM, embora nas mulheres fumadoras se possa constatar um agravamento da função pulmonar preexistente.

A gravidez pode exacerbar a doença, sendo que globalmente aumenta em 11 vezes o número de complicações¹³, pelo que a gravidez é desaconselhada.

A doença afecta sobretudo o pulmão, contudo outros órgãos, como rins, gânglios lin-

fáticos retroperitoneais, fígado, útero e pâncreas são frequentemente envolvidos⁵.

As manifestações pulmonares são a forma de apresentação em mais de 90% dos casos, sendo a dispneia de carácter progressivo o sintoma mais comum. A astenia é um sintoma frequente na LAM, ocorrendo em cerca de 72% dos doentes, sendo o sintoma mais comum nos idosos com esclerose tuberosa associada¹². Tosse e pieira são também manifestações frequentes.

O pneumotórax é muito frequente, podendo ter carácter recorrente. Menos habituais são quilotórax, quiloptises, ascite quilosa e derrame pericárdico.

Nos doentes com associação de esclerose tuberosa e LAM podemos identificar, com significativa prevalência, angiomiolipomas renais.

O exame físico pode não ser esclarecedor. Crepitações e roncos são detectados à auscultação pulmonar em 22% e 14% dos doentes, respectivamente. O hipocratismo digital é raro e a evidência de derrame pleural ou ascite podem ser encontrados¹⁴.

O estudo funcional ventilatório (EFV) em doentes com LAM é variável.

Numa análise efectuada em 35 doentes⁵, 51% revelavam síndrome obstrutiva, alguns com prova de broncodilatação positiva (26%), e 17% revelavam síndrome mista e 9% síndrome restritiva.

A diminuição da capacidade de difusão do monóxido de carbono (DLCO) é a alteração mais comum (83%), seguida de hipoxemia na gasometria arterial (57%)

A hipercapnia é rara nesta patologia e geralmente desenvolve-se em estádios terminais. Um importante achado funcional ventilatório que pode diferenciar a LAM de outras doenças pulmonares intersticiais é a presença de volumes pulmonares normais ou aumentados.

Na telerradiografia do tórax esta entidade caracteriza-se por opacidades reticulares intersticiais, que podem ser subtis ou óbvias, e podem preceder e/ou acompanhar pneumotórax ou quilotórax.

A tomografia computadorizada de alta resolução (TCAR) do tórax revela lesões quísticas dispersas por todo o parênquima, sendo estas habitualmente de paredes finas e regulares, com localização peribrônquica.

O prognóstico agrava-se com a extensão das lesões quísticas no parênquima pulmonar, podendo avaliar-se o grau de gravidade, consoante a área de pulmão envolvido: Grau 1 – menos de 25% do pulmão envolvido, Grau 2 – entre 25 a 50% e Grau 3 – mais de 50% do parênquima afectado pelas lesões quísticas.

A TCAR faz o diagnóstico diferencial com granulomatose de Langerhans (histiocitose X), uma vez que esta não atinge os andares inferiores nem a região costofrénica.

Em alguns casos é necessário recorrer à biópsia pulmonar para obter o diagnóstico definitivo, tal como na sarcoidose pulmonar, na síndrome de Sjogren primária, na linfangiomatose difusa, nos linfangiomiomas ou nos hamartomas quísticos.

Apesar da ausência de comprovação quanto à eficácia, várias terapêuticas antiestrogénio têm sido tentadas, como a medroxiprogesterona, o tamoxifeno e análogos da hormona luteinizante, bem como a ooforectomia¹⁴ e a radioterapia.

A terapêutica corticosteróide e imunossupressora não parece ter efeito na sobrevida dos doentes com LAM.

O transplante pulmonar oferece resultados equivalentes ou melhores aos dos obtidos pelos doentes submetidos a este procedimento por outras indicações¹⁵, no entanto a

doença pode reaparecer no pulmão transplantado, o que é apesar de tudo menos frequente do que na sarcoidose¹⁶.

A LAM tem um prognóstico reservado com evolução progressiva para insuficiência respiratória e morte, sendo variável o tempo que decorre do diagnóstico aos estádios terminais da doença.

Actualmente a sobrevida estima-se em 80% e 70%, aos 5 e 10 anos de diagnóstico de doença, respectivamente. A sobrevida pode melhorar com o diagnóstico mais precoce ou com o diagnóstico de doença mais benigna.

A propósito desta patologia, os autores descrevem os casos clínicos de três mulheres com LAM.

Caso 1

Doente do sexo feminino, 51 anos, raça caucasiana, oligofrénica, não fumadora, referenciada à consulta de Pneumologia em 2001 por toracalgia direita, dispneia a médios esforços, astenia e emagrecimento (não quantificado).

Dos antecedentes pessoais, de referir a menarca aos 12 anos, sem história de gravidez. Sem antecedentes de patologia pulmonar ou cardíaca.

Dos hábitos é de realçar o facto de ser não fumadora.

Medicada habitualmente com Akineton®, Bunil®, Risperdal® e Metamidol®.

Ao exame objectivo a doente apresentava-se consciente, orientada, colaborante, eupneica, apirética e normotensa. À auscultação pulmonar apresentava um murmúrio vesicular globalmente diminuído, sem ruídos adventícios, e a auscultação cardíaca era rítmica e sem sopros audíveis.

Fig. 1 – TCAR do tórax: imagens quísticas em ambos os campos pulmonares

Procedeu-se ao estudo complementar, do qual se destacam os seguintes exames de diagnóstico:

- PCR de 0,6 mg/dl, Hb de 12,8 g/dl e leucócitos de 9200/ μ l;
- Gasometria arterial (FiO₂ 21%) com valores normais;
- EFV evidenciando uma síndrome restritiva moderada (CVF – 61,4%, VEMS – 62,0%, VEMS/CVF – 99);
- Autoanticorpos negativos;
- Proteinograma electroforético, imunoglobulinas e imunocomplexos com valores normais;
- TCAR do tórax revelando imagens quísticas dispersas em ambos os pulmões compatíveis com LAM. Mediastino centrado sem formações ganglionares, com características dimensionais significativas. Ausência de derrame pleural (Fig. 1).

Desconhece-se a evolução clínica, pois a doente deixou de comparecer à consulta de Pneumologia.

Caso 2

Doente do sexo feminino, 42 anos, raça caucasiana, internada no Serviço de Pneu-

mologia em 1994 com diagnóstico de quilotórax.

Clinicamente referia apenas tosse seca persistente, negando dispneia ou astenia.

Medicada habitualmente com Mucospas®, sem hábitos tabágicos. Sem história de alergias.

História ginecológica: Menarca – 14 anos, G0P0.

Nos antecedentes pessoais, de referir acidente de viação dois meses antes do internamento.

Antecedentes familiares irrelevantes.

Foram solicitados vários exames complementares de diagnóstico, dos quais se destacam os seguintes:

- PCR de 1,4 mg/dl, Hb de 11,7 g/dl e leucócitos de 8600/ μ l;
- Gasometria arterial (FiO₂ 21%) com valores normais;
- Bioquímica do líquido pleural com triglicéridos de 1781g/dl;
- EFV mostrando uma síndrome obstrutiva ligeira (CVF – 96,4%, VEMS – 71,0%, VEMS/CVF – 73,6, CPT – 95,1%), com prova de broncodilatação negativa;
- Autoanticorpos negativos;
- Proteinograma electroforético e imunoglobulinas com valores normais;
- TCAR do tórax com múltiplas formações quísticas de tamanho variável e parede muito fina, não confluentes, compatíveis com LAM, sem alterações pleurais ou mediastínicas significativas (Fig. 2).

Colocado tubo de drenagem torácico e cumpridas medidas dietéticas, sem resolução do quilotórax, pelo que foi submetida a cirurgia para laqueação do canal torácico, tendo efectuado biópsia pulmonar no mesmo tempo cirúrgico, cuja histologia revelou

Fig. 2 – TCAR do tórax: múltiplas formações quísticas de tamanho variável, não confluentes e de parede muito fina

parênquima pulmonar justapleural com alargamento dos espaços alveolares, com espaços quísticos grandes, alguns com espessamento do interstício devido a células musculares lisas, sem receptores de estrogénios. Pequenos nódulos periarteriolas e perivenulares. Não há lesões dos septos interalveolares restantes nem da pleura. Alterações compatíveis com linfangioleiomiomatose (Fig. 3).

Submetida a laqueação tubar em 2002.

Caso 3

Doente do sexo feminino, 34 anos, raça caucasiana, seguida em consulta de Pneumologia desde 2003, após internamento

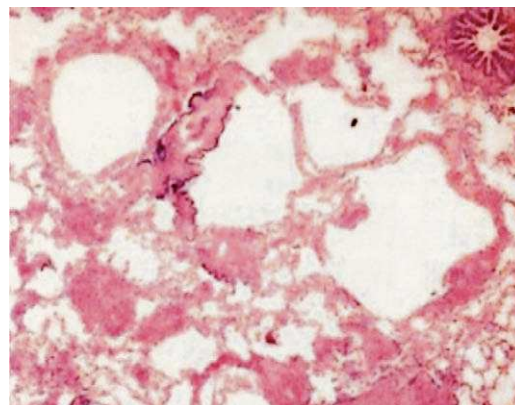


Fig. 3 – Histologia da biópsia pulmonar cirúrgica: alargamento dos espaços alveolares, com espaços quísticos grandes, alguns com espessamento do interstício devido a células musculares lisas, sem receptores de estrogénios. Pequenos nódulos periarteriolas e perivenulares. Sem lesões dos septos interalveolares restantes nem da pleura – linfangioleiomiomatose

por quadro clínico de infecção respiratória com insuficiência respiratória parcial grave.

A doente referia queixas de tosse produtiva, cansaço e dispneia progressiva para pequenos esforços com evolução desde há um ano.

Submetida, em 2002, a toracoscopia médica com biópsia pleural e talcagem por derrame pleural bilateral quiloso.

História ginecológica: Menarca – 12 anos, G1P1 (ano 2000).

Antecedentes pessoais e familiares irrelevantes.

Ao exame objectivo, a doente apresentava-se consciente, orientada, colaborante, polipneica, apirética e normotensa.

À auscultação pulmonar apresentava um murmúrio vesicular globalmente diminuído, sem ruídos adventícios, e a auscultação cardíaca era rítmica e sem sopros audíveis.

Do estudo complementar, destacam-se os seguintes exames de diagnóstico:

- PCR de 0,3 mg/dl, Hb de 12,2 g/dl e leucócitos de 7700/ μ l;
- Gasometria arterial (FiO₂ 21% e em repouso): pH – 7,43; PaO₂ – 52 mmHg; PaCO₂ – 31 mmHg; SAT – 88%;
- EFV mostrando uma síndrome obstrutiva grave (CVF – 78,4%, VEMS – 41,1%, VEMS/CVF – 52,4, CPT – 83%);
- Autoanticorpos negativos;
- Proteinograma com valores normais;
- Imunoglobulinas e electroforese normais;
- TCAR do tórax: de forma difusa e em ambos os campos pulmonares há múltiplos quistos aéreos de várias dimensões, até 1 cm, de parede fina, sugestivos de LAM. Apresenta canal torácico ectasiado. Volumoso derrame pleural direito (Fig. 4);
- Histologia da biópsia pleural: múltiplos fragmentos de pleura parietal mostrando colagenização, fibrina e infiltrado linfoplasmocitário com alguns PMN neutrófilos.

Evolução

A primeira doente, oligofrénica, não compareceu posteriormente às consultas de pneumologia, não sendo por este motivo possível avaliar a sua evolução clínica.

As outras duas, de 42 e 34 anos, respectivamente, encontram-se actualmente sob vigilância em consulta de pneumologia.

Ambas apresentam declínio da função ventilatória, embora sem agravamento clínico e/ou imagiológico significativo em relação à altura do diagnóstico.

A doente correspondente ao Caso clínico 2 apresenta actualmente síndrome obstrutiva moderada (CVF – 110,76%, VEMS – 64,96%, VEMS/CVF – 50,40, CPT – 113,3%, VR – 127,5%), com prova de broncodilatação negativa e DLCO de

Fig. 4 – TCAR do tórax: de forma difusa e em ambos os campos pulmonares, múltiplos quistos aéreos de várias dimensões, até 1 cm, de parede fina. Canal torácico ectasiado e volumoso derrame pleural direito

58,6%. Está medicada com brometo de tiotropio 18 μ g id e salmeterol/fluticasona 50/250 2id.

A doente correspondente ao Caso clínico 3 realizou radioterapia para castração com dose de 1200 Gy / 3 fracções que terminou em 2006, e actualmente apresenta síndrome obstrutiva grave (CVF – 72,6%, VEMS – 38,82%, VEMS/CVF – 46,17, CPT – 78,8%, VR – 116,4%), com prova de broncodilatação negativa e DLCO de 16,5%. A gasometria arterial (FiO₂ 21%) evidencia insuficiência respiratória parcial (pH – 7,38, PaO₂ – 61,0 mmHg, PaCO₂ – 39,7 mmHg, SAT – 92,7%).

Medicada com salmeterol/fluticasona 50/500 2id, está sob oxigenoterapia de longa duração

no domicílio e oxigénio líquido, tendo sido colocada à doente a hipótese de transplantação pulmonar.

Discussão

A revisão destes três casos tem por objectivo lembrar o quão importante é a correlação da clínica com as alterações imagiológicas e a sua importância, não só no diagnóstico, mas também na avaliação evolutiva da linfangioleiomiomatose.

Em qualquer dos casos, a imagiologia foi fundamental para a suspeição da patologia em causa. No primeiro caso clínico descreve-se uma doente com LAM, em que o diagnóstico se baseia exclusivamente nos achados imagiológicos, bastante característicos desta patologia. Sabe-se que as alterações na TCAR do tórax têm uma estreita correlação com a severidade da LAM e com o compromisso funcional respiratório, sendo então o parâmetro mais fiável a DLCO, o que nesta doente não foi possível avaliar, dada a sua pouca colaboração. Salientamos a apresentação clínica no segundo caso, em que a LAM foi diagnosticada pós-ruptura traumática do canal torácico, na sequência de acidente de viação.

O quilotórax e o pneumotórax são as duas complicações *major* da LAM, sendo este último mais comum e diagnosticado em 39 a 53% dos doentes no início do quadro clínico e em 60 a 81% durante o curso habitual da doença¹⁷.

Em relação ao último caso clínico, a forma de apresentação não foi acidental, como no segundo caso, mas com história prévia de derrame pleural quiloso recidivante. É de referir que o início das queixas se remete a um ano após gestação, realçando o papel hormonal na progressão da doença.

A ocorrência de quilotórax tem sido descrita em doentes com a forma esporádica da LAM, assim como em doentes com a associação CET e LAM. Os derrames pleurais em doentes com LAM são quase sempre quilosos^{1, 17}. Vários estudos sugerem que os derrames pleurais quilosos associados a LAM são mais frequentemente unilaterais do que bilaterais. O quilotórax foi descrito em cerca de 14% dos doentes com esta patologia à data da apresentação e em 22 a 39% durante a evolução da mesma¹³.

Essencialmente, são três os mecanismos de formação de quilotórax: fuga de líquido quiloso (secundária a obstrução linfática proximal), fluxo transdiafragmático de ascite quilosa e passagem através dos linfáticos pleurais e vasos colaterais¹⁸.

Raramente os doentes com LAM manifestam ascite quilosa e quilúria.

Em termos de dieta, um esquema hipolipídico ou sem suplementação de triglicéridos de cadeia média tem tido pouco sucesso no controlo do quilotórax. A hiperalimentação pode diminuir a risco de fugas do líquido quiloso.

A irradiação do ducto torácico ou do mediastino não tem efeito consistente, mas a pleurodésis química tem tido sucesso na prevenção de derrames quilosos recorrentes. Também a pleurectomia parietal tem sido eficaz nestes casos.

A correcção cirúrgica do canal torácico é habitualmente eficaz na resolução do quilotórax, embora estejam descritos casos de recidiva após este procedimento.

Conclusões

A LAM é uma doença pulmonar intersticial rara, de etiologia desconhecida, que afecta

quase exclusivamente mulheres, habitualmente na sua idade reprodutiva.

Geralmente o diagnóstico, que exige confirmação histopatológica, é feito entre a 3.^a e 4.^a décadas de vida, porém os primeiros sintomas podem anteceder-lo de meses a vários anos.

Clinicamente, a sua apresentação é inespecífica, mas tosse e dispneia são os sintomas mais frequentes.

O quilotórax e o pneumotórax são as duas complicações mais frequentes da LAM. Os derrames pleurais em doentes com LAM são quase sempre quilosos e com maior frequência unilaterais.

Radiograficamente, a LAM é caracterizada por opacidades reticulares intersticiais que podem ser pouco perceptíveis ou muito exuberantes. Também podem preceder, acompanhar ou seguir um episódio de pneumotórax ou quilotórax.

A aparência da tomografia computadorizada na LAM é diagnóstica quando estão presentes bilateralmente quistos, de parede fina e regular, rodeados por parênquima normal, em mulheres jovens.

Tipicamente, a alteração funcional dos doentes com LAM consiste num padrão

obstrutivo com volumes pulmonares estáticos normais ou aumentados, associado a diminuição da difusão alveolocapilar pelo CO. O facto de afectar essencialmente mulheres em idade reprodutora sugere a existência de uma base hormonal que sustenta e favorece o aparecimento da doença, agravando-se durante a gravidez, após o parto e com o uso de terapêutica estrogénica exógena.

A possível relação da doença e o uso de estrogénios está ainda por demonstrar e estimulou, nos últimos anos, a identificação dos receptores de estrogénio e progesterona nas células de músculo liso (células LAM), cujos resultados foram contraditórios em relação à manipulação de terapêutica hormonal com o objectivo de controlar a proliferação celular e progressão da doença.

Algumas das propostas terapêuticas hormonais antiestrogénios na LAM são a ooforectomia, a irradiação do ovário, o tamoxifen (antiestrogénio), a progesterona ou a combinação de ooforectomia e progesterona ou tamoxifen e progesterona.

O prognóstico é variável, com uma sobrevivência média de 70%, aos 10 anos, após o diagnóstico.