

Carla Valente<sup>1</sup>  
Alexandra Catarino<sup>2</sup>  
António Jorge Ferreira<sup>2</sup>  
Carlos Robalo Cordeiro<sup>3</sup>

## Eficácia e tolerabilidade de próteses na via aérea

### *Efficacy and tolerability of airway stents*

Recebido para publicação/received for publication: 09.08.06

Aceite para publicação/accepted for publication: 09.10.07

#### Resumo

As próteses na via aérea têm a função de manter as estruturas tubulares abertas e estáveis. A sua colocação está indicada essencialmente na obstrução intrínseca ou compressão extrínseca da via aérea, fístulas ou traqueobroncomalacia.

Com este estudo pretendeu-se determinar a tolerabilidade a eficácia de próteses na via aérea nas situações em que a sua colocação era imprescindível.

Procedeu-se ao estudo retrospectivo dos processos clínicos de 23 doentes em que se tinha procedido à colocação de próteses traqueobrônquicas através de broncoscopia rígida, durante dois anos consecutivos (2006-2007), na Unidade Funcional de Técnicas de Diagnóstico e Terapêutica, tendo sido avaliadas a indi-

#### Abstract

The function of airway stents is to keep the tubular structures open and stable. Their insertion is essentially indicated for intrinsic obstruction or extrinsic compression of the airway, fistulae or tracheobronchomalacia.

The aim of this study was to determine the tolerability and efficacy of airway stents in situations in which their insertion was vital.

A retrospective study of airway stent insertion with rigid bronchoscopy (23 patients) was carried out over a two year period (2006-2007) at the Diagnostic and Therapeutic Techniques Unit.

We assessed indication, efficacy, tolerability, complications and exact insertion based on chest CT imaging.

<sup>1</sup> Interna Complementar de Pneumologia/Resident, Pulmonology

<sup>2</sup> Assistente Hospitalar de Pneumologia/Consultant, Pulmonology

<sup>3</sup> Coordenador da Unidade Funcional de Técnicas de Diagnóstico e Terapêutica do Serviço de Pneumologia dos Hospitais da Universidade de Coimbra/Head, Diagnostic and Therapeutic Techniques Unit, Pulmonology Service, Hospitais da Universidade de Coimbra

Serviço de Pneumologia dos HUC/Pulmonology Service, HUC

Director: Dr. Mário Loureiro

Serviço de Pneumologia dos Hospitais da Universidade de Coimbra

Av. Bissaya Barreto e Praceta Prof. Mota Pinto

3000-075 Coimbra

e-mail: carlavalente77@yahoo.com.br

cação, a eficácia, a tolerabilidade, as complicações e a localização exacta da sua inserção, tendo em conta a informação imagiológica fornecida por TC do tórax. Em todas as situações foram utilizadas próteses flexíveis de silicone tipo Dumon (Tracheobronxane®), sendo previamente avaliada, através de broncoscopia flexível, a necessidade de técnicas complementares, nomeadamente laserterapia e dilatação mecânica.

O estudo efectuado permitiu concluir que a inserção de próteses não apresentou complicações, demonstrando boa tolerabilidade, tendo em conta a maioria das situações, de natureza neoplásica em estágio avançado, apenas com indicação terapêutica paliativa.

**Rev Port Pneumol 2010; XVI (3): 407-418**

**Palavras-chave:** Próteses traqueobrônquicas, broncoscopia rígida.

In all situations Dumon flexible silicon stents (Tracheobronxane®) were used, with the need for complementary techniques such as laser therapy and mechanical dilation having been previously evaluated by flexible bronchoscopy.

The authors conclude that stent insertion has no complications and good tolerability in the majority of advanced stage oncological situations with indication for palliative management.

**Rev Port Pneumol 2010; XVI (3): 407-418**

**Key-words:** Tracheobronchial stent, rigid bronchoscopy.

### Introdução

A palavra *stent* ou prótese teve a sua origem no nome do dentista britânico Charles R. Stent, que no século XIX criou material de impressão dentária, usando-o posteriormente para suporte de enxertos de pele<sup>1</sup>.

Na via aérea, o *stent* ou prótese tem como função manter a estabilidade estrutural, estando a sua colocação indicada essencialmente quando estamos perante obstrução intrínseca, compressão extrínseca, fístulas ou traqueobroncomalacia<sup>4</sup>.

As estenoses da via aérea podem ser fixas ou dinâmicas, sendo as fixas de etiologia infecciosa, isquémica, autoimune (sarcoïdose, amiloidose, granulomatose de Wegener), traumática, inflamatória e neoplásica.

### Introduction

The word 'stent' or prosthesis comes from the name of the British dentist Charles R. Stent, who, in the nineteenth century, created material for denture making which was after used to aid in skin grafts<sup>1</sup>.

The function of airway stents or prostheses is to keep the tubular structures open and stable. Their insertion is essentially indicated for intrinsic obstruction or extrinsic compression of the airway, fistulae or tracheobronchomalacia<sup>4</sup>.

Airway stenoses can be fixed or dynamic, with fixed stemming from infectious, ischaemic, auto-immune (sarcoidosis, amyloidosis, Wegener's granulomatosis), traumatic, inflammatory or neoplastic aetiologies.

A causa fundamental de estenose laringotraqueal é a entubação prolongada, seguida das neoplasias.

Brichet *et al.*<sup>2</sup> defendem que as estenoses ocorrem em 1:1000 doentes entubados, embora trabalhos fundamentados por Forte<sup>3</sup> apresentem maior prevalência de estenoses. Quando a etiologia das estenoses é maligna, está geralmente em causa neoplasia primitiva do pulmão ou metastização por tumor extrapulmonar e o tratamento paliativo é crucial para aumentar a sobrevida, assim como a qualidade de vida destes doentes.

A incidência de obstrução central da via aérea é desconhecida, mas estima-se que cerca de 30% dos doentes com neoplasia do pulmão tenham doença endobrônquica, cuja principal característica seja a obstrução central da via aérea<sup>12,13,14,15,16</sup>.

Em vários estudos, concluiu-se que as terapêuticas endobrônquicas paliativas, incluindo a inserção de próteses, podem minimizar os sintomas em 80 a 97% dos doentes com dispneia<sup>17,18,19,20,21,22</sup>.

Quando existe abundante tecido de granulação e as lesões são exofíticas, há necessidade de terapêutica endoscópica para desobstrução, tendo no entanto eficácia limitada em lesões maiores do que 1 cm de comprimento longitudinal e com perda da integridade das cartilagens.

Metha *et al.*<sup>4</sup> referiu taxas de sucesso a médio e longo prazo de 60% em até três intervenções.

Nas últimas décadas, assistimos a grandes avanços a nível das modalidades terapêuticas endoscópicas das estenoses da via aérea, sendo a opção terapêutica baseada no tipo de lesão, no grau e extensão de estenose, na sua etiologia, localização, persistência e gravidade de sintomas, sem descurar a experiência do pneumologista.

The fundamental cause of laryngealtracheal stenosis is prolonged intubation, then neoplasms.

Brichet *et al.*<sup>2</sup> believe that stenoses onset in 1:1000 intubated patients, while studies by Forte<sup>3</sup> show a higher rate.

When the aetiology of the stenoses is malignant, the cause is normally primary lung neoplasm or metastisation by extrapulmonary tumour and palliative treatment is crucial to increase patient survival and quality of life.

The rate of central obstruction of the airway is not known, but it is estimated that around 30% of patients with lung cancer have endobronchial disease, the main characteristic of which is central obstruction of the airway<sup>12-16</sup>.

Numerous studies have reported that palliative endobronchial treatment, including airway stenting, can minimise symptoms in 80 – 97% of patients with dyspnoea<sup>17-22</sup>.

In cases of abundant granular tissue and exophytic lesions, endoscopic treatment for clearance is necessary, although this is of limited efficacy in lesions less than 1 cm long and when there is loss of cartilaginous support.

Metha *et al.*<sup>4</sup> cite medium- and long-term success rates of 60%, in up to three procedures.

We have seen great advances over the last few decades in endoscopic treatment methods for airway stenoses, with the treatment option based on the type of lesion, the degree and extent of stenosis, the aetiology, location, and persistence and severity of symptoms, not forgetting, of course, the expertise of the pulmonologist.

Rigid bronchoscopy is fundamental in placing stents in patients with a malignant tra-

A broncoscopia rígida é fundamental na colocação de próteses em doentes com patologia maligna traqueobrônquica, preferencialmente executada em sala com apoio anestésico ou em sala operatória. Recomenda-se que se mantenha como prática semanal uma a duas intervenções, com o propósito de minimizar os riscos da técnica broncoscópica em termos de experiência individual<sup>11</sup>. Idealmente, uma prótese deve ter alguns requisitos, embora seja difícil cumpri-los na totalidade, nomeadamente restabelecer e manter o lúmen da via aérea, não originar lesão cicatricial ou perfuração da mucosa, não se deslocar, não interferir com a “higiene brônquica” permitindo a saída de secreções, ser inerte e de fácil manuseamento.

Existem cinco tipos de próteses: tubo de silicone, metálica expansível por balão, metálica autoexpansível, híbrida e bioabsorvível.

Em 1965, Montgomery<sup>5</sup> pela primeira vez criou um tubo de silicone em forma de “T” para a via aérea, com diâmetros de 8, 10 e 12mm. Tem como vantagens a fácil limpeza de secreções espessas e está indicado nas estenoses subglóticas, em tratamentos anteriores fracassados ou em alternativa às traqueoplastias. Há quem defenda o seu emprego nas situações em que previamente houve traqueostomia<sup>6</sup>.

Actualmente, a prótese de Dumon é uma das próteses em silicone que tem maior sucesso<sup>7</sup>. A sua introdução através do broncoscópio rígido com auxílio de aplicador especial é muito simples, podendo ser controlada por fluoroscopia ou sob visualização directa, com óptica adaptada.

Tem diâmetros externos de 10, 12, 13, 14, 15 e 16mm e comprimentos de 20, 30 e 40mm para aplicações brônquicas e 40, 50 e 60mm para uso traqueal. A presença de sa-

cheobronchial pathology, best carried out under anaesthetic in an operating room. It is recommended that one or two procedures are performed per week to minimise the risks incurred in bronchoscopy techniques in terms of individual experience<sup>11</sup>.

Ideally a stent should meet several requirements, although it is difficult to meet them all, namely that it should re-establish and maintain the airway lumen, not create surgical scarring, or perforate the mucous membrane, not migrate, not interfere with bronchial hygiene by retaining secretions, be inert and easy to handle.

There are five types of stent: silicone tube, metallic balloon-expandable, metallic self-expandable, hybrid and bio-absorbable.

In 1965, Montgomery<sup>5</sup> was the first to create a ‘T’ shaped silicone tube for the airway, 8, 10 and 12mm in diameter. Its advantages were that it was easy to clean of thick secretions and it was indicated for subglottal stenoses, for treatments which had previously been unsuccessful or as an alternative to tracheoplasty. Some authors defend its use in situations where tracheostomies were previously performed<sup>6</sup>.

The Dumon stent is currently one of the more successful silicone stents<sup>7</sup>. It is very simple to insert using a special applicator and can be monitored through a fluoroscope or via direct visualisation using an adapted optical apparatus.

It is 10, 12, 13, 14, 15 and 16mm in diameter and 20, 30 and 40mm in length for bronchial use and 40, 50 and 60mm in length for tracheal use. It has an anti-migration stud system which also reduces the risk of mucous ischaemia.

New placement, removal or forced removal of the expander is easily done with foreign

liências externas (*studs*) previne a migração e reduz o risco de isquemia da mucosa.

Em casos de necessidade de recolocação, deslocação ou exclusão obrigatória do expansor, este é facilmente mobilizável com uma pinça de biópsia. Se a prótese de Dumon for bem colocada poderá permanecer por longos períodos no local, habitualmente 18 meses ou mais, sendo a prótese de escolha nas estenoses inflamatórias traqueais e, na presença de tumor endobrônquico, tem uma tolerância idêntica ao tubo de Montgomery. Na ausência de sintomas não há necessidade de realizar broncofibroscopias de rotina após a colocação das próteses de silicone<sup>10</sup>.

A prótese metálica expansível com balão tem melhores resultados em estenoses com muito tecido de granulação, como nas subglóticas, sendo também útil em pequenas estenoses, como de brônquios segmentares, por apresentar comprimentos de 20 a 40 mm.

A prótese autoexpansível é colocada através de um condutor e, quando libertada, expande-se na luz traqueal. Em contraste com as próteses de silicone, permite o crescimento de novo epitélio respiratório, podendo ser colocada nos brônquios lobares sem haver bloqueio dos seus orifícios segmentares, mas não previne o crescimento de tecido inflamatório ou neoplásico para o interior da prótese<sup>8</sup>.

A prótese híbrida conjuga material em metal e silicone, tendo forma em “Y”, com diâmetros de 11, 13 e 15 mm e comprimento variável, sendo a sua colocação mais difícil, embora seja útil nas estenoses justacarínicas. A prótese bioabsorvível utiliza poli-L-lactídeo, agredindo menos a mucosa respiratória, utilizando-se essencialmente em estenoses benignas, sendo fácil de remover com solução salina gelada<sup>8</sup>.

body forceps. A well placed Dumon stent can stay in place long term, usually for 18 months plus, and is the stent of choice in inflammatory tracheal stenoses and endobronchial tumour, having a tolerance identical to that of the Montgomery tube. When there is an absence of symptoms there is no need to perform routine bronchoscopies after insertion of silicone stents<sup>10</sup>.

Balloon-expandable metal stents have better results in stenoses with heavy granulation tissue, such as that of subglottic, and are also useful in small stenoses, such as that of segmental bronchi, as they are 20-40mm in length.

Self-expanding stents are placed using an introducer and when released expand in the tracheal lumen. Unlike silicone stents they allow respiratory epithelialisation and can be inserted in the lobe bronchi without blocking the segmental orifices, but do not prevent the growth of inflammatory or neoplastic tissue on the inside of the stent<sup>8</sup>.

A hybrid stent is made of metal and silicone, is ‘Y’ shaped, 11, 13 and 15mm in diameter and of various lengths. Inserting it is more difficult although it is useful in stenoses of the carinae.

Bioabsorbable poly-L-lactide stents are less harsh on respiratory mucous and are used mainly in benign stenosis. They are easy to remove with iced saline solution<sup>8</sup>.

In this study we aim to share the two years’ experience of the Diagnostic and Therapeutic Techniques Unit, Pulmonology Service, Hospitais da Universidade de Coimbra in which we retrospectively studied indication for insertion of silicone stents, place of insertion, complications, and stent tolerability and duration.

Com este trabalho, os autores pretendem partilhar a experiência da Unidade Funcional de Técnicas de Diagnóstico e Terapêutica do Serviço de Pneumologia dos Hospitais da Universidade de Coimbra durante um período de dois anos, em que se estudou retrospectivamente a indicação da colocação de próteses de silicone, o seu local de inserção, as complicações, a tolerabilidade e a duração da prótese.

### **Experiência durante dois anos numa unidade de técnicas de diagnóstico e terapêutica de um serviço de pneumologia**

#### **Objectivo**

Com este estudo pretendeu-se determinar a tolerabilidade e a eficácia de próteses na via aérea nas situações em que a sua colocação era imprescindível.

#### **Material e métodos**

Estudo retrospectivo de colocação de próteses traqueobrônquicas, através de broncoscopia rígida, durante dois anos consecutivos na Unidade Funcional de Técnicas de Diagnóstico e Terapêutica do Serviço de Pneumologia dos Hospitais da Universidade de Coimbra. Procedeu-se à avaliação de vários aspectos, como a indicação da colocação de prótese brônquica, a localização exacta da sua inserção, a eficácia, a tolerabilidade e as complicações, tendo em conta a informação imagiológica fornecida pelo TC do tórax.

Em todas as situações, foram utilizadas próteses flexíveis de silicone tipo Dumon (Tracheobronxane®), sendo previamente, através de broncoscopia flexível, efectuada a avaliação da necessidade de técnicas complemen-

### **Two-year experience in a pneumology service diagnosis and therapeutic techniques unit**

#### **Aim**

The aim of this study was to determine the tolerability and efficacy of airway stents in situations in which their insertion was vital.

#### **Material and methods**

This was a retrospective study of airway stent insertion with rigid bronchoscopy carried out over a two year period at the Diagnostic and Therapeutic Techniques Unit, Pulmonology Service, Hospitais da Universidade de Coimbra

We assessed several aspects such as indication for insertion of a bronchial stent, efficacy, tolerability and complications based on chest CT imaging.

In all situations Dumon flexible silicon stents (Tracheobronxane®) were used, with the need for complementary techniques such as laser therapy and mechanical dilation having been previously evaluated by flexible bronchoscopy.

During rigid bronchoscopy using an EFE® bronchoscope, the silicone stent was introduced using a specific metal applicator, of a calibre adapted to the bronchoscope and the stent. Next the stent was projected to the required location and repositioned and adapted using foreign body forceps.

#### **Results**

Twenty three tracheobronchial stents were inserted over two consecutive years (2006 – 2007), 18 (78%) in male patients and five

tares, nomeadamente laserterapia e dilatação mecânica.

Durante a broncoscopia rígida, usando broncoscópio EFER®, procedeu-se à introdução da prótese de silicone através de um introdutor metálico apropriado, de calibre adaptado ao broncoscópio e à própria prótese, e em seguida efectuou-se a sua projecção para o local pretendido, podendo ser reposicionada e adaptada com a ajuda de pinça adequada.

### Resultados

Durante dois anos consecutivos (2006 e 2007) foram efectuadas 23 intervenções com colocação de próteses traqueobrônquicas, das quais 18 (78%) em doentes do sexo masculino e 5 (22%) em doentes do sexo feminino, sendo a média de idades de  $65\pm 9,75$  anos.

Verificou-se que 15 doentes (65%) apresentavam diagnóstico de neoplasia do tracto respiratório, 6 (26%) neoplasias extrapulmonares e em apenas 2 (9%) as situações eram não neoplásicas.

De referir, quanto aos hábitos tabágicos, que 8 doentes (35%) apresentavam hábitos tabágicos, 4 (17%) eram ex-fumadores e 11 (48%) não fumadores.

Da avaliação prévia imagiológica por TC do tórax, constatou-se atelectasia em oito casos, massa pulmonar em cinco, consolidação inespecífica em quatro, estenose brônquica em dois casos e ainda situações não enquadráveis nas mencionadas em quatro outros doentes.

Dos 23 doentes, 2 apresentavam situações benignas, nomeadamente estenose traqueal e traqueomalacia. Os restantes 21 evidenciavam patologia maligna, 14 dos quais do

(22%) in female patients, mean age  $65\pm 9.75$  years old.

Fifteen patients (65%) were diagnosed with neoplasm of the respiratory tract, six (26%) with extra-pulmonary neoplasms and only two (9%) situations were non-neoplastic.

Eight patients (35%) were smokers, 4 (17%) ex-smokers and 11 (48%) non-smokers.

Chest CT imaging revealed atelectasy in eight cases, lung masses in five, nonspecific consolidation in four, bronchial stenosis in two and 'other' situations in four other patients.

Two of the 23 patients presented benign situations, namely tracheal stenosis and tracheomalacia. The remaining 21 patients presented malignant pathology, 14 of which were pulmonary. Nine patients had epidermoid carcinoma, one small cell carcinoma, three adenocarcinoma and one mixed adenocarcinoma. Staging showed four of these patients were in stage IIIb and 14 in stage IV.

Four of the remaining seven patients presented neoplasm of the oesophagus, one adenocarcinoma of the trachea, one pulmonary metastases of adenocarcinoma of the colon and the other metastases of neoplasm of the rectum.

Endoscopic evaluation showed that in around 70% there was a need to insert an airway stent due to obstruction, in 26% due to stenosis and in 4% due to extrinsic compression.

Laser therapy was performed earlier in 78% of cases and mechanical dilation in 22%.

Dumon flexible silicon stents (Tracheobronxane®) were inserted at the level of the trachea in eight patients (36%), the left mainstem bronchus (LMB) in five (22%),

foro pulmonar: nove doentes com carcinoma epidermóide, um com carcinoma de pequenas células, três com adenocarcinoma e um com adenocarcinoma misto. Destes indivíduos, o estadiamento revelou quatro doentes em estágio IIIb e dez em estágio IV.

Dos restantes 7 doentes, quatro apresentavam neoplasia do esófago, um adenocarcinoma da traqueia, um metástases pulmonares de adenocarcinoma do cólon e outro metástases de neoplasia do recto.

Após apreciação endoscópica, detectou-se que em cerca de 70% havia necessidade de inserção de prótese na via aérea por obstrução, em 26% por estenose e em 4% por compressão extrínseca.

Procedeu-se previamente, em 78% dos casos, a laserterapia, e em 22% a dilatação mecânica.

Foram colocadas próteses flexíveis de silicone tipo Dumon (Tracheobronxane®) a nível traqueal em oito doentes (36%), no brônquio principal esquerdo (BPE) em cinco (22%), no brônquio principal direito (BPD) em 4 (17%), no brônquio intermediário em 4 (17%), no brônquio lobar superior esquerdo (BLSE) em um (4%) e no brônquio lobar superior direito (BLSD) em um (4%).

A introdução de próteses a nível dos brônquios lobares superiores foi realizada mediante a mesma técnica, com o objectivo de repermeabilizar os respectivos segmentos brônquicos, após laserterapia de lesões endoluminais.

A localização da inserção da prótese foi traqueal e brônquica em 36% e 64% dos casos, respectivamente (Fig. 1).

A durabilidade média das próteses de silicone foi de  $6 \pm 1,41$  meses.

the right mainstem bronchus (RMB) in four (17%), intermediate bronchus in four (17%), left superior lobar bronchus (LSLB) in one (4%) and right superior lobar bronchus (RSLB) in one (4%).

Insertion of stents at the level of the superior lobar bronchi was performed using the same technique, aiming to repermeate the bronchial segments in question after laser therapy of the endoluminal lesions.

The location of the stent insertion was tracheal and bronchial in 36% and 64% of cases, in turn (Fig. 1).

Mean durability of the silicone stents was  $6 \pm 1.41$  months.

In terms of complications, there was only one case of pneumomediastinum with subcutaneous emphysema. There was a need for re-insertion in two situations, along with insertion of an additional stent and posterior clearance in three cases.

## Discussion

This study shows the high rate of cases of endobronchial obstruction by primary lung tumour as well as stenosis caused by extrinsic compression.

Stents are useful when there is obstruction of the bronchial lumen by pulmonary or extra-pulmonary neoplasm, namely neoplasm of the oesophagus, or metastatisation by other gastrointestinal tract tumours.

In all cases, the information provided by chest CT imaging was vital for the precise performance of prior techniques such as laser therapy or mechanical dilation, fundamental for a better success of the stents used.

Patients diagnosed with lung tumour are in a terminal stage, only able to benefit from



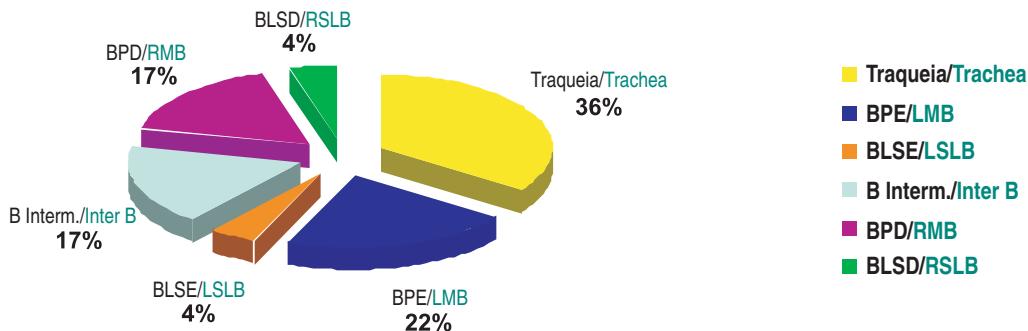


Fig. 1 – Locais de inserção de próteses ao nível da árvore traqueobrônquica

Fig. 1 – Stent insertion locations at the level of the tracheobronchial tree

No que se refere a complicações, apenas se verificou uma situação de pneumomediastino com enfisema subcutâneo. Houve necessidade de recolocação em duas situações, assim como colocação de uma prótese adicional e desobstrução posterior em três situações.

### Discussão

Com este estudo, pode-se constatar a elevada incidência de casos de obstrução endobrônquica por neoplasias primitivas do pulmão, bem como de estenose por compressão extrínseca.

De facto, a utilidade das próteses aplica-se à obstrução do lúmen brônquico, quer por neoplasia do pulmão, quer por neoplasia extrapulmonar, nomeadamente neoplasia do esófago, quer ainda por metastização por outros tumores do tracto gastrointestinal.

Em todas as situações, foi fundamental a informação fornecida pela imagiologia através de TC do tórax, podendo ser efectuadas com maior precisão técnicas prévias, como laserterapia e dilatação mecânica, imprescindíveis para um maior sucesso das próteses utilizadas.

palliative treatment, making the aim of a bronchial stent symptomatic relief of persistent irritating cough, dyspnoea and permanent respiratory discomfort.

Benign tracheal stenosis has a prior history of prolonged orotracheal intubation.

In terms of complications, we only saw one case of pneumomediastinum with subcutaneous emphysema, with good clinical course.

Re-insertion was necessary in two cases, due to migration of the stents.

One case needed insertion of an additional stent due to tracheal stenosis in two areas, with the second stent inserted at the beginning of the first.

There was need for re-insertion in three situations for posterior clearance.

Mean durability of the silicone stents was  $6 \pm 1.41$  months, with conditioning factors being patient survival and prognosis.

Overall there was no record of immediate intercurrents or complications during the interventions, except for a case of pneumomediastinum with subcutaneous emphysema, which showed the great safety of the technique if all the established

Os doentes com diagnóstico de neoplasia pulmonar encontravam-se em estágio terminal, podendo usufruir apenas de terapêutica paliativa, sendo que a colocação de prótese brônquica teve como intuito o alívio sintomático de tosse persistente de carácter irritativo, a dispneia e o desconforto respiratório permanente.

A situação benigna de estenose traqueal apresentava em história prévia de entubação orotraqueal prolongada.

Relativamente a complicações, apenas se verificou uma situação de pneumomediastino com enfisema subcutâneo, com boa evolução. Procedeu-se à recolocação em duas situações, devido a deslocação das próteses.

Numa situação, houve necessidade de colocar uma prótese adicional por existência de estenose traqueal em duas áreas, sendo a colocação da segunda prótese a montante da primeira.

Foi necessária reintervenção em três situações, com o intuito de desobstrução posterior.

A durabilidade média das próteses de silicone foi de  $6 \pm 1,41$  meses, tendo como factores condicionantes o tempo de sobrevida e o prognóstico de cada doente.

Globalmente, durante as intervenções, não houve registo de intercorrências ou complicações imediatas, excepto a situação de pneumomediastino com enfisema subcutâneo, o que revela a grande segurança da técnica desde que cumpridas todas as regras de inserção estabelecidas, sob controlo anestésico.

A tolerabilidade foi avaliada, assim como a eficácia, tentando estabelecer-se relação entre alívio sintomático e tempo médio de sobrevida em doentes oncológicos terminais, não se tendo verificado aumento do tempo médio de sobrevida em relação ao tempo médio esperado, constatando-se, no entanto, um menor sofrimento respiratório.

rules of insertion are followed under anaesthetic.

Tolerance and efficacy were evaluated, trying to establish a correlation between symptom relief and mean survival of terminal cancer patients. We saw no increased mean survival in relation to mean survival expected but did see less respiratory suffering.

### Conclusions

There is currently a vast diagnostic and therapeutic arsenal available in interventional pulmonology. The importance of collaboration with other specialisations, particularly thoracic surgery, is well known. Specialised training, along with retrospective studies and scientific validation, are keys to continuous progress in interventional pulmonology<sup>23</sup>.

We can conclude from our study that stent insertion has no significant complications and good tolerability in the majority of terminal stage cancer cases with indication for palliative management.

Silicon stents are the most useful alternative treatment in inoperable stenoses and as temporary or transition treatment in inflammatory obstruction prior to surgery, and they should be in place for at least six months, according to Dumon *et al.*<sup>9</sup>.

## Conclusões

Actualmente, dispomos de um vasto arsenal diagnóstico e terapêutico na área da pneumologia de intervenção, sendo notória a preciosa colaboração de outras especialidades, nomeadamente da cirurgia torácica. O treino credenciado, assim como os estudos retrospectivos e a validação científica, são a chave de acesso para um contínuo progresso da pneumologia de intervenção<sup>23</sup>.

Podemos concluir, no presente estudo, que a inserção de próteses não apresentou complicações significativas e revelou boa tolerabilidade, tendo em conta a maioria das situações, de natureza neoplásica em estágio terminal, apenas com indicação terapêutica paliativa.

A prótese de silicone é a alternativa terapêutica mais interessante nas estenoses inoperáveis e como terapêutica temporária ou de transição em obstruções inflamatórias, previamente à cirurgia, sendo que o seu tempo de permanência não deve ser inferior a seis meses, segundo Dumon *et al*<sup>9</sup>.

## Bibliografia/Bibliography

1. Baugnée PE, Marquette CH, Ramon P, Darra J, Wurtz A. Traitement endoscopique des sténoses trachéales post-intubation. À propos de 58 cas. *Rev Mal Respir* 1995; 12:585-592.
2. Briche A, Verkindre C, Dupont J, Carlier ML, Darra J, Wurtz A, *et al*. Multidisciplinary approach to management of postintubation tracheal stenoses. *Eur Resp J* 1999; 13:888-893.
3. Forte V. Ressecção da estenose traqueal pós-intubação com reconstrução da traqueia por anastomose laringotraqueal: análise clínica e cirúrgica, 1996; 206.
4. Metha AC, Lee FY, Cordasco EM, Kirby T, Eliachar I, De Boer G. Concentric tracheal and subglottic stenosis. Management using the Nd YAG laser for mucosal sparing followed by gentle dilatation. *Chest* 1993; 104; 673-677.
5. Tedde ML, Nakakubo S, Nakamura RK, Minamoto H. Broncoscopia. terapêutica nas estenoses: dilatações e próteses. *In*: Fernandes ALG, Mendes ESFS, Terra Filho M. *Pneumologia. Atualização e reciclagem*. São Paulo: Atheneu, 1999..
6. Rafanan AL, Mehta AC. Stenting of the tracheobronchial tree. *Radiol Clin North Am* 2000; 38:395-408.
7. Dumon, JF. A dedicated tracheobronchial stent. *Chest* 1990; 97:328-332.
8. Rousseau H, Dahan M, Lauque D, Carré P, Didier A, Bilbao I, *et al*. Self-expandable prostheses in the tracheobronchial tree. *Radiology* 1993; 188:199-203.
9. Dumon JF, Cavaliere S, Diaz-Jimenez JP, Vergnon JM, Venuta F, Dumon MC, *et al*. Seven-year experience with the Dumon prosthesis. *J Bronchol* 1996; 3:6-10.
10. Matsuo T, Colt HG. Evidence against routine scheduling of surveillance bronchoscopy after stent insertion. *Chest* 2000; 118:1455-1459.

11. Mark E. Lund, Robert Garland, Armin Ernst. Airway stenting applications and practice management considerations. *Chest* 2007; 131(2).
12. Cavaliere S, Dumon JF. Laser bronchoscopy. *In: Bolliger CT, Mathur PN (Eds.). Interventional bronchoscopy. Basel, Switzerland: Karger 2000; 108-119.*
13. Noppen M, Meysman M, D'Haese J, *et al.* Interventional bronchoscopy: 5-year experience at the Academic Hospital of the Vrije Universiteit Brussel (AZ-VUB). *Acta Clin Belg* 1997; 52:371-380.
14. Venuta F, Rendina EA, De Giacomo T, *et al.* Nd:YAG laser resection of lung cancer invading the airway as a bridge to surgery and palliative treatment. *Ann Thorac Surg* 2002; 74:995-998.
15. Bolliger CT, Soler M, Tamm M, *et al.* Combination endobronchial and conventional therapy possibilities in inoperable central lung tumors. *Schweiz Med Wochenschr* 1995; 125:1052-1059.
16. Stohr S, Bolliger CT. Stents in the management of malignant airway obstruction. *Monaldi Arch Chest Dis* 1999; 54:264-268.
17. Mughal MM, Gildea TR, Murthy S, *et al.* Short-term deployment of self-expanding metallic stents facilitates healing of bronchial dehiscence. *Am J Respir Crit Care Med* 2005; 172:768-771.
18. Dineen KM, Jantz MA, Silvestri GA. Tracheobronchial stents. *J Bronchol* 2002; 9:127-137.
19. Freitag L, Tekolf E, Stamatis G, *et al.* Clinical evaluation of a new bifurcated dynamic airway stent: a 5-year experience with 135 patients. *Thorac Cardiovasc Surg* 1997; 45:6-12.
20. Marquette C, Mensier E, Copin MC, *et al.* Experimental models of tracheobronchial stenoses: a useful tool for evaluating airway stents. *Ann Thorac Surg* 1995; 60:651-656.
21. Seymour CW, Krinsky WS, Sager J, *et al.* Transbronchial needle injection: a systematic review of a new diagnostic and therapeutic paradigm. *Respiration* 2006; 73:78-89.
22. Ward RF, April MM. Mitomycin-C in the treatment of tracheal cicatrix after tracheal reconstruction. *Int J Pediatr Otolrhinolaryngol* 1998; 44:221-226.
23. Wahidi MM, Felix H, Ernst A. State of the art interventional pulmonology. *Chest* 2007; 131(1).