

# Artigo de Revisão

## Review Article

António Bugalho<sup>1\*</sup>  
Júlio Semedo\*  
João Alpendre<sup>2\*\*</sup>  
José Cepeda Ribeiro\*  
Luís Carreiro\*

### Ecografia na patologia torácica

#### *Ultrasound in chest disease*

Recebido para publicação/*received for publication*: 09.07.10

Aceite para publicação/*accepted for publication*: 10.01.07

#### Resumo

Nos últimos anos a ecografia torácica tem vindo a ser reconhecida como um instrumento de extrema importância para os pneumologistas. Actualmente, os equipamentos são práticos, portáteis, de fácil utilização e fidedignos, o que os torna apropriados para utilização no diagnóstico e orientação de procedimentos terapêuticos.

Na avaliação de derrame pleural e condução de toracentese são necessárias competências técnicas básicas em ultra-sonografia. Procedimentos mais complexos devem ser realizados perante treino específico e incluem a colocação de dreno torácico e identificação com eventual biopsia de lesões torácicas.

#### Abstract

In the past few years transthoracic ultrasound has been recognized as an important tool for chest physicians. At present, ultrasound devices are practical, portable, easy to use and reliable, which makes them suited for diagnostic investigations as well as for therapeutic procedures guidance.

Basic ultrasound technical expertise is required to assess pleural effusions and perform ultrasound-guided thoracentesis. More complex procedures can be done with specific training and include assistance to chest drain insertion and identification with potential biopsy of thoracic lesions.

<sup>1</sup> Assistente Convidado de Pneumologia, CEDOC, Faculdade de Ciências Médicas, Universidade Nova de Lisboa

<sup>2</sup> Assistente Convidado de Imagiologia, Faculdade de Ciências Médicas, Universidade Nova de Lisboa

\* Unidade de Técnicas Invasivas Pneumológicas, Departamento de Pneumologia, Hospital de Pulido Valente, Centro Hospitalar Lisboa Norte

\*\* Serviço Universitário de Radiologia, Hospital de Pulido Valente, Centro Hospitalar Lisboa Norte

e-mail: antonio.bugalho@netcabo.pt

Os autores procuram abordar, de um ponto de vista prático, a técnica e os recentes avanços alcançados neste campo. São apresentados alguns casos clínicos no sentido de ilustrar e guiar aqueles que desejam iniciar a realização de ecografia do tórax.

**Rev Port Pneumol 2010; XVI (4): 589-606**

**Palavras-chave:** Ecografia, ultra-sonografia, tórax, pleura, doenças pulmonares, derrame pleural, cancro do pulmão.

The authors aim to review, in a practical approach, the technique and recent developments in this field. Clinical cases are presented in order to illustrate and guide the beginner in chest ultrasound.

**Rev Port Pneumol 2010; XVI (4): 589-606**

**Key-words:** Ultrasound, sonography, chest, thorax, pleura, lung diseases, pleural effusion, lung cancer.

### Introdução

A utilização da ecografia é transversal a múltiplas especialidades, sendo a sua importância reconhecida em procedimentos diagnósticos e terapêuticos, em várias áreas do foro médico. Durante duas décadas, este exame complementar foi subaproveitado na patologia torácica. A crença inicial num valor limitado devido à interposição de conteúdo gasoso, o elevado custo dos equipamentos e a longa curva de aprendizagem, associados à inexistência de centros de formação dirigidos aos internos ou especialistas de pneumologia em Portugal, contribuíram para a escassa implementação.

A importância da ultra-sonografia torácica é presentemente reconhecida pela *European Respiratory Society* e pelo HERMES (*Harmonization of Education in Respiratory Medicine for European Specialists*), que, na sua actualização de 2008<sup>1</sup>, recomenda a aprendizagem da técnica como parte integrante do currículo em pneumologia do adulto. Sugere que os níveis de conhecimento de-

vem abranger diversos factores que englobam: princípios básicos ecográficos e anatómicos; alterações patológicas, com especial relevo para o estudo do derrame pleural e neoplasia; indicações para biopsia guiada. Relativamente à prática clínica, esta deve contemplar a manipulação dos equipamentos, a correcta interpretação das imagens e relação com outras modalidades do foro radiológico; a identificação de lesões e o aumento da eficácia de punção, aspiração e/ou biopsia.

O treino em ecografia na patologia torácica, realizado no nosso país de modo individual e habitualmente sob aconselhamento ou estreita colaboração com a especialidade de imagiologia, pode e deve ser desenvolvido de forma organizada e sistemática. Quando este exame é praticado diariamente, a aprendizagem torna-se mais curta, não ultrapassando as quatro a seis semanas para o fácil manuseamento do equipamento e o correcto diagnóstico de derrame pleural, segundo a experiência dos autores. A avalia-

ção de consolidação ou massa pulmonar periférica e a realização de técnicas invasivas implica um período de formação mais prolongado. A simplicidade, fiabilidade, versatilidade – com utilização no contexto de cuidados intensivos, serviço de urgência, enfermaria, unidade de técnicas invasivas – e a diminuição da exposição dos doentes e profissionais de saúde à radiação representam outros benefícios.

Os avanços tecnológicos que conduziram ao aparecimento de equipamentos de menor dimensão e custo permitem, inclusivamente, o estudo vascular detalhado ou a individualização de estruturas extraluminais das vias aéreas (ecoendoscopia brônquica ou esofágica), não abordados neste trabalho.

Por todos estes motivos, a ecografia do tórax é actualmente um exame de rotina que confere vantagem em variados procedimentos diagnósticos e/ou terapêuticos (Quadro I).

### Equipamento, técnica e anatomia ecográfica

A avaliação ecográfica do tórax é condicionada pelas barreiras acústicas óssea e aérea (absorção dos ultra-sons pelo tecido ósseo e total reflexão pelo pulmão contendo ar), mas o espaço pleural e o parênquima pulmonar subpleural são acessíveis utilizando a janela fornecida pelos espaços intercostais.

Pelas condicionantes anatómicas, o estudo ecográfico não constitui um exame de primeira linha na maioria das situações. Sempre que possível, deve ser precedido pela avaliação dos radiogramas e/ou TC de tórax, de forma a determinar a localização e a acessibilidade da patologia, obviando perda de tempo e estudos não diagnósticos.

O posicionamento do doente é variável, mas a dependência da gravidade deve ser tida em consideração. Se o exame tem como objectivo a orientação de uma manobra invasiva, é imprescindível realizá-lo na futura posição da intervenção. O acesso à lesão deve ser alcançado de forma confortável para o examinado e examinando. Para abrir a janela intercostal é útil elevar o membro superior do lado a visualizar, repousando a mão sobre o ombro oposto ou região posterior da cabeça.

A generalidade dos ecógrafos permite o estudo da pleura e do parênquima pulmonar, utilizando dois tipos de sonda<sup>2</sup>:

- Sondas com frequências de aproximadamente 7,5 MHz, com boa resolução espacial, no entanto com reduzida penetração em profundidade, apenas permitindo a visualização e adequada caracterização do espaço pleural e do parênquima em doentes não obesos. São sondas rectangulares, denominadas lineares;

Quadro I – Avaliação por ultra-sonografia

Parede torácica	Tumor benigno (ex: lipoma), tumor maligno, hematoma, abscesso, fístula, adenopatia, fractura óssea
Pleura	Derrame, espessamento, calcificação, tumor benigno (ex: tumor broso, lipoma), tumor maligno (ex: mesotelioma, metastização localizada ou difusa), investigação dinâmica (ex: pneumotórax, mobilidade diafragmática, invasão, aderências)
Pulmão periférico	Inflamação/infeção, abscesso, atelectasia, neoplasia primária ou secundária
Mediastino anterior	Tumor benigno (ex: quisto), tumor maligno (ex: timoma), adenopatia, derrame pericárdico

- Sondas com frequência de aproximadamente 3,5 MHz, com maior penetração em profundidade, facilitando a localização das alterações e a noção do volume das lesões de maior dimensão, também utilizadas nos doentes com maior espessura das partes moles da parede torácica (por exemplo em doentes obesos ou em anasarca). No entanto, perdem resolução espacial e capacidade na caracterização da estrutura. Têm forma curvilínea e são denominadas sondas sectoriais e convexas.

A sonda deve ser aplicada sempre com gel, exercendo alguma pressão, de maneira a maximizar o contacto com a pele, evitando interferências de propagação dos ultra-sons. A identificação de estruturas sólidas, como o fígado e o

baço, facilita uma correcta orientação. A manipulação sistemática no sentido longitudinal cefalocaudal (linha paravertebral, linha escapular média; linha axilar anterior, média e posterior, linha medioclavicular e linha paraesternal) e transversal-oblíquo (da porção posterior do tórax para a anterior ao longo dos espaços intercostais) previne omissões e permite a correcta localização de estruturas anatómicas e patológicas<sup>3,4</sup>. Uma vez identificada a lesão em investigação, a mobilização da sonda em diferentes planos e angulações facultam ao examinador uma noção tridimensional da estrutura.

Na Fig. 1 (A/B) observa-se a anatomia da parede torácica, numa imagem obtida no plano sagital, com uma sonda linear com frequência de 7,5 MHz. A Fig. 2 (A/B), obtida com frequência superior a 7,5 MHz

A

B

**Fig. 1 (A/B)** – Identifica-se o tecido celular subcutâneo hipocogénico (A), músculos intercostais (B) intervalados com os arcos costais (C), que condicionam uma imagem hiperecogénica com cone de sombra posterior (D), impedindo a visualização em profundidade. A interface pleuropulmonar (E) surge como uma linha hiperecogénica que desliza sob a parede torácica com os movimentos respiratórios, sendo ainda possível observar artefactos em cauda de cometa (F) e de reverberação (G), criados pelo limite do pulmão ventilado e presentes, em pequeno número, durante os movimentos respiratórios

A

B

**Fig. 2 (A/B)** – Observa-se uma linha hiperecogénica na, traduzindo a pleura parietal (A), uma linha hipocóide formada pelo espaço pleural (B) e uma linha hiperecogénica de maior espessura, constituída pela pleura visceral em conjunto com a reflexão acentuada dos ultra-sons pelo parênquima subjacente (C), dando a impressão vicariante de maior espessura da pleura visceral relativamente à parietal

caracteriza melhor a interface pleuropulmonar. Normalmente, esta linha hiperecogénica desliza sob a parede torácica de forma síncrona com os movimentos respiratórios –  *sinal de deslizamento*.

### Aplicações diagnósticas

#### Patologia da parede torácica

A ecografia torácica, ao visualizar a sonografia das diferentes estruturas tecidulares, é um excelente método para objectivar a forma, o tamanho, a espessura, a linha de demarcação, a ecogenicidade e a ocupação do espaço, por processos sólidos, líquidos ou estruturais, que reflectem alterações da parede torácica<sup>5</sup>. Em termos metodológicos,

o envolvimento da parede torácica por ser decomposto em dois grupos:

- Lesões benignas – lipoma, abscesso, hematoma, fractura de arco costal ou esterno;
- Lesões malignas – tumores invasivos, adenopatias metastáticas, osteólise.

#### *Lesões benignas*

Das lesões sólidas benignas, o lipoma é uma alteração comum da parede torácica (Fig. 3). Os hematomas e os abscessos são as lesões de conteúdo líquido mais frequentes, sendo a sua distinção ecográfica difícil. Os hematomas são habitualmente aneco ou hipocogénicos e, quando organizados, apresentam-se com ecogenicidade heterogénea. Os abces-

**Lesões malignas**

O crescimento tumoral é um critério importante nas lesões malignas que ocupam espaço. A textura sonográfica dos tumores invasivos é habitualmente hipoecogénica, heterogénea e com ecos de reverberação na porção mais posterior (Fig. 4). A utilização do Doppler de cor possibilita a identificação do tipo e padrão de vascularização.

A sonomorfologia dos gânglios linfáticos permite, com alguma cautela, indicar a natureza da lesão. A heterogeneidade, o limite pouco definido e o crescimento agressivo, não poupando as estruturas adjacentes, são característicos das adenopatias metastáticas<sup>6</sup>. Nas metástases osteolíticas existe uma interrupção e destruição da cortical, com transmissão de ecos patológicos. São habitualmente observadas como lesões ocupando espaço, bem demarcadas, redondas ou ovaladas, com estrutura parcialmente hipoecogénica.

A avaliação do perfil evolutivo das lesões malignas é uma das vantagens da utilização criteriosa e regular da ecografia torácica<sup>7</sup>.

**Patologia pleural**

Para além da parede, a ecografia torácica permite a visualização da maioria da estrutura pleural. Três entidades distinguem-se na avaliação ultra-sonográfica da pleura:

- Derrame pleural;
- Tumores da pleura;
- Pneumotórax.

**Derrame pleural**

Constitui a principal e mais acessível indicação para realização de ecografia torácica. Em condições normais, o doente deve estar sen-

**Fig. 3** – Indivíduo do sexo masculino, 55 anos, com tumefacção da parede torácica, correspondente a lipoma. Com a sonda de 7,5MHz observa-se uma estrutura hipoecogénica, com múltiplos septos de maior ecogeneidade no seu interior (A), delimitada face aos tecidos circundantes por uma cápsula regular. Pode ainda visualizar-se a linha pleuropulmonar (B) e o pulmão arejado (C).

sos caracterizam-se pela formação capsular em diferentes graus, com estruturas que parecem flutuar no seu interior.

Na fractura de costelas, o diagnóstico radiológico pode ser difícil, sobretudo se existe alinhamento dos arcos costais. Neste caso, um observador atento e treinado em ultra-sonografia pode identificar ecos de reverberação designados *fenómeno em chaminé*. Perante distanciamento dos topos, deslocação, fragmentos ósseos ou situações acompanhantes, como hematoma dos tecidos adjacentes ou derrame pleural, as alterações são mais exuberantes.

tado ou com o tronco a 45°. A avaliação realiza-se com colocação longitudinal da sonda, incidindo a inspecção sobre as zonas pulmonares dependentes.

Uma das vantagens deste exame consiste na fácil identificação de líquido, mesmo em pequenas quantidades, com sensibilidade diagnóstica superior à radiografia simples do tórax e TC torácica. A colecção aparece como uma zona hipocogénica bem delimitada pela pleural parietal e pela interface da pleural visceral com o pulmão periférico. A utilização do Doppler de cor evidencia sinal vermelho/azul, correspondente a fluido que se desloca por transmissão dos movimentos respiratórios e cardíacos. Facilita também a distinção com espessamento pleural, atelectasia, consolidação pulmonar ou lesão sólida.

As características do líquido proporcionam informações úteis, permitindo a inclusão da colecção líquida em quatro padrões ultrasonográficos<sup>8</sup> (Fig. 5 A/B/C/D).

Perante a existência de quantidade anómala de líquido, coloca-se a seguinte pergunta: podemos puncioná-lo em segurança? O volume e a existência de loculação constituem factores de extrema importância na abordagem diagnóstica e terapêutica. A quantificação empírica do líquido por ecografia é mais precisa comparativamente à radiografia de tórax em decúbito lateral<sup>9</sup>, mas devido às variações anatómicas não é possível realizar a determinação exacta do volume, à semelhança do que se faz noutras situações, como por exemplo na patologia prostática. As fórmulas mais simples para obtenção do volume estimado (em mililitros) são alcançadas com base na determinação do diâmetro longitudinal máximo – distância de separação máxima entre os folhetos parietal e visceral (em milímetros) multiplicada por um coeficiente

**Fig. 4** – Doente do sexo masculino, 80 anos, fumador (110 UMA), com o diagnóstico de carcinoma pavimento celular do pulmão (T4N3M1). O recurso a sonda de 3.5MHz sectorial possibilitou a visualização de lesão hipo/anecogénica (A), correspondente a formação tumoral, com inltração da parede torácica e descontinuidade do arco costal adjacente (B). Salientam-se os ecos de reverberação (C) que distinguem a porção posterior da massa face ao pulmão normal (D)

de 90 (com o doente sentado) ou de 20 (com o doente em decúbito)<sup>10,11</sup>. Na prática, uma separação dos dois folhetos pleurais superior a 5mm é suficiente para a colheita de líquido e, se superior a 15mm, a utilização de agulha de Ramel é feita em segurança.

Nos derrames de longa evolução existe habitualmente espessamento pleural. O processo inflamatório, fibrótico e cicatricial apresenta-se, numa fase precoce, como um aumento da ecogenidade da pleura parietal e, numa fase mais tardia, envolve o folheto visceral e a superfície pulmonar, atenuando a amplitude

A

B

C

D

**Fig. 5 – A** – Doente do sexo feminino, 65 anos, com etilismo crónico, insuficiência hepática crónica, ascite e derrame pleural. Observa-se um padrão anecogénico puro (A), presente sobretudo nos transudados. O conteúdo líquido encontra-se delimitado pela pleura diafragmática, parênquima hepático heterogéneo (B) e pulmão adjacente com atelectasia passiva (C). **B** – Doente do sexo feminino, 35 anos, não fumadora, sob investigação por derrame pleural direito. A ecografia torácica revelou um padrão complexo não septado (A) com partículas ecogénicas heterogéneas no interior de líquido anecogénico, normalmente compatível com um exsudado. O movimento das partículas em redemoinho, associado ao espessamento e irregularidade da pleura diafragmática (setas), é sugestivo de derrame neoplásico. As biópsias pleurais confirmaram o diagnóstico de adenocarcinoma do pulmão. **C** – Doente do sexo masculino, 58 anos, etilismo crónico, pneumonia complicada por empiema sem identificação de agente etiológico. Com um padrão ecogénico homogéneo, no qual todo o espaço entre os dois folhetos se encontra preenchido por líquido de ecogeneidade aumentada (A), presente exclusivamente nos exsudados. **D** – Doente do sexo masculino, 34 anos, com o diagnóstico de tuberculose pleuropulmonar. Observa-se um padrão complexo septado, com septos móveis e imóveis que estabelecem múltiplas locas (A), estando associado espessamento pleural. Ocorre exclusivamente nos exsudados



do sinal de deslizamento. Quando a espessura pleural costal é superior a 10mm existe uma elevada probabilidade de malignidade, sendo mandatório o correcto diagnóstico diferencial<sup>12</sup>. Outros factores sugestivos de derrame neoplásico são a deslocação do líquido num padrão em remoinho – *swirling sign*<sup>13</sup>, nodularidade pleural e espessamento diafragmático superior a 7mm<sup>14</sup> (Fig. 5B).

### **Tumores da pleura**

A ecografia do tórax constitui um método eficaz de avaliação da superfície pleural, perante a suspeita de envolvimento neoplásico. A janela acústica possibilita a delimitação de lesões nodulares, de ecogeneidade variável, com espessamento difuso da pleura parietal ou diafragmática e mais raramente da pleura visceral.

É impossível, por critérios ecográficos, distinguir um tumor pleuropulmonar com invasão da parede de um tumor da parede com extensão à pleura. Quando ocorre crescimento tumoral e infiltração existe alteração na normal estrutura da parede (Fig. 6). Um recente estudo prospectivo<sup>15</sup> confirmou a superioridade da ecografia na identificação de invasão da parede torácica comparativamente à TC do tórax.

O mesotelioma pleural maligno apresenta aspectos indistinguíveis dos tumores secundários<sup>12,16</sup>. Nalgumas ocasiões identifica-se antecipadamente o espessamento ou calcificação da pleura parietal. Nos indivíduos com risco acrescido, a ecografia permite a monitorização de placas de asbesto.

Os tumores benignos (ex: lipoma, condroma, tumor fibroso) são raros e apresentam-se como lesões arredondadas, bem delimitadas, encapsuladas, não invadindo o tecido adjacente.

**Fig. 6** – Doente do sexo masculino, 63 anos, ex-fumador (60 UMA), sem outros factores de risco identificados. Enviado para avaliação de derrame pleural esquerdo recidivante, tendo realizado duas toracenteses com biópsias pleurais, sem resultado conclusivo. A ecografia da parede torácica com sonda de 7,5 MHz revela, nos locais anteriormente puncionados, lesão hipocogénica (A) com descontinuidade da linha hiperecogénica que traduz a pleura parietal (B), alteração do tecido muscular e celular subcutâneo adjacente (C) e abolição do sinal de deslizamento por compressão do pulmão. O resultado anatomopatológico da biópsia ecoguiada foi de mesotelioma pleural maligno

### **Pneumotórax**

Por regra, a avaliação de um pneumotórax é clínica e radiológica. No entanto, a existência de um ecógrafo pode auxiliar no diagnóstico quando a radiografia do tórax não se encontra disponível ou a mobilização do doente é difícil.

É uma das patologias que implica maior dificuldade de aprendizagem, dadas as suas implicações técnicas e a menor incidência face ao derrame pleural. O diagnóstico é realizado pela

inexistência de informação (Fig. 7 A/B), o que no observador inexperiente gera insegurança, alvitando-se a possibilidade de erro na obtenção ou interpretação das imagens! Por vezes identificam-se linhas horizontais de reverberação pela interposição de ar e, se o pneumotórax é parcial ou septado, a exploração deve iniciar-se pelo local normal até atingir o ponto de perda de sinal – *lung point*<sup>17,18</sup>. Nos hidropneumotóraxes visualiza-se o  *sinal em cortina* que traduz uma linha horizontal que corresponde à interface entre o ar e o líquido<sup>19</sup>.

A ecografia do tórax tem um papel muito limitado como auxiliar da decisão terapêutica relativamente à quantificação da câmara de pneumotórax e extensão do colapso pulmonar<sup>20</sup>.

### Patologia pulmonar

A ecografia permite estudar as patologias pulmonares que atingem a periferia do pulmão. Actualmente, esta avaliação baseia-se nos artefactos produzidos pelo ar. No parênquima normal arejado, a informação captada pela sonda é escassa, com inúmeros artefactos de reverberação, orientados horizontalmente, como repetições regulares da linha pleural – *linhas A*. Quando o interstício pulmonar é preenchido com conteúdo líquido (ex: edema, enfarte ou contusão pulmonar) identificam-se artefactos em cauda de cometa em número aumentado, também designados por *linhas B* (equivalem às linhas B de Kerley)<sup>21</sup>.

A

B

**Fig. 7 (A/B)** – Doente do sexo masculino, 54 anos, fumador (70 UMA), com nódulo e massa pulmonar periférica de 35mm no maior diâmetro. Após punção dirigida ocorreu, como complicação, pneumotórax iatrogénico (a). Foi utilizada uma sonda com maior profundidade de campo (3,5MHz), constatando-se que o conteúdo gasoso pleural (**A**) impede a visualização dos habituais sinais ultrasonográficos (desaparecimento do sinal fisiológico de deslizamento e dos artefactos em cauda de cometa). Todas as alterações descobertas foram confrontadas com o hemitórax contralateral normal (b), com linha pleuropulmonar móvel (setas) e pulmão expandido (**B**)

A

B

**Fig. 8** – Doente do sexo masculino, 41 anos, fumador (20 UMA) e com hábitos etanólicos (>120g/dia). A TC do tórax (A) mostra processo necrotizante do parênquima pulmonar na base esquerda, com nível hidroaéreo, compatível com abscesso. A ecografia (B) identificou uma lesão hipocogénica, com parede bem definida, com ecos internos e septações centrais. A persistência de febre e toracalgia, associada à ausência de melhoria imagiológica, apesar de antibioterapia de largo espectro, condicionaram a colocação ecoguiada de dreno do tipo Pig-tail

### ***Consolidações pulmonares***

A ecografia define vários aspectos numa consolidação pulmonar: volume, localização, sinais associados (derrame, abscesso) e ecoestrutura interna (imagens hiperecogénicas punctiformes referentes a broncograma aéreo). Podem-se avaliar as consolidações pulmonares inflamatórias (pneumonia, tuberculose, doenças intersticiais), neoplásicas (tumores primários ou secundários), vasculares (embolia e enfarte pulmonar) e mecânicas (atelectasia).

A consolidação alveolar define-se pelo  *sinal de pulmão tecidular*  quando o parênquima surge como um tecido sólido com ecogenecidade semelhante ao tecido hepático, e  *sinal de retalho* , quando o limite profundo da consolidação é irregular. O primeiro ocorre nas fases precoces da consolidação, observando-se

estruturas ramificadas no seu interior (broncograma aéreo), abolição do sinal de deslizamento pulmonar e, se obstrução brônquica (ex: pneumonia obstrutiva), a existência de estruturas tubulares anecóides (broncograma de fluido)<sup>21</sup>. A evolução desfavorável da pneumonia, a existência de processo necrotizante e abscesso periférico promovem um aumento da ecogenecidade e heterogeneidade (Fig. 8 A/B). O sucesso da terapêutica antibiótica restabelece a ventilação, torna o pulmão mais arejado, com aumento dos artefactos e diminuição da área de consolidação.

### ***Neoplasia pulmonar***

Manifesta-se como lesão heterogénea de predomínio hiperecóide. Existem sinais que

podem orientar no sentido de uma maior probabilidade de patologia benigna ou maligna: o contorno da superfície pleuropulmonar, os limites com o pulmão ventilado, a destruição da arquitectura normal, o desvio das estruturas vasculares, a neovascularização (avaliada por Doppler) e a invasão de estruturas adjacentes.

### ***Síndromas intersticiais***

A utilização da ecografia nas síndromas intersticiais centra-se no diagnóstico do edema pulmonar hemodinâmico ou lesional e baseia-se no princípio de que o espessamento dos septos interlobulares subpleurais reflecte o dos septos profundos. O sinal elementar é o aumento das linhas B que apagam as A<sup>22</sup>. As áreas de enfarte pulmonar identificam-se como lesões hipocogénicas de morfologia triangular e base periférica. Visualiza-se no centro uma imagem hiperecogénica linear com um bronquíolo e vaso aferente congestionado (Doppler).

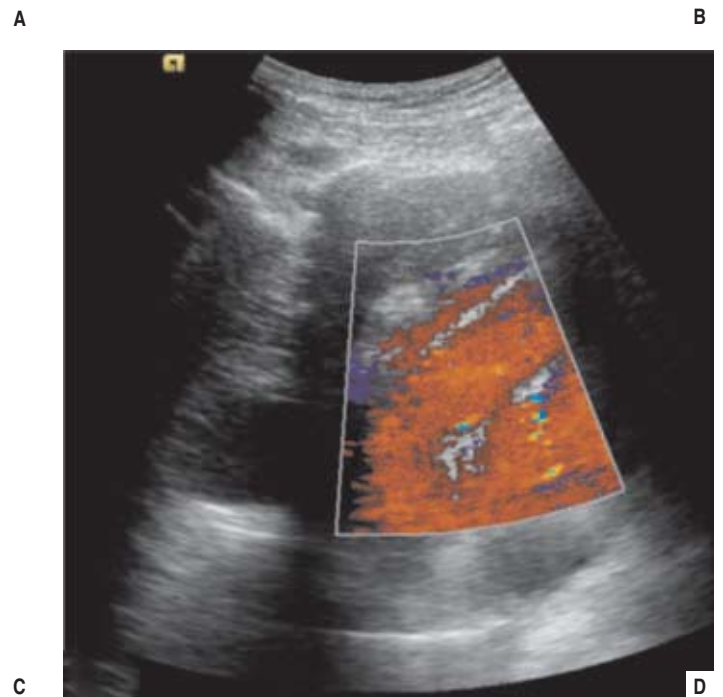
### **Patologia do mediastino**

A patologia do mediastino é mais bem caracterizada com recurso a outras técnicas, nomeadamente TC ou RNM do tórax, que facultam uma visualização detalhada e possibilitam um correcto planeamento diagnóstico e terapêutico. A ecografia transtorácica é uma alternativa válida em situações específicas. Quando os métodos anteriores não se encontram disponíveis, pode ser utilizada como um passo intermédio na clarificação de lesões do mediastino anterior. Permite estabelecer o tamanho, as relações e características como o conteúdo, os contornos e a mobilidade da lesão. É ainda útil na orientação da biópsia, reduzin-

do o risco de complicações, sobretudo de lesão vascular (Doppler) (Fig. 9 A/B/C/D). Recomenda-se que este tipo de avaliação seja efectuado por profissionais com ampla experiência em ultra-sonografia e profundo conhecimento da anatomia cardiovascular.

O acesso ao mediastino anterior é mais fácil por abordagem supraesternal, com o doente posicionado a 45°, ombros apoiados e cabeça em hiperextensão. As vias para e infraesternal, mesmo com boa colaboração do doente em decúbito lateral e sempre que possível em manobra expiratória, são mais difíceis de executar. Existem, ainda, factores limitativos, como a interposição de tecido mamário ou adiposo, a existência de enfisema subcutâneo, cardiomegalia ou deformidade torácica.

O facto de a maioria dos tumores primários e metastáticos se situar no mediastino anterior e superior torna-os acessíveis a este método. De igual forma, a existência de compressão do pulmão pela massa favorece a visualização ecográfica. As características ultra-sonográficas dos tumores variam<sup>23</sup>: as formações quísticas são anecogénicas e bem delimitadas; os linfomas apresentam-se hipocogénicos (Fig. 9C); os timomas surgem com estrutura hiperecogénica, por vezes polilobulada, com ou sem demarcação dos tecidos circundantes; as adenopatias ou conglomerados adenopáticos revelam-se como hipocogénicos ou mesmo anecogénicos (perante existência de necrose central), encapsulados ou com infiltração de estruturas contíguas. Ao contrário dos gânglios linfáticos axilares e supraclaviculares, os mediastínicos são de difícil acesso por ecografia transtorácica, constituindo a ecocopia um exame de primeira linha na sua avaliação.



**Fig. 9** – Doente do sexo masculino, 69 anos, ex-fumador (50 UMA), realizou radiografia de tórax (A) de rotina com evidência de hipotransparência de contornos mal definidos, ao nível do mediastino superior-médio e região paratraqueal esquerda. A TC do tórax (B) demonstrou uma massa no mediastino anterior e médio a nível pré-vascular. Foi efectuada punção percutânea *tru-cut* da lesão hipoeecogénica (C) evitando os vasos contíguos com utilização de sonda 3,5MHz e Doppler (D). O diagnóstico histológico confirmou a presença de linfoma B esclerosante do mediastino

**Aplicações em procedimentos invasivos**

A selecção de um procedimento invasivo e de melhor abordagem assenta em critérios clínicos bem definidos que potenciam o diagnóstico e minimizam as complicações. Neste contexto, a ecografia torácica tem indicação formal na condução de manobras invasivas do foro pneumológico, com vantagem face a outros métodos (Quadro II)<sup>24</sup>. De uma maneira geral, a aplicação da ultra-sonografia torácica em técnicas invasivas só deve ser tentada após aquisição de larga experiência diagnóstica<sup>25</sup>. Quando realizada por pneumologistas experientes, a literatura avança resultados encorajadores<sup>26</sup>. O correcto manuseamento do material ecográfico permite obter planos oblíquos ou coronais, fornecer alternativas de punção, facilitar a selecção dos locais ideais, excluir zonas de necrose, identificar tecido vascularizado e vasos relevantes. Nos procedimentos invasivos em tempo real, a sonda deve ser desinfectada, coberta com material esterilizado (por exemplo: luva, preservativo) e gel estéril. A avaliação ecográfica após realização de toracentese, biópsia ou colocação de dreno torácico, também é eficaz na detecção de pneumotórax iatrogénico<sup>19,27</sup>, não havendo necessidade de posterior controlo por radiografia de tórax<sup>28</sup>. As principais aplicações da ecografia transtorácica em intervenção englobam: toracentese,

colocação de dreno torácico, biópsia pleural e punção de lesões ocupando espaço.

**Toracentese**

Um correcto exame objectivo e avaliação da radiografia de tórax mantêm-se como a primeira abordagem do doente com derrame pleural. Apesar da sua utilidade, estes procedimentos têm baixa sensibilidade na identificação de pequenas quantidades de líquido livre ou loculado<sup>28</sup>.

A ecografia torácica é um importante contributo no algoritmo diagnóstico de derrame pleural<sup>30,31</sup>. A toracentese ecoguiada aumenta a rentabilidade, conforto e segurança do procedimento, aspectos detectados desde os primórdios da sua utilização<sup>32</sup>. Após identificação do diafragma e das estruturas hepática e esplénica, selecciona-se o melhor espaço intercostal de punção, com possibilidade de monitorização contínua e em tempo real da posição da agulha, diminuindo a taxa de pneumotórax<sup>29,33,34</sup>.

Nos derrames septados identificam-se aderências entre os dois folhetos, existindo a possibilidade de puncionar a maior câmara (Fig. 10).

Quando subsistem dúvidas entre infecção pleural (empiema) e intraparenquimatosa (abscesso), a TC mantêm-se como exame de eleição.

**Quadro II** – Técnicas de imagem na orientação de intervenções torácicas

	Ecogra a	Fluoroscopia	TC	RNM
Disponibilidade	+++	+++	++	+
Radiação (doente/pro ssional)	0/0	+/+	++/0	0/0
Controlo em tempo real	+++	+++	0	+
Mobilização do doente	+++	+++	+	+
Duração do procedimento	++	+	+++	+++
Custo	+	+	++	+++

Adaptado de<sup>24</sup>

**Fig. 10** – Doente do sexo masculino, 42 anos, com pneumonia adquirida na comunidade, complicada por derrame pleural septado (A), com atelectasia do pulmão (B). Foi colocado pleurocath® 8F na loca da maiores dimensões. Do ponto de vista ultra-sonográfico, o dreno torácico apresenta-se como uma linha de duplo contorno não visualizada na sua extensão total (setas)

### Drenagem torácica

A ecografia permite o correcto posicionamento do dreno, reduz os riscos de colocação e possibilita a selecção do último espaço intercostal, aumentando a eficácia terapêutica (Fig. 10).

Se a colocação de dreno torácico é consensual no derrame pleural complicado e no empiema, no abscesso pulmonar o tratamento inicial é médico. Quando esta abordagem falha, na ausência de melhoria imagiológica, persistência de sepsis ou desenvolvimento de complicações, a drenagem percutânea sob orientação imagiológica pode constituir uma opção terapêutica<sup>35</sup>. Quando as lesões têm contacto pleural ou estão separadas da pleura por um istmo de pulmão consolidado, é possível recorrer à ecografia para orientação do procedimento. Na experiência dos

autores posiciona-se um cateter tipo *Pig-tail* ou *Mallecot* de 8-12F, com aspiração e manutenção da drenagem (Fig. 8). O subsequente controlo laboratorial e radiológico é fundamental.

Outra das aplicações da ecografia num doente com dreno torácico pode ser a validação da eficácia da pleurodese. Primeiro, de forma a assegurar a ausência de líquido na cavidade pleural e a proximidade dos folhetos pleurais; segundo, após a instilação do agente químico esclerosante, averiguar a eficácia do procedimento através do espessamento pleural, da inexistência de colecções líquidas remanescentes e do sinal de deslizamento.

### Biopsia pleural

A rentabilidade da biopsia pleural cega depende da patologia subjacente. Varia entre os 27 e 57%, sendo superior no diagnóstico de tuberculose pleural quando comparado com o envolvimento neoplásico da pleura<sup>36</sup>.

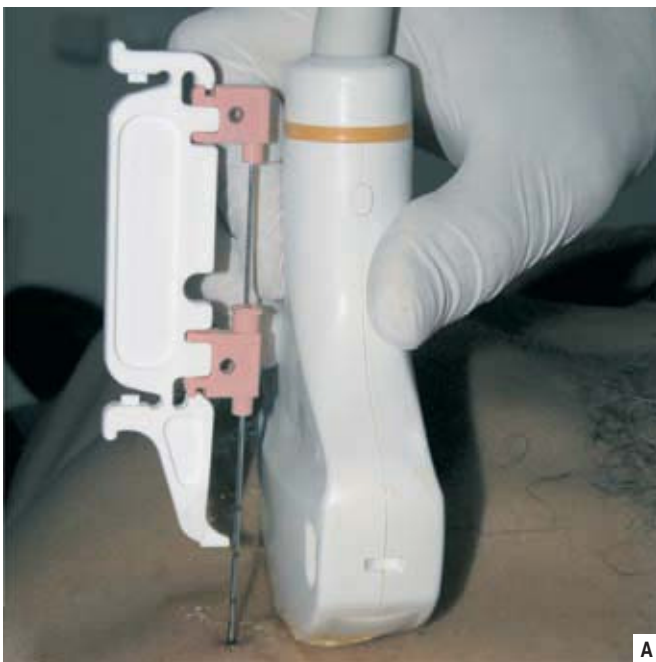As biopsias guiadas por ultra-sonografia têm o potencial de seleccionar os locais de pleura anormal, espessada ou irregular, com aumento da rentabilidade diagnóstica<sup>37</sup>. O procedimento deve ser guiado em tempo real, embora nalgumas situações possa ser efectuada a marcação da área num primeiro tempo com subsequente punção. O Doppler garante a inexistência de vasos importantes na área escolhida. A existência concomitante de câmara de derrame com profundidade suficiente proporciona uma segurança adicional.

### Punção de lesões ocupando espaço

Na nossa prática clínica somos frequentemente solicitados para a realização de punção/

/biopsia aspirativa transtorácica guiada por TC. A elevada rentabilidade da ultra-sonografia na condução deste procedimento invasivo, associada à ocupação e custos do equipamento de tomografia, impõem uma estratégia de triagem<sup>38</sup>. É analisada a radiografia ou TC de tórax prévia, com identificação da lesão, e averiguada a possibilidade de abordagem percutânea conduzida por eco. Alguns dos factores a ter em consideração são a existência de contacto pleural, as dimensões, a extensão intratorácica, a distinção da lesão face aos tecidos envolventes, a ausência de interposição de osso ou ar e a segurança do local seleccionado. Dada a superior capacidade da ecografia para distinguir o conteúdo sólido do líquido, as lesões com centro necrótico são preferencialmente abordadas por ecografia, enquanto as de conteúdo gasoso por TC.

É importante que a agulha de punção seja fina, mas suficientemente resistente para manter o trajecto, e tenha uma boa superfície de corte para obtenção de material suficiente e preservado, factores essenciais para um correcto diagnóstico. Utilizamos uma técnica simples, em tempo real, com introdução de agulha do tipo *Chiba*, punção lombar (22G) ou corte (20/18G) (Fig. 11 A/B), consoante se pretende a colheita para exame citomorfológico, microbiológico ou histológico. A eficácia do método, mesmo em pequenas lesões, encontra-se documentada em múltiplos trabalhos<sup>26,38-41</sup>. As práticas específicas deverão depender da preferência pessoal, do treino e da disponibilidade do equipamento existente. Os tumores da parede merecem referência especial, dado que, sempre que possível, de-



B

Fig. 11 – Doente do sexo masculino, 66 anos, fumador (80 UMA), com massa torácica em investigação. Após identificação de lesão hipoeogénica heterogénea e caracterização das estruturas envolventes, determinou-se o correcto trajecto, inclinação e profundidade da agulha (a). O posicionamento anterior (b) (setas) foi confirmado no interior da lesão (A) em tempo real



vem ser puncionados em plano tangencial à superfície pulmonar, minimizando o risco de pneumotórax.

Também as lesões do mediastino anterior obedecem a critérios específicos. A punção sob controlo ultra-sonográfico deve ser realizada através de uma abordagem supraesternal ou paraesternal que evita vasos de grande calibre. Alguns estudos comprovam a eficácia do método, com rentabilidade diagnóstica de 84% a 96%<sup>40,41</sup>.

As complicações dos procedimentos invasivos são raras. À excepção da embolia gasosa, o pneumologista está familiarizado com o seu diagnóstico e tratamento. Se no decurso da punção percutânea houver perda súbita da imagem, deverá suspeitar-se de pneumotórax e a técnica deverá ser interrompida. Outras complicações incluem a hemoptise, a hemorragia pulmonar, o hemotórax e a sementeira no trajecto da agulha.

## Conclusões

A ecografia torácica é uma das técnicas que deve constar do arsenal diagnóstico e terapêutico dos pneumologistas.

A presente revisão comprova a sua eficácia, fiabilidade, facilidade de utilização, comodidade, segurança e baixo custo, constituindo nos tempos modernos, de forma isolada ou em complementaridade com outras técnicas imagiológicas, um instrumento essencial na abordagem da patologia torácica.

A organização de um programa de treino é fundamental para a correcta implementação e disseminação da técnica no nosso país, o que certamente ocorrerá num futuro próximo.

## Bibliografia

1. Loddenkemper R, Haslam PL, Séverin T, *et al.* European curriculum for training in adult respiratory medicine: 2nd Report of the ERS HERMES Task Force. *Breathe* 2008; 5: 80-93.
2. Koh DM, Burke S, Davies N, Padley SP. Transthoracic US of the chest: clinical uses and applications. *Radiographics* 2002; 22:e1.
3. Beckh S. Indications, technical prerequisites and investigation procedure. *In: Gebhard M (Ed.). Chest sonography.* Springer Berlin Heidelberg New York, 2nd ed, 2008; 1-9.
4. Islam S, Tonn H. Thoracic ultrasound overview. *In: Bollinger CT, Herth FJF, Mayo PH, Miyazawa T, Beamis JF (Eds.). Clinical chest ultrasound: from the ICU to the bronchoscopy suite.* Prog Respir Res. Basel, Karger, 2009; 37:11-20.
5. Dubs-Kunz B. Sonography of the chest wall. *Eur J Ultrasound* 1996; 3:103-111.
6. Hergan K, Haid A, Zimmermann G, Oser W. Preoperative axillary ultrasound in breast carcinoma: value of the method in routine clinical practice. *Ultraschall Med* 1996; 17:14-17.
7. Mathis G. Thoraxsonography – Part I: Chest wall and pleura. *Ultrasound Med Biol* 1997; 23:1131-1139.
8. Yang PC, Luh KT, Chang DB, Wu HD, Yu CJ, Kuo SH. Value of sonography in determining the nature of pleural effusion: analysis of 320 cases. *AJR Am J Roentgenol* 1992; 159:29-33.
9. Eibenberger KL, Dock WI, Ammann ME, Dorffner R, Hormann MF, Grabenwoger F: Quantification of pleural effusions: sonography versus radiography. *Radiology* 1994; 191: 681-684.
10. Reuss J. The pleura. *In: Gebhard M (Ed.). Chest Sonography.* Springer Berlin Heidelberg New York, 2nd ed, 2008.
11. Balik M, Plasil P, Waldauf P, Pazout J, Fric M, Otahal M, Pachel J. Ultrasound estimation of volume of pleural fluid in mechanically ventilated patients. *Intensive Care Med* 2006; 32:318-321.
12. Herth F. Diagnosis and staging of mesothelioma transthoracic ultrasound. *Lung Cancer* 2004; 45 (Suppl 1):S63-67.
13. Chian CF, WL Su, Soh LH, Yan HC, Perng WC, Wu CP. Echogenic swirling pattern as a predictor of malignant pleural effusions in patients with malignancies. *Chest* 2004; 126:129-134.

14. Qureshi NR, Rahman NM, Gleeson FV. Thoracic ultrasound in the diagnosis of malignant pleural effusion. *Thorax* 2009; 64:139-143.
15. Bandi V, Lunn W, Ernst A, Eberhardt R, Hoffmann H, Herth FJ. Ultrasound vs. CT in detecting chest wall invasion by tumor: a prospective study. *Chest* 2008; 133: 881-886.
16. Heilo A, Stenwig AE, Solheim OP. Malignant pleural mesothelioma: US-guided histologic core-needle biopsy. *Radiology* 1999; 211:657-659.
17. Wernecke K, Galanski M, Peters PE, Hansen J. Pneumothorax: evaluation by ultrasound-preliminary results. *J Thorac Imaging* 1987; 2:76-78.
18. Lichtenstein D, Meziere G, Biderman P, Gepner A. The comet-tail artifact: an ultrasound sign ruling out pneumothorax. *Intensive Care Med* 1999; 25:383-388.
19. Reissig A, Kroegel C. Accuracy of transthoracic sonography in excluding postinterventional pneumothorax and hydropneumothorax: comparison to chest radiography. *Eur J Radiol* 2005; 53:463-470.
20. Rowan KR, Kirkpatrick AW, Liu D, Forkheim KE, Mayo JR, Nicolau S. Traumatic pneumothorax detection with thoracic US: correlation with chest radiography and CT— Initial experience. *Radiology* 2002; 225:210-214.
21. Lichtenstein DA, Mezière GA. Relevance of lung ultrasound in the diagnosis of acute respiratory failure: the BLUE protocol. *Chest* 2008; 134:117-125.
22. Lichtenstein DA. Échographie pleuro-pulmonaire. *Réanimation* 2003; 12:19-29.
23. Blank W, Schuler A, Wild K, Braun B. Transthoracic sonography of the mediastinum. *Eur J Ultrasound* 1996; 3:179-190.
24. Ghaye B, Dondelinger RF. Imaging guided thoracic interventions. *Eur Respir J* 2001; 17:507-528.
25. Diacon AH, Theron J, Bolliger CT. Transthoracic ultrasound for the pulmonologist. *Curr Opin Pulm Med* 2005; 11:307-312.
26. Diacon AH, Schuurmans MM, Theron J, Schubert PT, Wright CA, Bolliger CT. Safety and yield of ultrasound-assisted transthoracic biopsy performed by pulmonologists. *Respiration* 2004; 71:519-522.
27. Larscheid RC, Thorpe PE, Scott WJ. Percutaneous transthoracic needle aspiration biopsy: a comprehensive review of its current role in the diagnosis and treatment of lung tumors. *Chest* 1998; 114:704-709.
28. Sartori S, Tombesi P, Trevisani L, Nielsen I, Tassinari D, Abbasciano V. Accuracy of transthoracic sonography in detection of pneumothorax after sonographically guided lung biopsy: prospective comparison with chest radiography. *ARJ* 2007; 188:37-41.
29. Diacon AH, Brutsche MH, Solèr M. Accuracy of pleural puncture sites: a prospective comparison of clinical examination with ultrasound. *Chest* 2003; 123:436-441.
30. Maskell NA, Butland RJ. British thoracic society guidelines for the investigation of a unilateral pleural effusion in adults. *Thorax* 2003; 58(Suppl 2):ii8-ii17.
31. Villena Garrido V, Ferrer Sancho J, Hernández Blasco L, de Pablo Gafas A, Pérez Rodríguez E, Rodríguez Panadero F, Romero Candeira S, Salvatierra Velázquez A, Valdés Cuadrado L. Diagnosis and treatment of pleural effusion. *Arch Bronconeumol* 2006; 42:349-372.
32. Reuss J. Sonographic imaging of the pleura: nearly 30 years experience. *Eur J Ultrasound* 1996; 3: 125-139.
33. Tsai TH, Yang PC. Ultrasound in the diagnosis and management of pleural disease. *Curr Opin Pulm Med* 2003; 9:282-290.
34. Mayo PH, Goltz HR, Tafreshi M, Doelken P. Safety of ultrasound-guided thoracentesis in patients receiving mechanical ventilation. *Chest* 2004; 125:1059-1062.
35. Herth, FJF. Ultrasound-guided percutaneous drainage. *In: Ernst A, Feller-Kopman DJ (Eds.). Ultrasound-guided procedures and investigations.* Taylor & Francis, New York, 2006; 45-61.
36. Chakrabarti B, Ryland I, Sheard J, Warburton C. The role of Abrams percutaneous pleural biopsy in the investigation of exudative plural effusions. *Chest* 2006; 129:1549-1555.
37. Ghosh D, Howes TQ. How to do it: ultrasound-guided pleural biopsy. *Breath* 2007; 4:151-155.
38. Sheth S, Hamper UM, Stanley DB, Wheeler JH, Smith PA. US guidance for thoracic biopsy: a valuable alternative to CT. *Radiology* 1999; 210:721-726.
39. Liao WY, Chen MZ, Chang YL, *et al.* US-guided transthoracic cutting biopsy for peripheral thoracic lesions less than 3 cm in diameter. *Radiology* 2000; 217:685-691.
40. Heilo A. Tumors in the mediastinum: US-guided histologic core-needle biopsy. *Radiology* 1993; 189:143-146.
41. Rubens DJ, Strang JG, Fultz PJ, Gottlieb RH. Sonographic guidance of mediastinal biopsy: an effective alternative to CT guidance. *AJR Am J Roentgenol.* 1997; 169:1605-1610.